



CENTRO DE INVESTIGACIÓN Y DE ESTUDIOS AVANZADOS  
DEL INSTITUTO POLITÉCNICO NACIONAL  
UNIDAD ZACATENCO

DEPARTAMENTO DE INFECTÓMICA Y PATOGÉNESIS MOLECULAR

**“Análisis de la expresión de MMP-2 y MMP-9 e identificación de proteínas secretadas en quiste dentígero, queratoquiste odontogénico y ameloblastoma unicuístico”.**

TESIS

que presenta

M en C JOSUÉ ZURIEL ORTIZ GARCÍA

Para obtener el grado de

DOCTOR EN CIENCIAS

EN INFECTÓMICA Y PATOGÉNESIS MOLECULAR

Director de tesis

Dr. Mario Alberto Rodríguez Rodríguez

Ciudad de México

Mayo, 2022

## **COMITÉ TUTORIAL**

### **DIRECTOR**

**Dr. Mario Alberto Rodríguez Rodríguez**

Profesor titular 3C

Departamento de Infectómica y Patogénesis Molecular

CINVESTAV

### **ASESORES**

**Dra. Abigail Betanzos Fernández**

Departamento de Infectómica y Patogénesis Molecular

CINVESTAV

**Dr. Víctor Tsutsumi Fujiyoshi**

Departamento de Infectómica y Patogénesis Molecular

CINVESTAV

**Dr. Antony Boucard Jr**

Departamento de Biología Celular

CINVESTAV

**Dr. Javier Portilla Robertson**

Laboratorio de Patología bucal, División de Estudios de Posgrado e Investigación

Facultad de Odontología

UNAM

Este trabajo se realizó con apoyo del Consejo Nacional de Ciencia y Tecnología (CONACyT) con el número de CVU 717277, en el laboratorio 2 del Departamento de Infectómica y Patogénesis Molecular del CINVESTAV-IPN, bajo la dirección del Dr. Mario Alberto Rodríguez Rodríguez.

## **AGRADECIMIENTOS**

Al CONACYT por haberme otorgado la beca para estudios de doctorado durante el periodo agosto 2018 a julio 2021.

Agradezco al CINVESTAV y al Departamento de Infectómica y Patogénesis Molecular por otorgarme la oportunidad de formarme dentro de sus aulas y laboratorios.

Al Dr. Mario Alberto Rodriguez, gran ser humano, mentor y amigo, por aceptarme en su grupo de trabajo, por todo el apoyo que me brindo durante mi estancia en esta noble institución, por su comprensión, su apoyo, sus observaciones y por que nunca dudo en compartir de su tiempo y conocimiento para llevar a cabo este proyecto de investigación.

A mi comité tutorial integrado por: la Dra. Abigail Betanzos Fernández, el Dr. Víctor Tsutsumi Fujiyoshi, el Dr. Antony Boucard Jr, el Dr. Javier Portilla Robertson, por cada una de sus observaciones y contribuciones para poder concluir satisfactoriamente este trabajo.

A mis padres, Ismael Ortiz Lezama y Silvia Dominga García Navarrete. Por haberme dado la vida, por su ejemplo, por su comprensión, por su apoyo, y por qué a pesar de las circunstancias me han mostrado que se lucha hasta agotar todos los recursos.

A mis hermanos César Ismael Ortiz García e Ismael Adbeel Ortiz García, quienes han estado presentes ante todas las adversidades presentadas por la vida en este periodo de tiempo y han sabido ser un soporte e impulso para lograr culminar esta etapa de mi vida.

A mi esposa y a mis hijos por ser la motivación más grande que he tenido durante todo este tiempo, esperando que la brecha que voy abriendo en el camino sirva de buen ejemplo para que ellos también puedan construir sus sueños.

Agradezco a mis amigos y compañeros de laboratorio, Ramón, Christian, Mariana, Rigoberto, Susana, Arturo y Jeni, por el apoyo brindado, por convertirse en otra familia, por tolerar mis ocurrencias por compartirme de sus conocimientos, especialmente al auxiliar del laboratorio Carlos Vázquez Calzada y el técnico Mario Rodríguez Nieves por el apoyo técnico que me brindaron.

A Juan José Estrada Orozco, Susana Munguía Robledo y Carlos Vázquez Calzada, porque ellos vivieron muy de cerca todo este proceso conmigo, desde la recolección de muestras en el hospital, hasta el manejo de las mismas en el laboratorio, sin su apoyo este trabajo no se hubiera materializado.

Dedico este trabajo a grandes amigos y compañeros de la vida y de la música, a Juan Morales Luna (trombón), José Rodolfo Mosco (trompeta), Daniel Guzmán Mendoza (piano), especialmente a Yuriko Guzmán Mendoza por todo el apoyo y sustento que me has brindado siempre, a Fernando Loyola Olguin mi gran amigo, espero algún día volver a verte.

Al creador del todo por darme la oportunidad de vivir esta gran experiencia.

## CONTENIDO

Índice de tablas y figuras.....	9
abreviaturas .....	11
RESUMEN .....	12
ABSTRACT.....	14
Antecedentes .....	16
La odontogénesis .....	16
Quistes de origen odontogénico.....	20
Clasificación de los quistes odontogénicos.....	21
Distribución epidemiológica de los quistes odontogénicos.....	23
Tumores de origen odontogénico.....	26
Clasificación de tumores odontogénicos .....	26
Distribución epidemiológica de los tumores odontogénicos.....	28
Folículo Dental.....	31
Surgimiento de Tumores odontogénicos a partir de quistes odontogénicos.....	31
Antecedentes particulares .....	32
Quiste dentígero .....	32
Manifestaciones clínicas .....	32
Características radiográficas .....	35
Características histológicas .....	37
Tratamiento clínico .....	38
Queratoquiste odontogénico.....	39
Manifestaciones clínicas .....	39
Características radiográficas .....	42
Características histológicas .....	43
Tratamiento clínico .....	44
Ameloblastoma .....	45
Manifestaciones clínicas .....	46
Características radiográficas .....	47
Características histológicas .....	48
Tratamiento clínico .....	49
ANTECEDENTES DIRECTOS .....	51
Cultivos celulares como modelos de estudio <i>in vitro</i> .....	51

Establecimiento de una línea celular de QD (DeCy- 1) .....	51
Ensayos de microscopia electrónica de las células DeCy-1.....	53
Evaluación de las secreciones de las células DeCy-1.....	54
Las células DeCy-1 secretan MMP-2 .....	56
Justificación .....	58
Hipótesis.....	58
Objetivo general.....	58
Objetivos particulares .....	58
Material y métodos .....	59
Tipo de estudio.....	59
Ubicación temporo-espacial .....	59
Consideraciones éticas.....	59
Estrategia experimental .....	60
Metodología .....	61
Obtención de muestras.....	61
Extracción de proteínas.....	61
Precipitación de proteínas .....	62
Cuantificación de proteínas .....	63
SDS-PAGE.....	63
Ensayo de WB.....	64
Ensayos de actividad proteolítica.....	65
Espectrometría de masas LC-MS/MS.....	66
Búsqueda e identificación de proteínas.....	67
Resultados .....	69
Recolección de muestras. ....	69
Integridad de las proteínas .....	70
Expresión de MMP-2 y MMP-9 .....	71
Actividad proteolítica de MMP-2 y MMP-9 .....	74
El contenido del QO muestra actividad catalítica de MMP-2 y MMP-9.....	77
Identificación de proteínas secretadas por las células Decy-1 y las presentes en el CL del QO. 78	
Interactoma de las proteínas identificadas en el CL del QO .....	84
Proteínas en común .....	85
Discusión .....	86

Conclusiones .....	93
Perspectivas .....	93
Referencias bibliográficas .....	94
Anexo I.....	100
Anexo II.....	101



## ÍNDICE DE TABLAS Y FIGURAS

Figura 1 Etapas de la odontogénesis.....	18
Figura 2 Moléculas implicadas en el proceso de odontogénesis.....	19
Tabla 1. Clasificación de quistes odontogenicos OMS.....	22
Figura 3. Epidemiología del quiste dentígero en diferentes países.....	24
Figura 4. Epidemiología del queratoquiste odontogenico en diferentes países.....	24
Tabla 2. Clasificación de tumores odontogenicos OMS (2017).....	27
Figura 5. Prevalencia de tumores odontogénicos en México en al año 1997.....	29
Figura 6. Prevalencia de tumores odontogénicos en México en al año 2005.....	30
Figura 7. Apariencia clínica de un QD.....	34
Figura 8. Patrones radiologicos y esquemáticos del QD.....	36
Figura 9. Corte histológico de un QD.....	37
Tabla 3. Criterios para el diagnóstico del síndrome Gorlin-Goltz.....	40
Figura 10. Características clínicas de un QQO.....	41
Figura 11. Imágenes radiograficas características de un QQO.....	42
Figura 12. Histopatología del QQO.....	43
Tabla 4 variantes clínicas e histopatológicas del AM.....	45
Figura 13. Característica clínica típica de un AMU.....	46
Figura 14. . Imágenes radiograficas características de un AM.....	47
Figura 15. Patrones histológicos más comunes para el diagnóstico del AM.....	48
Figura 16 Establecimiento del cultivo celular DeCy-1.....	52
Figura 18. Proteínas de secreción de las células DeCy1.....	55
Figura 19 Detección de MMP-2 en las secreciones de DeCy1.....	57
Tabla 5. Tejidos analizados.....	69
Figura 20. Perfiles proteicos de FD, QD, QQO.....	70
Figura 21. Expresión de MMP-2 y MMP-9 en FD, QD, QQO y AMU.....	72
Figura 22. Zimograma de la actividad catalítica de MMP-2 y MMP-9 en FD, QD, QQO y AMU.....	75
Figura 23. Análisis densitométrico de la actividad catalítica de MMP-2 y MMP-9.....	76
Figura 24. Zimograma del CL del QQO.....	77
Tabla 6. Identificación de proteínas de las celulas DeCy-1 mediante espectrometría de masas.....	78
Figura 25. PAGE-SDS del CL de un QQO.....	79
Tabla 7. Identificación de proteínas del CL del QQO mediante espectrometría de masas.....	80

Figura 26. Clasificación de proteínas del CL mediante el programa PANTHER.....	81
Figura 27. Clasificación de las proteínas en el CL por clase de proteína.....	82
Figura 28. Clasificación de las proteínas en el CL por función molecular. ....	83
Figura 29. Interactoma de las proteínas del CL de QO ..... 84	84
Figura 30. Diagrama de Venn de proteínas del CL del QO y secretadas por las células DeCy-1. ...	85

## **ABREVIATURAS**

**AM:** Ameloblastoma.

**AMU:** Ameloblastoma uniuíquístico.

**BAAF:** Biopsia por aspiración de aguja fina.

**CL:** Contenido líquido.

**ET:** Extractos proteicos totales

**IF:** Inmunofluorescencia.

**IHQ:** Inmunohistoquímica.

**SMC:** Secreciones del medio condicionado.

**MEC:** Matriz extracelular.

**OMS:** organización mundial de la salud.

**PBD:** Forbol 12, 13 dibutirato (del inglés: phorbol 12, 13 dibutyrate)

**QD:** Quiste dentígero.

**QO's:** Quistes odontogénicos

**QQO:** Queratoquiste odontogénico.

**SBF:** Suero bovino fetal.

**SDS-PAGE:** Electroforesis en gel de poliacrilamida con dodecilsulfato sódico.

**TO's:** Tumores odontogénicos.

**TOQ:** Tumor odontogénico queratoquistico.

**WB:** Western blot

## RESUMEN

Los quistes y tumores odontogénicos son lesiones derivadas de remanentes epiteliales de la odontogénesis, particularmente el quiste dentígero, el queratoquiste odontogénico y el ameloblastoma uniuquístico comparten características clínicas y radiológicas similares, que para su correcto diagnóstico es necesario el estudio histopatológico, actualmente se desconocen los mecanismos moleculares involucrados en el origen, crecimiento e invasión de estas lesiones.

Las metaloproteinasas son enzimas proteolíticas dependientes de iones divalentes, que participan en la remodelación de la matriz extracelular y la membrana basal, sin embargo, también se ha visto su participación en procesos fisiopatológicos, particularmente, MMP-2 y MMP-9 se han sugerido como biomarcadores tumorales, por lo que en este trabajo evaluamos la expresión de estas proteasas e identificamos proteínas secretadas por algunas de estas lesiones, las cuales podrían estar involucradas en el comportamiento de las mismas.

Mediante ensayos de western blot identificamos a MMP-2 y MMP-9 en las lesiones antes mencionadas y en folículo dental, tejido empleado como control sano. En estos ensayos observamos una expresión similar de MMP-2 en todos los tipos de tejido, pero una mayor expresión de MMP-9 en todas las lesiones, en comparación con el tejido control. Sin embargo, no se encontraron diferencias significativas en la expresión de ambas metaloproteinasas entre las lesiones quísticas y las tumorales. Mediante ensayos de zimografía confirmamos la actividad de MMP-2 y MMP-9 en los diferentes tejidos, pero detectamos un menor procesamiento del precursor de MMP-2 en folículo dental. Por otra parte, empleando espectrometría masas identificamos cinco proteínas secretadas por las células DeCy-1, provenientes de un quiste dentígero, mientras que en el contenido líquido de un queratoquiste odontogénico identificamos quince proteínas, al analizar todas esas proteínas en el programa PHANTER se sugirió que algunas de ellas podrían participar en el comportamiento de estas lesiones.

La presencia de las MMPs, así como las proteínas identificadas en las secreciones en los quistes, sugieren que estas juegan un papel importante en su patogénesis y posiblemente en su evolución a diferentes tumores odontogénicos. A pesar de que los resultados obtenidos son prometedores para explicar la biología de estas entidades, es indispensable evaluar un mayor número de casos.

## **ABSTRACT**

Odontogenic cysts and tumors are lesions derived from epithelial remnants of odontogenesis, particularly the dentigerous cyst, odontogenic keratocyst and unicystic ameloblastoma share similar clinical and radiological characteristics, whence for their correct diagnosis a histopathological study is necessary, currently the molecular mechanisms involved in the origin, growth and invasion of these lesions are unknown.

Metalloproteinases are divalent ion-dependent proteolytic enzymes that participate in the remodeling of the extracellular matrix and basement membrane; however, they also participate in pathophysiological processes, particularly MMP-2 and MMP-9 have been suggested as tumor biomarkers; therefore, in this work we evaluated the expression of these proteases and identified some proteins secreted by these lesions that could be involved in their behavior.

By western blot assays we identified to MMP-2 and MMP-9 in the aforementioned lesions and also in the dental follicle, tissue used as health control. In these assays we observed a similar expression of MMP-2 in all tissues, but a higher expression of MMP-9 in cysts and tumors than in the control tissues. However, were not detected significant differences in the expression of both metalloproteinases between cysts and tumors. By zymography assays we confirmed the activity of MMP-2 and MMP-9 in all tissues, although we observed a lower processing of the MMP-2 precursor in dental follicle. On the other hand, using mass spectrometry we identified five proteins secreted by DeCy-1 cells, which were obtained from a dentigerous cyst, and in the liquid content of an odontogenic keratocyst we identified fifteen proteins, which analysis by the PHANTER program, suggested that some of these participate in the behavior of those lesions.

The presence of MMPs as well as the proteins identified in the secretion of cystic lesions, suggest that they play an important role in their pathogenesis and possibly in their evolution to different odontogenic tumors. Although the results obtained are

promising for explaining the biology of these entities, it is essential to evaluate a larger number of cases.

## **ANTECEDENTES**

### **La odontogénesis**

Al proceso de desarrollo de los órganos dentarios se le conoce con el nombre de odontogénesis. En el ser humano, este proceso ocurre entre la quinta y sexta semana de gestación, está determinada por una serie secuencial de etapas que tienen como finalidad la formación de los dientes e implica la morfogénesis, histogénesis y la diferenciación celular <sup>(1)</sup>. La morfogénesis se refiere al desarrollo y formación de los patrones coronarios y radiculares, la histogénesis involucra la formación de los tejidos dentarios, esmalte, dentina y pulpa. El epitelio ectodérmico es responsable de originar el esmalte, mientras que el ectomesénquima formará al complejo dentino-pulpar, cemento, ligamento periodontal y hueso alveolar. <sup>(1, 2)</sup>

Para iniciar el proceso de odontogénesis tiene que haber interacción entre el epitelio ectodérmico y el ectomesénquima, lo que da lugar a la lámina dental y a partir de este momento se continuará con las etapas de brote o yema, casquete y campana (Fig. 1). <sup>(1, 2)</sup>

Los procesos moleculares y celulares que actúan sobre el epitelio oral determinarán el tipo exacto, posición y orientación de cada diente en los procesos maxilares en desarrollo. Alrededor de la sexta semana de vida intrauterina tiene lugar el engrosamiento epitelial local de la lámina dental, lo que genera varios primordios de dientes individuales. <sup>(2, 3)</sup>

En esta etapa, denominada “brote” (Fig. 1), el epitelio de la lámina dental se diferenciará hacia el epitelio que dará origen a cada diente y hacia el epitelio oral que no sufrirá cambio, esto sucede por los cambios morfológicos celulares que suceden en los primordios dentales <sup>(2, 3)</sup>. El epitelio de la lámina dental se pliega hacia el ectomesénquima, las células de la lámina dental adquieren una morfología columnar y forman una invaginación que será rellena por células de menor tamaño. Este será el futuro órgano del esmalte. <sup>(1-3)</sup>

Las células de cada brote seguirán proliferando e interactuando con el ectomesénquima que se irá condensando debajo de cada uno de los brotes para formar la papila dental, las células que se encuentran alrededor de la papila dental



se agruparán para ir formando el fólico dental o saco dental. <sup>(4)</sup> Las células más internas de la lámina dental formarán el retículo estrellado y el epitelio interno del esmalte. <sup>(2)</sup>

A partir de la séptima a novena semanas de vida intrauterina comienza el desarrollo de la etapa de casquete (Fig. 1), en la cual aumenta la concentración local de factores de crecimiento. <sup>(1)</sup> Se puede distinguir claramente que el epitelio dental se ha diferenciado para formar el órgano del esmalte, esta estructura es compleja y se pueden reconocer cuatro tipos celulares diferentes: células del epitelio externo, células del epitelio interno, células del retículo estrellado y el nudo del esmalte primario. <sup>(1, 2)</sup> Este tiene como función en esta etapa transmitir información morfogénica para organizar a los tipos celulares que integran al órgano del esmalte, y mediante factores mitogénicos, se induce la proliferación celular adyacente <sup>(3)</sup>. Los bordes laterales o asas del casquete se extienden y forman una cavidad central que encierra a una pequeña porción de ectomesénquima que delimitará a la papila dental, la cual dará origen al complejo dentino-pulpar, mientras que el mesénquima que se condensa alrededor de la papila dental y órgano del esmalte reciben el nombre de folículo dental y éste es el responsable de la formación de cementoblastos, osteoblastos y fibroblastos. <sup>(1, 2, 4)</sup>

Entre la décima cuarta y décima octava semana de vida intrauterina empieza a degenerar el nudo del esmalte primario para finalizar con la etapa de casquete y comenzar con el estadio de campana (Fig. 1); en esta etapa se forma una nueva estructura que recibe el nombre de estrato intermedio. <sup>(2)</sup> El órgano del esmalte delimita progresivamente la papila dental, comienza la formación de las cúspides dentales y el tamaño de la corona aumenta. <sup>(1)</sup>

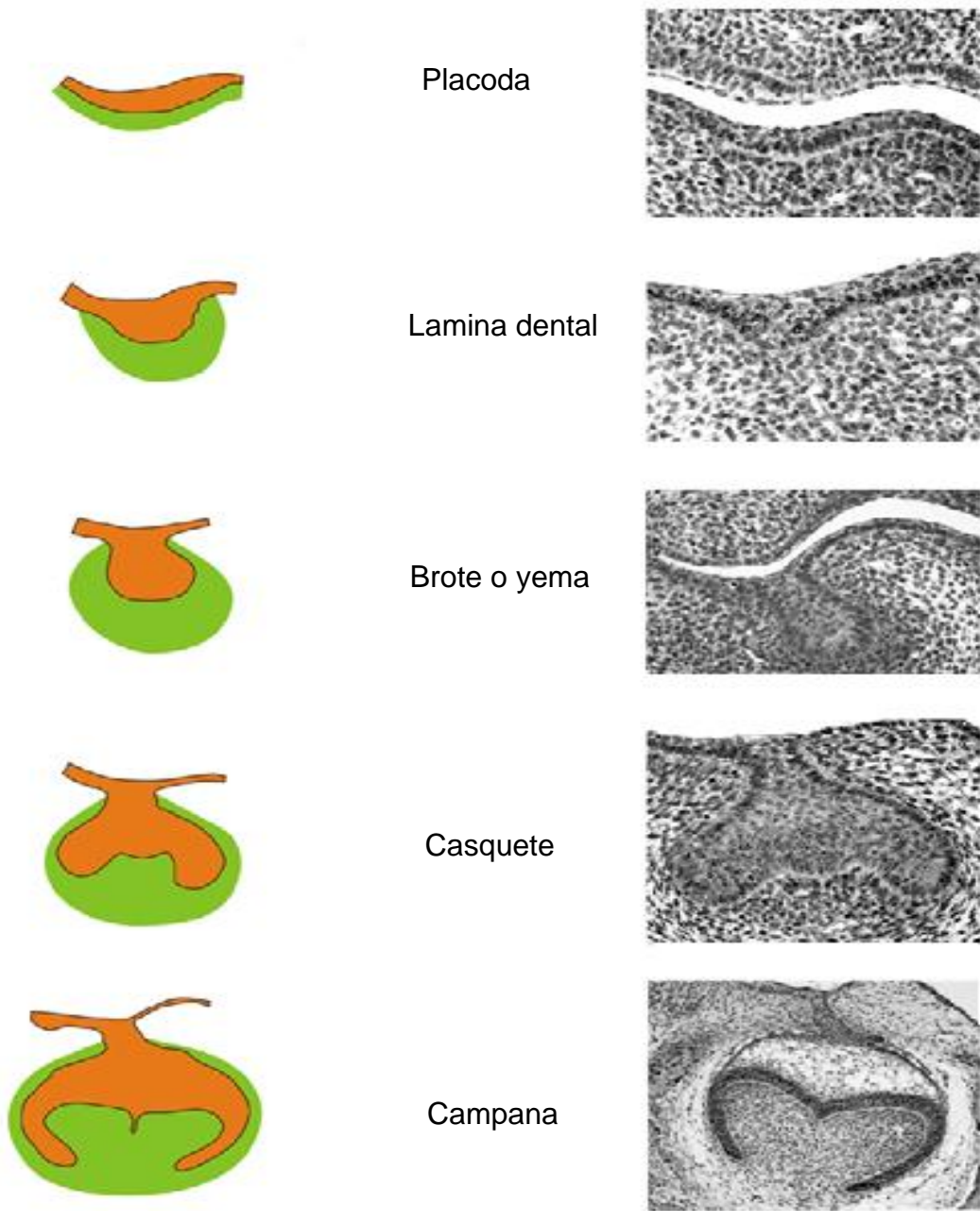


Figura 1 Etapas de la odontogénesis. **A)** Representación esquemática de las etapas de odontogénesis; **B)** Cortes histológicos de cada etapa.<sup>(1, 3, 5)</sup>

En la odontogénesis participan varias moléculas encargadas de coordinar los procesos de proliferación celular, diferenciación, apoptosis, síntesis de matriz extracelular y aposición mineral. Las principales vías de señalización encargadas de este proceso son: Notch, Proteína Morfogénética de Hueso (BMP), Factor de Crecimiento de los Fibroblastos (FGF), Sonic Hedgehog (shh) y Wingless/Integration 1 (Wnt) (Fig. 2).<sup>(5)</sup> Estas moléculas son importantes, ya que participan en la regulación de la odontogénesis y en el desarrollo y progresión de los tumores odontogénicos<sup>(6, 7)</sup>

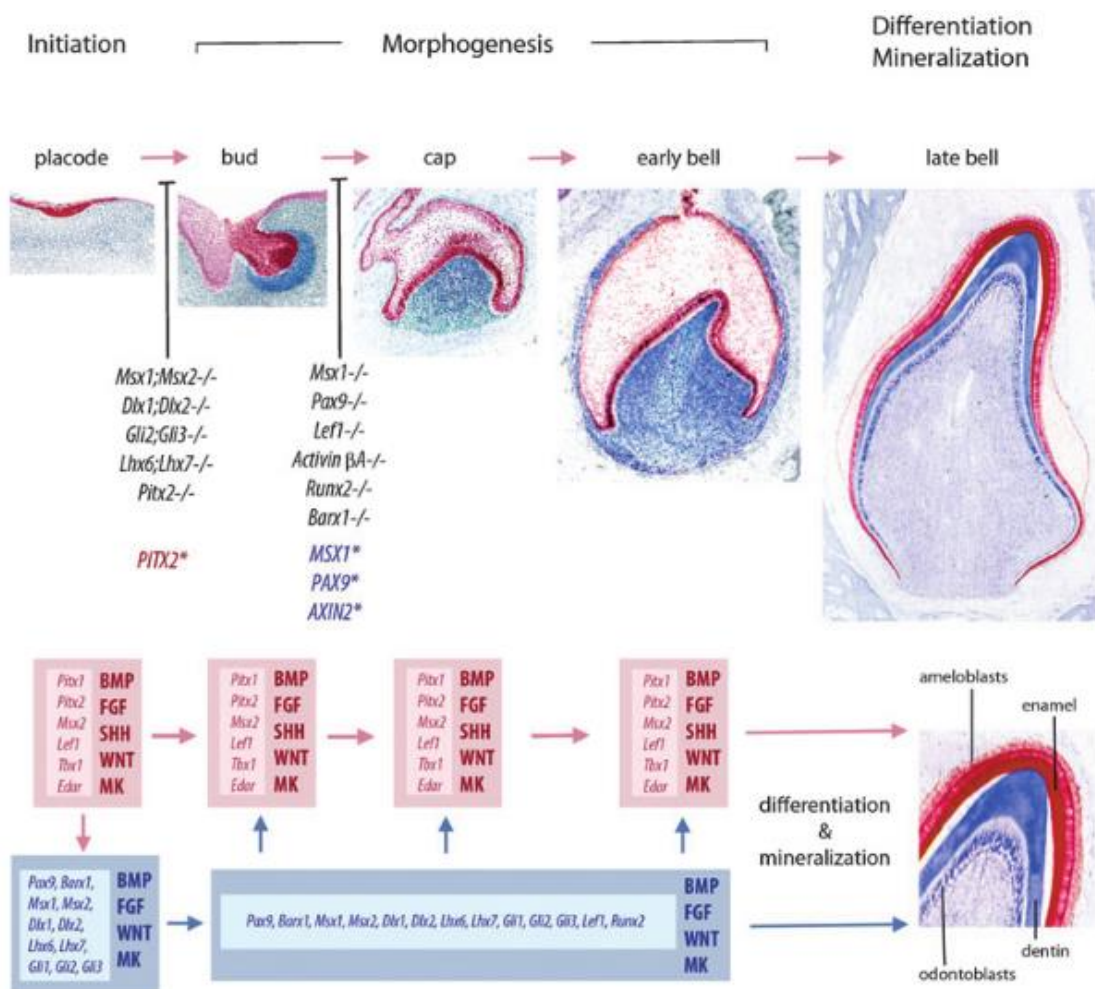


Figura 2 Moléculas implicadas en el proceso de odontogénesis. A estas moléculas también se les ha relacionado con el proceso de desarrollo de quistes y tumores odontogénicos.<sup>(5)</sup>

El proceso de odontogénesis que anteriormente describimos no se encuentra exento de que falle en alguna de sus etapas de señalización celular para la correcta formación de las piezas dentales, lo cual puede suscitar una serie de eventos adversos que conlleven a no seguir de manera sistemática la formación de los dientes; lo que provoca el desarrollo de varias alteraciones en el proceso de odontogénesis, que pueden ir desde anomalías en la formación de las estructuras dentales, tanto en morfología como en número, así como en la génesis y desarrollo de quistes odontogénicos o tumores odontogénicos.

### **Quistes de origen odontogénico**

Kramer<sup>(8)</sup> ha definido a los quistes odontogénicos (QO's), como cavidades patológicas que se encuentran ubicadas en la región maxilofacial, estas contienen en su interior material líquido, semilíquido o gaseoso. Estas cavidades no están constituidas por la acumulación de pus.<sup>(8, 9)</sup>

El origen de los QO's se ha vinculado a los restos epiteliales y celulares que quedan atrapados en el hueso o en el tejido gingival que recubre a los maxilares, estos restos son el resultado del complejo desarrollo embrionario de los dientes, así como de la formación y fusión de los maxilares.<sup>(10, 11)</sup>

Histológicamente, los QO's se encuentran revestidos en su cara interior por epitelio escamoso de un espesor uniforme, a menos que estos se encuentren inflamados, el contenido de las cavidades quísticas puede incluir depósitos de colesterol; en el exterior se encuentran revestidos por una capsula de tejido fibroconectivo.<sup>(9)</sup> La lesión quística que se forma en el tejido óseo reemplaza al hueso circundante de donde se originó la lesión. Se considera que los quistes de los maxilares son lesiones no tumorales, y por lo tanto, benignas, aunque en algunos casos estas lesiones se pueden transformar, dando origen a tumores odontogénicos (TO's), como por ejemplo el ameloblastoma (AM).<sup>(9, 12, 13)</sup>

## **Clasificación de los quistes odontogénicos**

En el intento por tener un orden de identificación para cada una de las lesiones quísticas, la organización mundial de la salud (OMS) desde 1971 ha clasificado a los QO's; actualmente estas lesiones se clasifican en dos grandes grupos: 1) quistes del desarrollo y 2) quistes inflamatorios (Tabla 1). Al primer grupo pertenecen las lesiones quísticas que se desarrollan a partir de restos epiteliales de la odontogénesis, por lo tanto, no se encuentran asociados a un proceso inflamatorio y su contenido no es purulento. Aunque la formación de los quistes del desarrollo se atribuye a remanentes epiteliales de la etapa embrionaria o de la odontogénesis, aún no está clara la causa de su origen y los mecanismos involucrados en su progresión al desarrollo de una lesión tumoral.<sup>(13-17)</sup>

Mientras tanto, las lesiones quísticas de origen inflamatorio son nombradas de esta manera ya que son producto de una infección de origen dental, ya que histológicamente se ha podido ver que cursan por un proceso inflamatorio crónico. Estas lesiones pueden ser provocadas por la caries dental al infectar la cámara pulpar o por algún traumatismo sufrido en boca que involucre la pérdida de la vitalidad pulpar de un diente en cuestión y con base en ello se desencadena el desarrollo y la progresión de la lesión quística. Los quistes inflamatorios, en comparación con los del desarrollo, si pueden tener un contenido purulento.<sup>(13-16)</sup>

La clasificación de los QO's establecida por la OMS en 1992 también tiene un apartado para clasificar a los quistes no odontogénicos, pero que se han desarrollado en la región del macizo facial; la génesis de estas lesiones no está relacionada con algún resto epitelial resultante del proceso de la odontogénesis ni tampoco se encuentran vinculadas a algún proceso inflamatorio agudo o crónico que tenga su etiología en un órgano dentario.<sup>(14)</sup>

Aunque a través del tiempo, ha existido controversia en la clasificación de algunas de las lesiones quísticas y tumorales de origen odontogénico, desde la primera clasificación realizada para estas lesiones en 1971, y en las clasificaciones

subsecuentes de 1992, 2005 y 2017, se ha podido consensar una clasificación más sólida para estas lesiones.

En la Tabla 1 se presenta la clasificación de los quistes presentes en la región oral y maxilofacial, tomando como referencia las clasificaciones realizadas por la OMS en 1992, 2005 y 2017. Siendo la de 2017 la más actualizada y en la cual se clasifican nuevas entidades y se reclasifican algunas lesiones. [\(14, 18-21\)](#)

Tabla 1. Clasificación de quistes odontogénicos OMS

<p style="text-align: center;"><b>Quistes del desarrollo</b></p>	<ul style="list-style-type: none"> <li>• Quiste dentífero</li> <li>• Queratoquiste odontogénico</li> <li>• Quiste lateral periodontal</li> <li>• Quiste gingival</li> <li>• Quiste de erupción</li> <li>• Quiste odontogénico glandular</li> <li>• Quiste odontogénico calcificante</li> <li>• Quiste odontogénico ortoqueratinizado</li> </ul>
<p style="text-align: center;"><b>Quistes de origen inflamatorio</b></p>	<ul style="list-style-type: none"> <li>• Quiste radicular</li> <li>• Quiste residual</li> <li>• Quiste paradental</li> </ul>
<p style="text-align: center;"><b>Quistes no odontogénicos</b></p>	<ul style="list-style-type: none"> <li>• Quiste nasopalatino</li> <li>• Quiste nasolabial</li> </ul>

## **Distribución epidemiológica de los quistes odontogénicos**

Los quistes de la región oral y maxilofacial son las lesiones intraóseas que mayormente son detectadas por los patólogos, ocupan el segundo lugar como entidades patológicas más frecuentes de afección bucal, siendo la caries dental la lesión con mayor frecuencia en cavidad bucal; a nivel mundial existen pocos estudios epidemiológicos que reporten la prevalencia e incidencia de quistes odontogénicos.<sup>(12)</sup> Sin embargo, algunos países para poder conocer la prevalencia de las lesiones quísticas han realizado estudios retrospectivos con el fin de sustentar epidemiológicamente cuales son los quistes odontogénicos de mayor prevalencia. Algunos de estos países son: Brasil<sup>(22)</sup>, Chile<sup>(23)</sup>, España<sup>(24)</sup>, Francia<sup>(25)</sup>, Italia<sup>(26)</sup>, Irán<sup>(27)</sup>, Kuwait<sup>(28)</sup>, Ucrania<sup>(29)</sup> y México.<sup>(10, 30)</sup> En estos estudios se pueden encontrar similitudes en el comportamiento de la aparición de las lesiones, teniendo el siguiente orden: el quiste radicular (QR) ocupa el primer lugar en todos los estudios revisados, siendo esta lesión de origen inflamatorio; el quiste dentígero (QD), una lesión de origen del desarrollo dental, ocupa el segundo lugar en todos los estudios revisados, mostrando desde 11.4 hasta 33% de las lesiones analizadas (Fig. 3). En tercer lugar, mayoritariamente se reporta al queratoquiste odontogénico (QQO) (Fig. 4), siendo esta entidad también una lesión de origen del desarrollo dental.

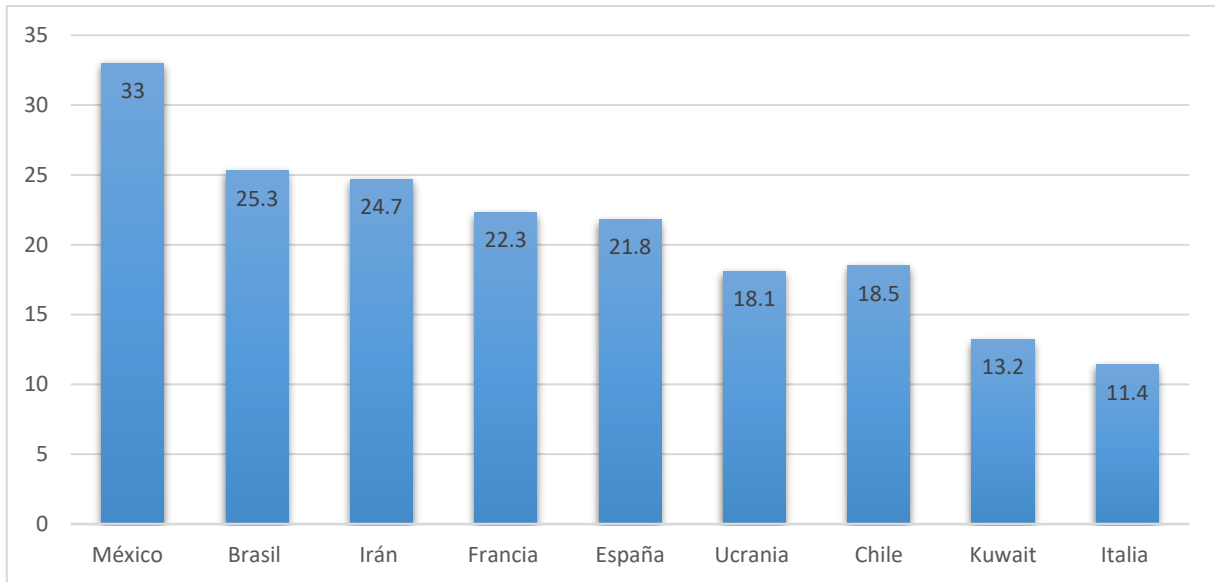


Figura 3. Epidemiología del quiste dentígero en diferentes países. Los estudios realizados coinciden con que la lesión del desarrollo más frecuente en los huesos maxilares y mandibulares corresponden al quiste dentígero. [\(22-30\)](#)

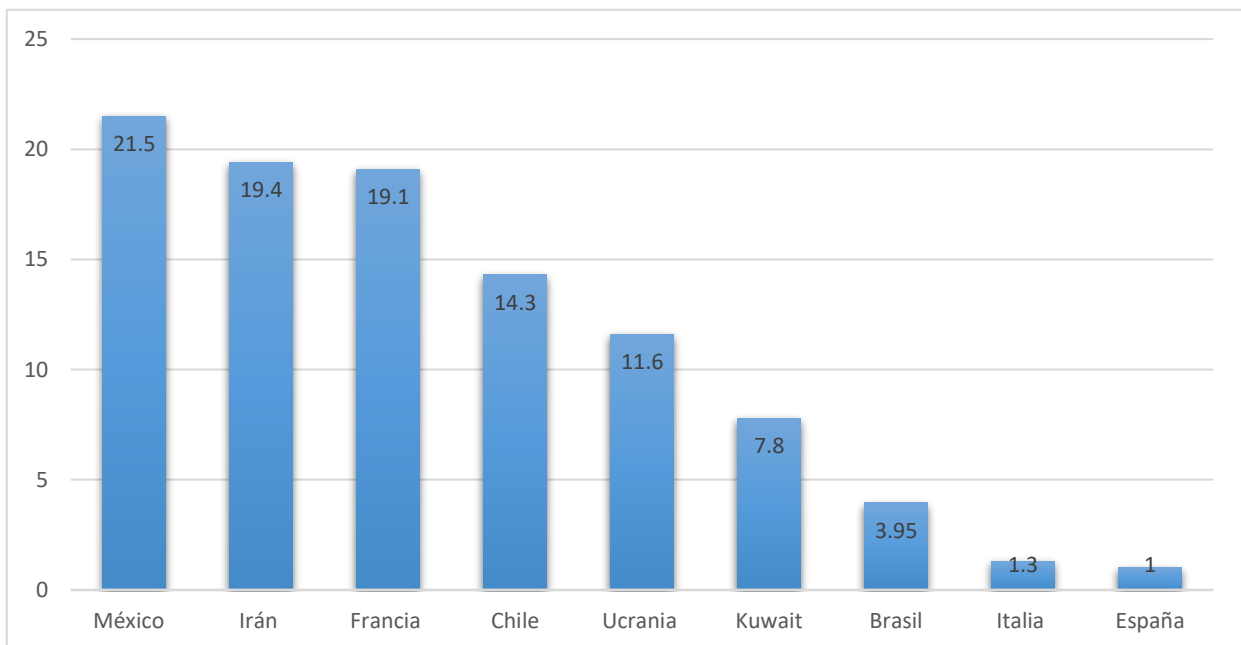


Figura 4. Epidemiología del queratoquiste odontogénico en diferentes países. Los estudios realizados coinciden con que la tercera lesión del desarrollo más frecuente en los huesos maxilares y mandibulares corresponde al QKO. [\(22-30\)](#)



Debido a que, tanto a nivel mundial como nacional, el QD y el QGO han mostrado ser las lesiones quísticas de origen odontogénico con mayor incidencia y prevalencia en la región maxilofacial, son los quistes elegidos para poder desarrollar el presente proyecto de investigación.

## **TUMORES DE ORIGEN ODONTOGÉNICO**

Los tumores odontogénicos (TO's) son lesiones derivadas de elementos epiteliales y / o mesenquimatosos involucrados en la formación de los órganos dentarios, por lo que se desarrollan en los huesos maxilar y mandibular;<sup>(7)</sup> estos tumores comprenden una gran variedad de lesiones que van desde proliferaciones tisulares no neoplásicas hasta neoplasias benignas o malignas. Sin embargo, existen controversias sobre la patogénesis, la categorización y las variaciones clínicas e histológicas de estos tumores.<sup>(31)</sup>

### **Clasificación de tumores odontogénicos**

Los TO's fueron clasificados por primera vez en 1869 por el patólogo francés Pierre Paul Broca, usando el término "odontoma" para nombrar cualquier tumor localizado alrededor de los tejidos formadores de los órganos dentarios, esta clasificación se basaba en la etapa de la formación de los órganos dentarios al momento en que aparecía el crecimiento tumoral.<sup>(21)</sup>

Sin embargo, no fue hasta el año de 1958 cuando Pindborg y Clausen hicieron el primer intento de clasificar a los TO's, los cuales fueron agrupados en dos grandes categorías, según el origen celular del que eran derivadas: 1) epiteliales y 2) mesodérmicos<sup>(21)</sup>

Finalmente, en el año 1971 fue publicada por la OMS la primera clasificación de quistes y tumores odontogénicos;<sup>(21)</sup> a partir de ese año las clasificación de quistes y tumores odontogénicos ha sufrido actualizaciones en los años de 1992,<sup>(14)</sup> 2005,<sup>(18)</sup> y las más reciente realizada en el año 2017<sup>(19)</sup>, de esta manera, la actual clasificación de tumores odontogénicos los divide en dos grandes grupos: malignos y benignos, y a su vez cada uno de estos grupos contempla sus propias subdivisiones dependiendo de su origen celular (Tabla 2).

Tabla 2. Clasificación de tumores odontogénicos OMS (2017)

Tumores benignos	Tumores malignos
<p><b>Epiteliales</b></p> <ol style="list-style-type: none"> <li>1. Ameloblastomas</li> <li>2. Ameloblastoma unicístico</li> <li>3. Ameloblastoma periférico</li> <li>4. Ameloblastoma metastatizante</li> <li>5. Tumor odontogénico escamoso</li> <li>6. Tumor odontogénico epitelial calcificante</li> <li>7. Tumor odontogénico adenomatoide</li> </ol> <p><b>Mesenquimales</b></p> <ol style="list-style-type: none"> <li>1. Fibroma odontogénico</li> <li>2. Mixoma odontogénico</li> <li>3. Cementoblastoma</li> <li>4. Fibroma cemento osificante</li> </ol> <p><b>Mixtos</b></p> <ol style="list-style-type: none"> <li>1. Fibroma ameloblástico</li> <li>2. Tumor odontogénico primordial</li> <li>3. Odontoma complejo y compuesto</li> <li>4. Tumor dentinogénico de células fantasma</li> </ol>	<p><b>Carcinomas odontogénicos</b></p> <ol style="list-style-type: none"> <li>1. Carcinoma ameloblástico</li> <li>2. Carcinoma intraóseo primario</li> <li>3. Carcinoma odontogénico esclerosante</li> <li>4. Carcinoma odontogénico de células claras</li> <li>5. Carcinoma odontogénico de células fantasma</li> </ol> <p><b>Sarcomas odontogénicos</b></p> <ol style="list-style-type: none"> <li>1. Carcinosarcoma odontogénico</li> <li>2. Sarcoma odontogénico</li> </ol>

## **Distribución epidemiológica de los tumores odontogénicos**

A nivel mundial, son pocos los reportes epidemiológicos que existen sobre la prevalencia e incidencia de los tumores odontogénicos y entre los mismos reportes existen proporciones muy distintas entre cada lesión tumoral.

Como ya hemos mencionado anteriormente, la clasificación de quistes y tumores odontogénicos ha sufrido al menos cuatro actualizaciones; particularmente, en la clasificación del año 2005 solo se realizó la actualización de las entidades tumorales, pero no de las lesiones quísticas, por lo que la clasificación de quistes odontogénicos se siguió rigiendo por la clasificación de 1992, sin embargo, un dato que llamó la atención fue la reclasificación del QQO a tumor odontogénico queratoquístico (TOQ); sin embargo, para el año 2017 sale a la luz la nueva clasificación de lesiones quísticas y tumorales de origen odontogénico y en esta ocasión se realiza un actualización tanto a entidades quísticas como tumorales, y el TOQ es nuevamente reclasificado como QQO. Todas esas modificaciones han generado controversia en la clasificación epidemiología de lesiones quísticas y tumorales de origen odontogénico, por lo que los datos epidemiológicos de los estudios realizados muestran controversias entre sí.

En México, para conocer la prevalencia y distribución de las lesiones tumorales de origen odontogénico solo se han realizado dos estudios que dan luz de su comportamiento epidemiológico en el país. El primero de ellos fue realizado en 1997 por Mosqueda-Taylor y colaboradores,<sup>(32)</sup> el cual se realizó a partir de la observación de 349 muestras de tumores odontogénicos provenientes de diferentes centros especializados que cuentan con servicio de diagnóstico histopatológico de lesiones de cavidad bucal. Es importante destacar que las lesiones fueron clasificadas de acuerdo a los criterios establecidos por la OMS en 1992, y en los resultados obtenidos, el odontoma fue el tumor de mayor prevalencia (Fig. 5).

El segundo estudio realizado en México se llevó a cabo en el año 2010 a cargo de Gaitán-Cepeda y colaboradores<sup>(33)</sup>, en este estudio las entidades tumorales fueron

clasificadas en dos grupos, tomando en cuenta la clasificación emitida por la OMS en el año 1992 y la nueva clasificación emitida en 2005; el grupo uno correspondía a lesiones diagnosticadas entre el año 1981 a 2004, misma que fueron evaluadas bajo la clasificación de 1992; el grupo dos correspondía a lesiones diagnosticadas entre el año 2005 a 2008, evaluadas bajo la clasificación del año 2005. Con los resultados obtenidos, se notó una nueva redistribución de las lesiones tumorales de origen odontogénico con respecto al estudio realizado por Mosqueda-Taylor y colaboradores, posicionando al TOQ como el más prevalente en la población mexicana<sup>(33)</sup> (Fig. 6).

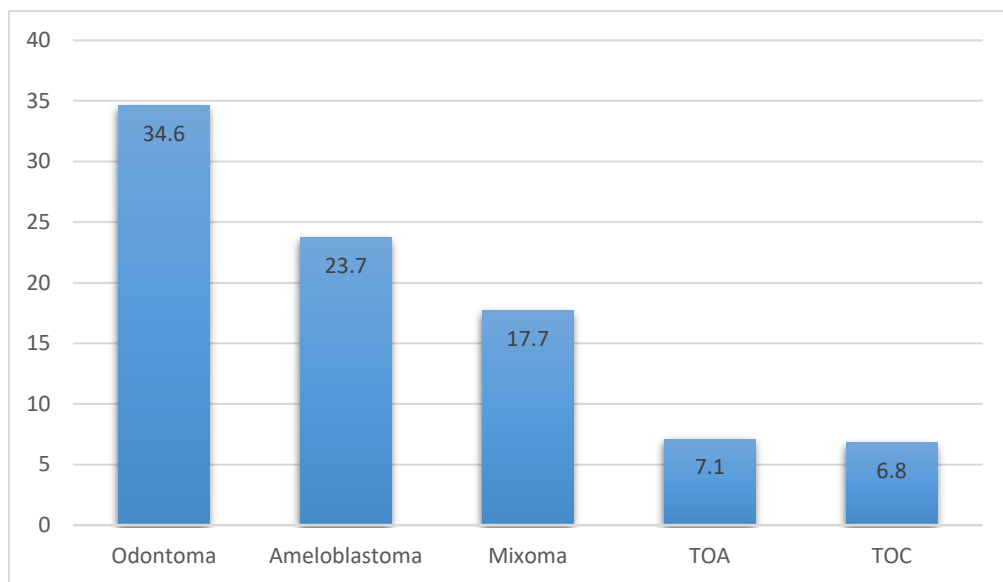


Figura 5. Prevalencia de tumores odontogénicos en México en el año 1997. Las entidades tumorales fueron clasificadas en base a los criterios establecidos por la OMS en 1992.<sup>(32)</sup>

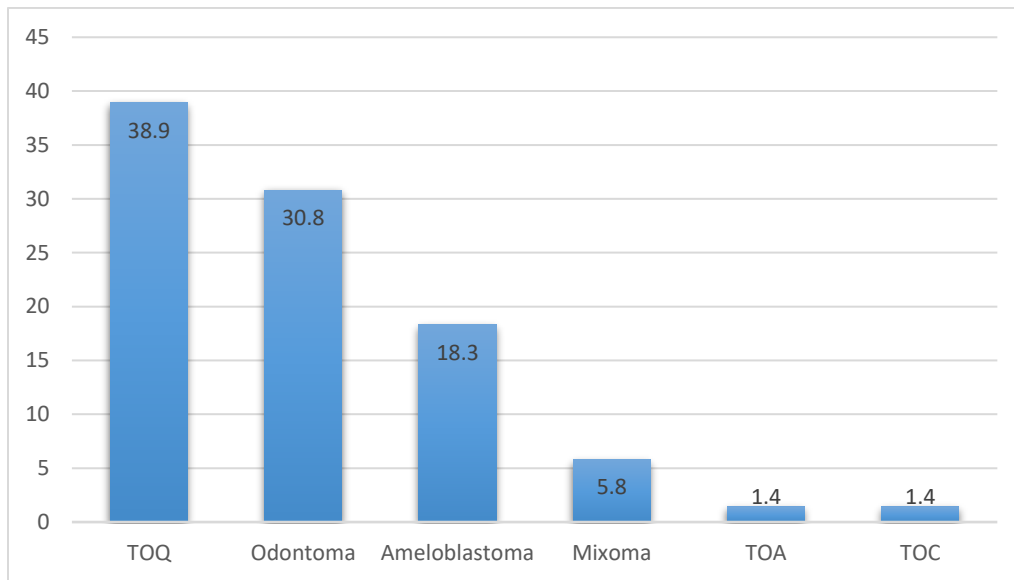


Figura 6. Prevalencia de tumores odontogénicos en México en al año 2005. Las entidades tumorales fueron clasificadas en base a los criterios establecidos por la OMS en 2005.<sup>(33)</sup>

Como mencionamos anteriormente, en el año 2017 fue publicada la nueva clasificación de quistes y tumores odontogénicos, en donde nuevamente el TOQ se reclasifica como QQO y al día de hoy no hay reportes de la distribución epidemiológica de TO's en población mexicana, sin embargo, muy probablemente el comportamiento de las lesiones siga siendo como lo reportó Mosqueda-Taylor y colaboradores en 1997 y como lo reportó Gaitán-Cepeda y colaboradores en el grupo clasificado en el periodo comprendido entre 1981 a 2004.

Ante lo mencionado anteriormente, el QD y el QQO son las lesiones quísticas de mayor prevalencia en nuestro país, mientras que en los TO's, el odontoma es el más prevalente en nuestro país, pero este tumor no fue incluido en nuestro estudio ya que es clasificado como un tumor mixto, es decir está integrado por un componente epitelial y mesenquimal, por lo que para nuestro trabajo de investigación utilizamos lesiones quísticas y tumorales de estirpe epitelial. Así, el AM ocupa el segundo lugar en ocurrencia y que además se sugiere que al menos la variante uníquística (AMU) puede provenir de quistes odontogénicos.<sup>(34)</sup> Por lo tanto, estas lesiones quísticas (QD y QQO) y tumorales (AMU) fueron las que se analizaron en este trabajo.

## **FOLÍCULO DENTAL**

Clínicamente, el Folículo Dental (FD), se asocia a órganos dentarios que aún no han finalizado su proceso de erupción, radiográficamente son radiolúcidos, semicirculares y tiene un espesor menor a tres milímetros, histológicamente muestran tejido conectivo fibroso con restos del epitelio reducido del esmalte, dicho epitelio se vuelve más grueso si en la zona existe un proceso inflamatorio,<sup>(35)</sup> el FD es una estructura de gran importancia, ya que, como se mencionó anteriormente, de este se deriva el desarrollo de cada uno de los dientes. El FD es el responsable de formar a los gérmenes dentales y desencadenar las vías de señalización para la formación y erupción dental. Así mismo, el FD es el responsable de la formación de las estructuras de soporte de los dientes en el periodonto, que son: cemento, ligamento periodontal y el hueso alveolar. Los remanentes del FD son los responsables de dar origen a quistes y tumores de origen odontogénico, cuando el FD puede permanecer adherido a la corona de un diente retenido o impactado por mucho tiempo se desencadena la formación de un QD.<sup>(17, 35-40)</sup> Por lo tanto, en este estudio se utilizó el FD como tejido control del desarrollo dental.

### **Surgimiento de Tumores odontogénicos a partir de quistes odontogénicos**

Los TO's son lesiones de estirpe epitelial, mesenquimal o mixtas, que, de la misma manera que los quistes odontogénicos, derivan de la formación de los dientes; no obstante, la etiología y patogénesis de los TO's hasta el día de hoy también sigue siendo desconocida. Sin embargo, algunos estudios han identificado en ciertos TO's alteraciones moleculares en oncogenes, genes supresores de tumores, factores de crecimiento, proteínas involucradas en la regulación del desarrollo de los dientes, así como moléculas asociadas con la progresión de tumores.<sup>(7, 14, 19)</sup> Interesantemente, existe en la literatura reportes en los que los QO's pueden dar origen a patologías tumorales;<sup>(7)</sup> el QD y QQO pueden comportarse de manera muy agresiva simulando el comportamiento de un tumor e inclusive existen reportes en los que se demuestra que pueden dar origen al ameloblastoma uniuquístico (AMU), un tumor benigno de origen epitelial.<sup>(19, 41, 42)</sup> Sin embargo, hasta el día de hoy no se conocen aún los mecanismos moleculares involucrados en dicha progresión.

## **ANTECEDENTES PARTICULARES**

### **Quiste dentígero**

El QD es la lesión quística odontogénica del desarrollo que se diagnostica más frecuentemente, representa una prevalencia que oscila entre el 11.4 al 33% (Fig. 3) y a pesar de su alta prevalencia, aún se desconoce el mecanismo real de su desarrollo, no obstante, es conocido que el folículo dental (FD) juega un papel importante en la formación del mismo.[\(17, 35, 38-40\)](#)

El 65% de los QD se presentan mayormente en el cuerpo de la mandíbula, en la zona de los molares, teniendo mayor predilección por los terceros molares que aún no han erupcionado. En el maxilar, el QD tiene mayor prevalencia de aparición en los caninos retenidos, seguido por los premolares. Los reportes demuestran que el QD se presenta con mayor predilección en hombres que en mujeres, y pueden aparecer entre la segunda y cuarta década de la vida.[\(40\)](#)

Actualmente se han descrito dos formas en las que el FD puede participar en la formación del QD. La primera de ellas nos dice que el QD se desarrolla por acumulo de líquido entre el epitelio reducido del órgano del esmalte y la corona dental. La segunda propuesta nos dice que el QD también se puede originar por acumulo de líquido entre las células que forman cada una de las capas del epitelio reducido del órgano del esmalte.[\(17, 35\)](#) A pesar de conocer estos dos procesos de formación del QD, aún no se tiene de manera definida los mecanismos moleculares y vías de señalización involucradas en el desarrollo, crecimiento y progresión de esta lesión.

### **Manifestaciones clínicas**

Las lesiones quísticas de los maxilares tienen una sintomatología clínica en común. Suelen descubrirse hasta que afectan a los órganos vecinos. En el 95% de los casos, el síntoma principal es la tumefacción facial o palatina, seguida por desplazamientos y dolores dentales. En caso de ser palpables, suelen presentar una cápsula depresible, cuando afectan al seno maxilar, pueden manifestarse por dolores infraorbitarios, sinusitis maxilar unilateral crónica u obstrucción nasal



unilateral<sup>(42)</sup>. Todas estas lesiones se pueden complicar cuando se extienden fuera del seno maxilar y afectan al seno etmoidal, la base del cráneo, la fosa pterigopalatina y/o la fosa infratemporal. Los QD se caracterizan por el agrandamiento maxilar y una imagen quística con el diente no erupcionado y el desplazamiento de los dientes vecinos. Pueden alcanzar grandes dimensiones y destruir las raíces de los dientes adyacentes.<sup>(43, 44)</sup>

Característicamente, un QD siempre se encontrará asociado a la corona de un diente no erupcionado (Fig. 7). Esta patología es de crecimiento lento y generalmente no ocasiona dolor a medida que la lesión va creciendo. Debido al aumento del tamaño, se puede originar expansión de las corticales óseas, aunque en muy pocas ocasiones este pueda generar una fractura patológica. Si las dimensiones del QD son grandes, este puede llegar a provocar asimetría facial en los pacientes. Con el paso del tiempo se puede generar necrosis de tejidos adyacentes, desplazamiento de los dientes vecinos y reabsorción radicular, ocasionalmente se puede presentar más de un QD en un mismo paciente<sup>(17, 44-47)</sup>

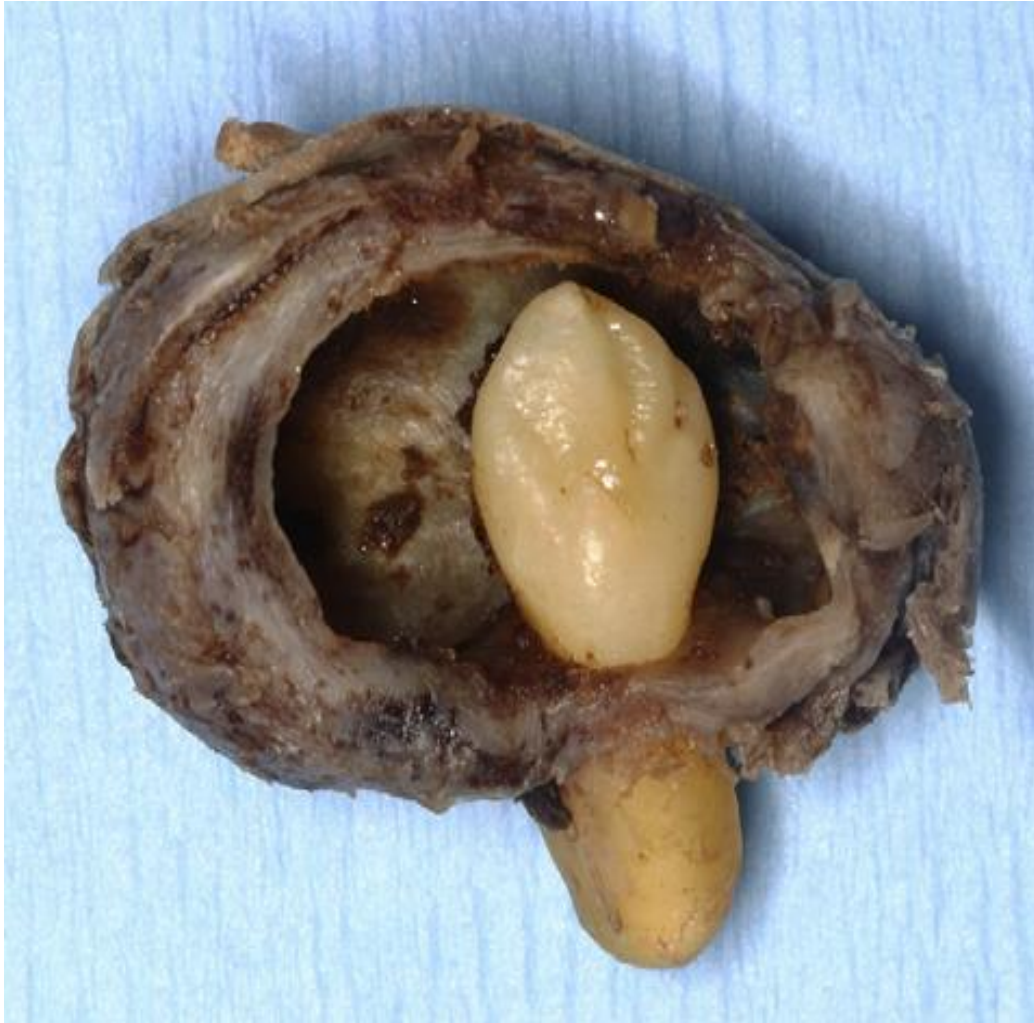

Figura 7. Apariencia clínica de un QD. Se puede observar que el QD se encuentra englobando la corona de un canino<sup>(13)</sup>

## Características radiográficas

Debido a su crecimiento lento y asintomático, en la mayoría de las ocasiones, el QD es detectado al realizar la toma de una radiografía para realizar un procedimiento odontológico que se encuentra ajeno a la búsqueda e identificación de alguna lesión quística. Radiográficamente, el QD se observa como una lesión radiolúcida unilocular o multilocular bien circunscrita y asociada a la corona de un diente no erupcionado.<sup>(12, 17)</sup>

El QD se pueden clasificar en tres tipos de patrones radiográficos: central, lateral y circunferencial<sup>(40)</sup> (Fig. 8). El patrón central es el tipo más común y representa la forma típica de un QD, el cual se encuentra rodeando solo la corona del diente involucrado (Fig. 8A), en ocasiones el QD puede ser de dimensiones pequeñas (3 mm) y puede llegar a ser confundido con un FD sano.<sup>(37)</sup> El patrón lateral se encuentra asociado a un tercer molar mandibular en posición mesio-angular que envuelve la corona del diente involucrado el QD, radiográficamente se verá con mayor expansión hacia alguna cara del diente (Fig. 8B). En el patrón circunferencial, el QD se encontrará rodeando la corona y se extenderá hacia lo largo de la raíz del diente involucrado (Fig. 8C), lo que provocará resorción de su raíz y de los dientes vecinos; este patrón se puede extender hacia el ángulo y rama mandibular, por lo que puede ser confundido con un AM, un QO o con un tumor odontogénico adenomatoide.<sup>(37, 40, 48-50)</sup>

En la mayoría de los casos, la raíz del diente a la que se encuentra asociado el QD no se encuentra dentro de la cavidad quística, este parámetro nos puede ayudar a orientar un mejor diagnóstico presuntivo. Sin embargo, a pesar de contar con los diferentes tipos de radiografías de uso odontológico, así como de diversas técnicas de imagenología especializadas, como la tomografía axial computarizada o la resonancia magnética, éstas siguen siendo insuficientes para poder orientar un diagnóstico definitivo encaminado a un QD. El estudio histopatológico será el medio por el cual tendremos un diagnóstico en concreto.<sup>(50)</sup>

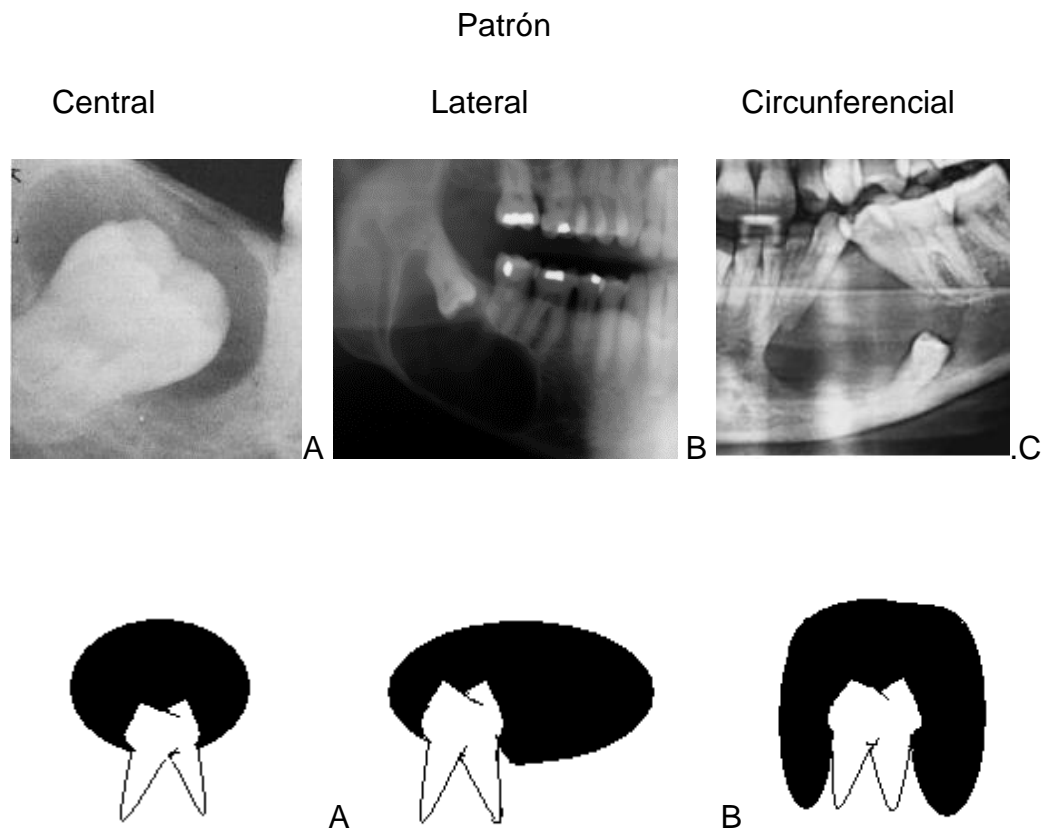


Figura 8. Patrones radiológicos y esquemáticos del QD. Se muestra cada uno de los patrones que puede presentar un QD. <sup>(40)</sup>

## Características histológicas

Histológicamente, el QD presenta una luz que se encuentra rodeada por una capa de tejido epitelial escamoso no queratinizado que contiene de 2 a 4 hileras de células que se encuentran apoyadas sobre una capsula de tejido fibro-conectivo que puede o no presentar infiltrado inflamatorio (Fig. 9). El epitelio del QD puede presentar cambios metaplásicos a células cuboidales o cilíndricas.<sup>(12)</sup> En el revestimiento de células epiteliales se pueden observar células caliciformes o queratinocitos que han sufrido un cambio llamado prosoplasmia,<sup>(51)</sup> que son productoras de moco que se verterá al contenido del QD, en la luz de la lesión también se pueden observar depósitos de colesterol.<sup>(12, 13, 15, 17)</sup>

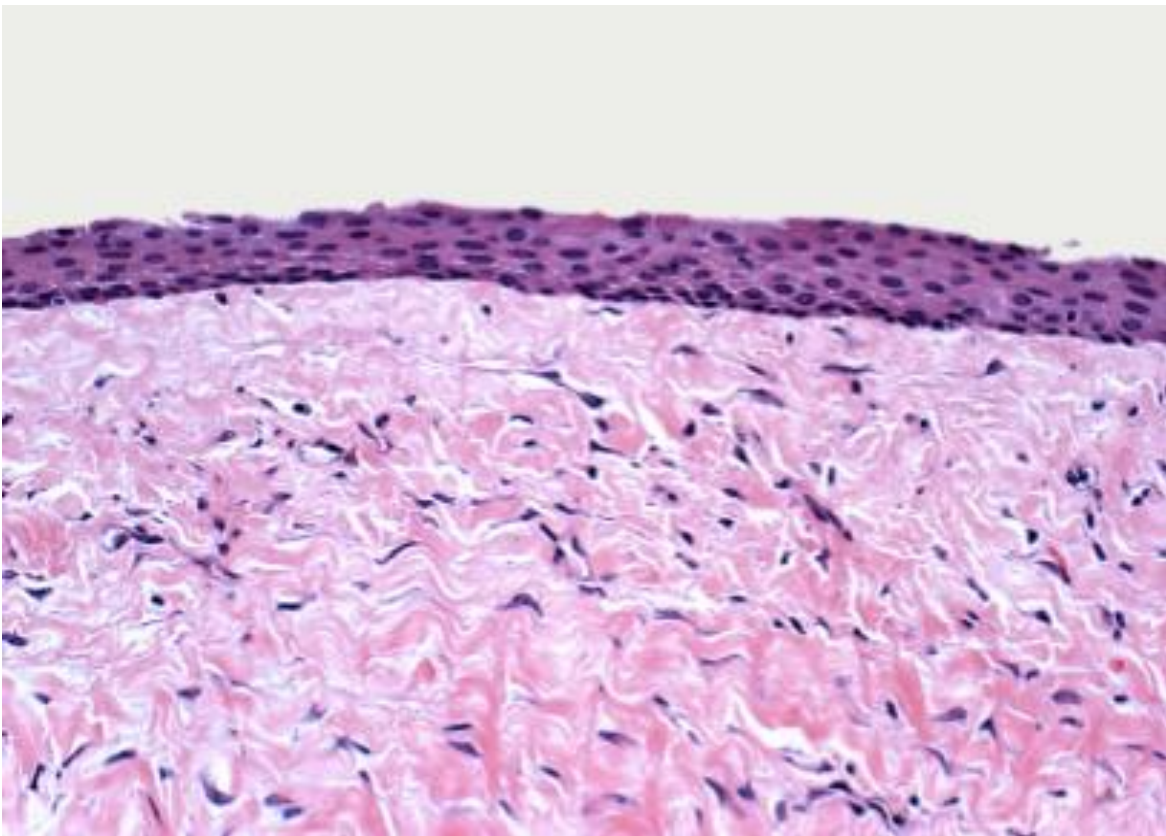


Figura 9. Corte histológico de un QD. Se muestra las características típicas de la lesión. La luz del quiste se encuentra rodeada por una capa de tejido epitelial escamoso no queratinizado que contiene de 2 a 4 hileras de células <sup>(13)</sup>

## **Tratamiento clínico**

Actualmente, el tratamiento de elección para remover un QD es el abordaje quirúrgico, el cual está determinado por las dimensiones que pueda alcanzar la lesión. <sup>(44)</sup> Generalmente, el tratamiento de elección es la enucleación del quiste, sin embargo, se han reportado casos clínicos donde se han observado QD múltiples o QD mayores a 5 cm de diámetro. <sup>(46)</sup> En estos últimos tipos de lesiones se realizan procedimientos quirúrgicos muy agresivos, que pueden incluir la resección mandibular o maxilar. <sup>(44, 46, 52, 53)</sup>

A pesar de conocer ampliamente las características clínicas e histológicas que puede presentar un QD y el manejo que este debe de llevar, en ocasiones el comportamiento de esta lesión varía de lo normal y se ve favorecida la evolución a distintas patologías tumorales.

## **Queratoquiste odontogénico**

Como se ha mencionado anteriormente, esta lesión ha causado gran controversia al ser una entidad que ha sufrido modificaciones en su clasificación<sup>(19)</sup>, sin embargo, sus características clínicas, radiográficas e histológicas no se han visto afectadas ante estas reclasificaciones.

El QO (Fig. 10), actualmente se encuentra clasificado como un quiste del desarrollo,<sup>(13)</sup> que se origina a partir de restos de la lámina dental, y puede presentarse entre la primera y novena décadas de la vida, teniendo mayor predilección por la tercera década,<sup>(15, 54)</sup> esta lesión también ha sido asociada con el síndrome de carcinoma nevoide basocelular (síndrome de Gorlin-Goltz);<sup>(54)</sup>

### **Manifestaciones clínicas**

Clínicamente, un QO se puede presentar en cualquier parte de la mandíbula, pero tiene mayor predilección por la zona del cuerpo y ramas de la mandíbula (75%),<sup>(55)</sup> se ha reportado, que los pacientes que desarrollan esta lesión no necesariamente tienen una molestia, especialmente cuando los QO son pequeños, sin embargo, pueden presentar varios síntomas y signos clínicos como hinchazón, dolor, exudado purulento y llegar a desarrollar una parestesia<sup>(56)</sup>.

Los pacientes que desarrollan múltiples QO, generalmente presentan el síndrome de Gorlin-Goltz, el cual es un raro trastorno autosómico dominante descrito por primera vez en 1894 por Jarish y White, pero mejor definido por Gorlin y Goltz en 1960. Es un trastorno poco frecuente, que es debido a una mutación en el gen supresor tumoral PTCH, ubicado en el cromosoma 9q22.3q31, que funciona como un componente de la vía de señalización Hedgehog.<sup>(57)</sup> Clínicamente, este síndrome se caracteriza por presentar afecciones multisistémicas; las características particulares de este síndrome incluyen la presencia de múltiples QO, carcinoma de células basales, costillas bífidas, pits plantares y palmares, calcificación de la hoz del cerebro, macrocefalia, labio leporino, paladar hendido, características faciales, como protuberancia frontal e hipertelorismo, anomalías esqueléticas y tumores, incluidos el fibroma ovárico y el meduloblastoma<sup>(58)</sup>

Para poder determinar que la presencia de QQQ está asociado al síndrome de Gorlin Goltz se han establecido criterios mayores y menores (Tabla 3) para un mejor diagnóstico y se confirma por la presencia de dos criterios mayores o uno mayor asociado con dos criterios menores.<sup>(57)</sup>

Tabla 3. Criterios para el diagnóstico del síndrome Gorlin-Goltz

<b>Criterios mayores</b>	<b>Criterios menores</b>
Más de dos carcinomas basocelulares, o uno antes de los 20 años.	Macrocefalia.
Presencia de QQQ.	malformaciones congénitas (labio leporino o paladar hendido, protuberancia frontal, facies gruesa, hipertelorismo).
Uno o más pits palmo plantares.	alteraciones esqueléticas (deformidad de Sprengel, tórax deformado, hemivértabras, fusión o alargamiento de cuerpos vertebrales, anomalías en manos y pies, sindactilia, quistes óseos de mano con forma de llama de vela).
Calcificación bilaminar de la hoz cerebral.	fibroma ovárico.
Costillas bífidas fusionadas o aplastadas.	meduloblastoma.
Parentesco de primer grado con un familiar que tenga el síndrome de Gorlin goltz.	



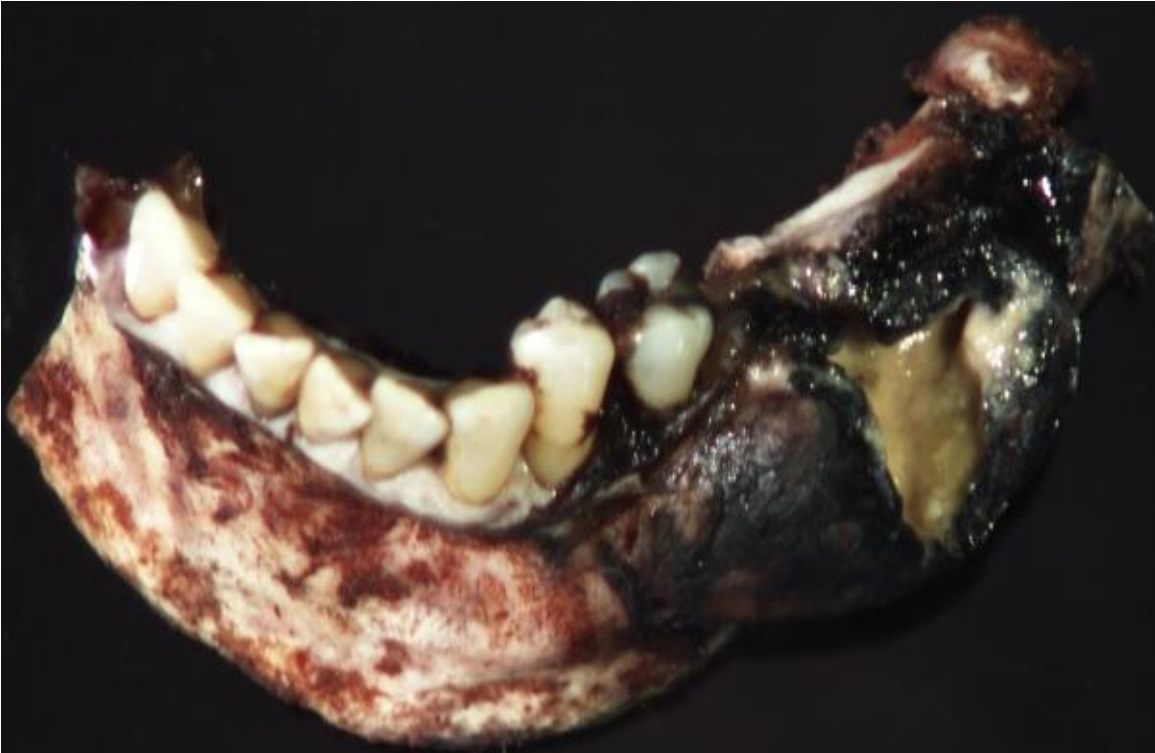

Figura 10. Características clínicas de un QCO. Se muestra un QCO en la parte posterior de la mandíbula [\(15\)](#)

## Características radiográficas

Como mencionamos anteriormente, un QGO puede tener un tamaño pequeño, de ser así, éste no causará dolor o algún tipo de molestia, por lo que el hallazgo de estas lesiones se puede hacer mediante radiografías de rutina al estar realizando otro tratamiento clínico.<sup>(13)</sup> Los QGO se aprecian en imágenes uni o multiloculares, presentando un patrón de crecimiento anteroposterior, con bordes escleróticos uniformes, puede estar o no asociado a un diente no erupcionado (generalmente un tercer molar impactado), no presenta mucha expansión ósea y generalmente no hay reabsorción de dientes vecinos (Fig. 11).<sup>(13, 55)</sup>

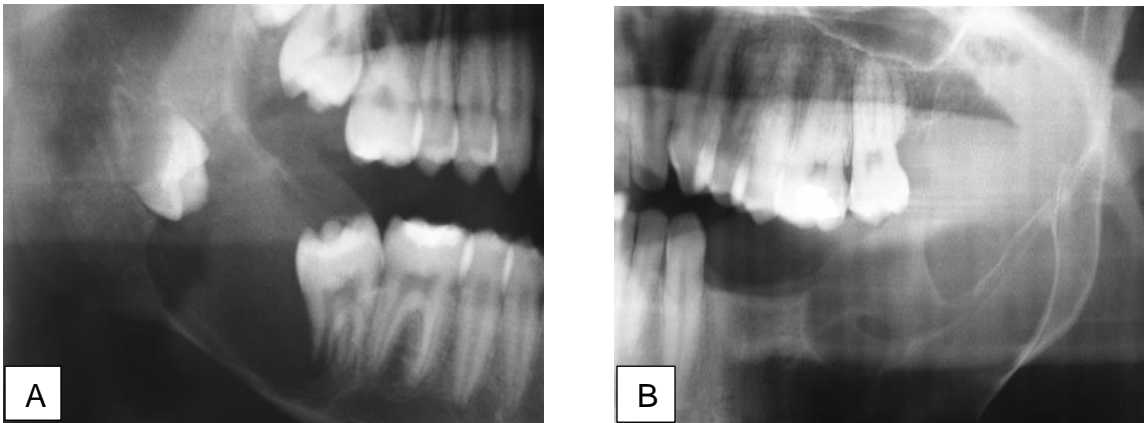


Figura 11. Imágenes radiográficas características de un QGO. A) muestra una zona radiolúcida bien circunscrita asociada con dos dientes impactados; B) muestra una imagen multilocular en donde se aprecian zonas radiolúcidas y radioopacas<sup>(13)</sup>

## Características histológicas

A pesar de todas las características clínicas y radiográficas que hemos descrito anteriormente, el diagnóstico certero del QGO se da por el análisis de las características propias de la histopatología de la lesión, entre las que se destaca que el QGO presenta un epitelio de 5 a 8 capas de células, donde las capas más superficiales muestran un patrón corrugado y hay producción de paraqueratina (Fig. 12), así como la presencia de quistes satélites, que también presentan las características antes mencionadas, pero se encuentran de manera aislada. Esta lesión puede o no presentar infiltrado leucocitario;<sup>(13, 54)</sup> sin embargo, las células que constituyen el epitelio de estas lesiones pueden presentar cambios morfológicos, convirtiendo al queratinocito en una célula mucosecretora mediante un proceso llamado prosoplacia,<sup>(51)</sup> de la misma forma que el QD.

Es importante destacar que se ha reportado que la histopatología del QGO en ocasiones puede presentar rasgos característicos de la histopatología del AM, por lo que se ha sugerido que pueda haber una transformación de un QGO a un AM.  
<sup>(12, 54)</sup>

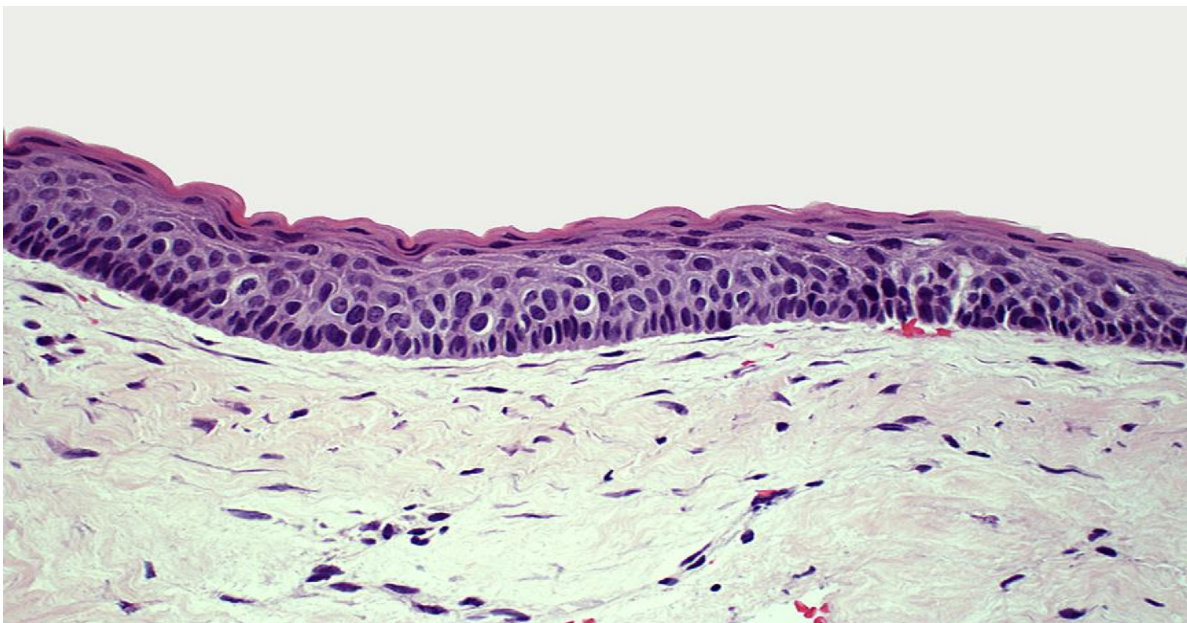


Figura 12. Histopatología del QGO. Se muestra las características histopatológicas propias de la lesión: un epitelio de 5 a 8 capas donde las capas celulares más superficiales muestran un patrón corrugado y producción de paraqueratina <sup>(13)</sup>

## **Tratamiento clínico**

El tratamiento clínico del QGO siempre será quirúrgico, como hemos revisado anteriormente el QGO puede comportarse de diferentes maneras, por lo que la conducta quirúrgica a seguir dependerá del tamaño de la lesión y la zona en la que se encuentre el o los QGO a retirar.

Actualmente, el tratamiento puede ser conservador o radicalmente agresivo; para la conducta conservadora se ha optado por la marsupialización, descompresión y enucleación, mientras que para los tratamientos agresivos se realizan en osteotomías, resección en bloque y el uso de terapias complementarias empleando solución de Carnoy y nitrógeno líquido.<sup>(55)</sup> Una de las complicaciones más comunes es la alta tasa de recurrencia del QGO una vez que se ha realizado la intervención quirúrgica.<sup>(54)</sup>

## Ameloblastoma

Dentro de la clasificación de tumores odontogénicos, el AM es la segunda lesión con mayor prevalencia en la cavidad bucal y la de mayor relevancia clínica, ya que muestra un comportamiento agresivo de invasión.<sup>(7)</sup> La OMS en 2017 lo clasificó dentro del grupo de tumores benignos derivados de epitelio; se describen tres variantes clínicas y al menos seis patrones histológicos (Tabla 4). <sup>(19, 41, 59)</sup> De cada una de las presentaciones clínicas que puede tener el ameloblastoma, aproximadamente el 92% corresponde a la variante clínica multiquística, el 6% corresponde a la variante clínica unikuística y el 2% a la presentación periférica.<sup>(41, 59)</sup>

A pesar de que el AM, con cada una de sus variantes, se encuentra clasificado como un tumor benigno, cabe mencionar que de 2 a 4.5% de los AM, en sus diferentes variantes, tiene un potencial de malignización y de metástasis a pulmón.<sup>(60)</sup>

Tabla 4 variantes clínicas e histopatológicas del AM

<b>Variantes clínicas del AM</b>	<b>Patrones histológicos del AM</b>
1. Sólido/multiquístico	1. Folicular
2. Extraóseo/periférico	2. Plexiforme
3. Unikuístico	3. Acantomatoso
	4. Desmoplásico
	5. Células granulares
	6. Células basales

## Manifestaciones clínicas

El ameloblastoma se diagnostica mayoritariamente en la tercera década de la vida, se presenta con la misma frecuencia en hombre que mujeres, mayoritariamente surgen en la zona de molares y en la rama ascendente de la mandíbula (AM sólido/multiquístico y AM unikuístico), aunque puede afectar cualquier zona de los huesos maxilares (AM periférico), generalmente se nota un aumento de volumen en la zona afectada, a la palpación es de consistencia dura y hay ausencia de dolor. Alguna de las explicaciones que se han dado para explicar el surgimiento de un ameloblastoma unikuístico (AMU), es la asociación de la lesión a un diente no erupcionado, especialmente terceros molares (Fig. 13). Por la expansión ósea que esas lesiones pueden generar y su crecimiento agresivo, hay una gran destrucción de tejido óseo y resorción radicular de dientes vecinos.<sup>(13, 15)</sup>

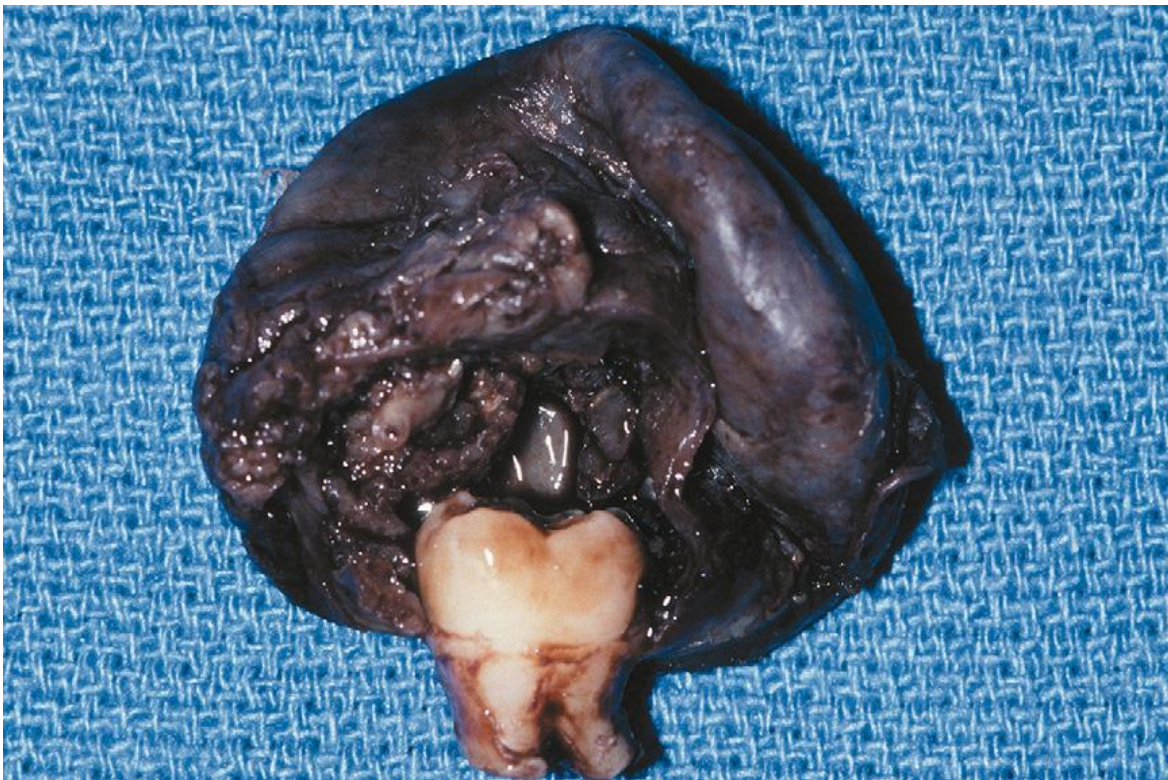


Figura 13. Característica clínica típica de un AMU.<sup>(13)</sup> Se muestra una similitud a la de un QO.

## Características radiográficas

El AM generalmente es detectado por hallazgos radiográficos y se observan radiolucencias uniloculares o multiloculares (Fig. 14).<sup>(13)</sup> Radiográficamente, en el AM sólido/multiquístico podemos observar zonas radiolúcidas y radioopacas con márgenes poco definidos (Fig. 14A); el AMU radiográficamente se observa como una zona radiolúcida bien circunscrita, generalmente asociada a la corona de un diente impactado (Fig. 14B), finalmente el AM periférico puede mostrar destrucción ósea de las corticales, se debe tener especial cuidado con esa variante, ya que puede ser fácilmente confundido con otra patología.<sup>(13)</sup>

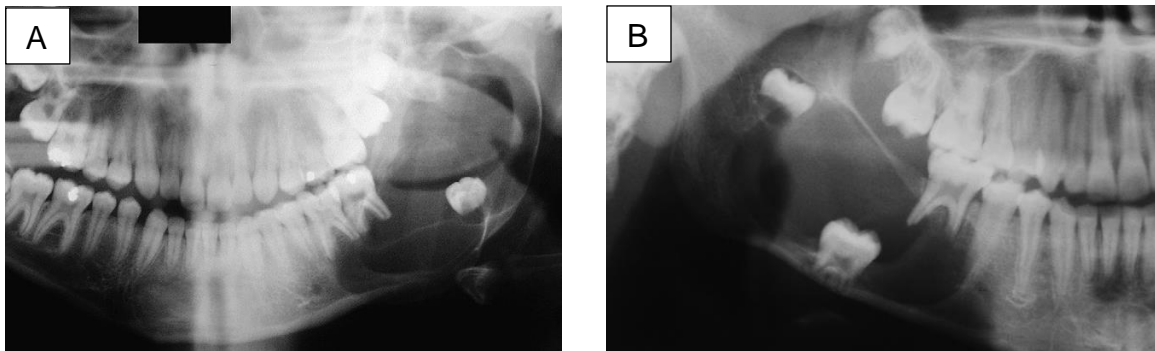


Figura 14. . Imágenes radiográficas características de AM. A) muestra una radiografía de un AM sólido/multiquístico, se observan zonas radiolúcidas y radioopacas poco definidas y el característico aspecto de pompas de jabón, se aprecia un gran crecimiento de la lesión y resorción de raíces de dientes vecinos. B) muestra la radiografía de un AMU, se aprecia una imagen unilocular en donde se aprecia una zona radiolúcida bien circunscrita asociada a un segundo molar no erupcionado.<sup>(13)</sup>

## Características histológicas

El AM es una entidad patológica que tiene un comportamiento histopatológico complejo debido a las tantas variaciones que presenta, sin embargo, el AM tiende a ser un tumor infiltrativo, histopatológicamente presenta una tendencia a la formación de quistes, cuya cantidad es variable. Los patrones de crecimiento más comunes son folicular y plexiforme (Fig. 15), los patrones histopatológicos menos comunes son el acantomatoso, el de células granulares y desmoplásico, cada uno de los patrones histológicos mencionados anteriormente, se pueden presentar en forma única o mixta en cada una de las variantes clínicas de los AM. [\(12, 41, 59\)](#)

Es importante mencionar que un QD puede sufrir una diferenciación que dé paso a un AM, sobre todo en su variante clínica uniuquística (AMU) [\(41\)](#), lo que daría paso a que el QD de ser una lesión más conservadora se convierta en una lesión agresiva y de mayor invasión. La variante uniuquística del AM imita al QD en sus características clínicas, radiológicas e incluso histopatológicas [\(12, 41\)](#). Aunque se han buscado marcadores biológicos para determinar la relación de la progresión del QD a AMU, no se ha podido establecer aun una vía concreta [\(41\)](#)

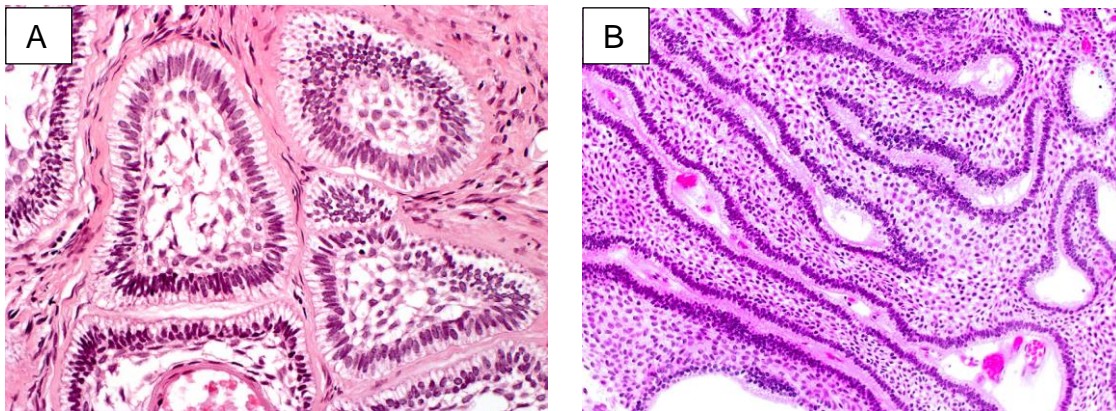


Figura 15. Patrones histológicos más comunes para el diagnóstico del AM. A) Patrón histopatológico folicular del AM, en donde se aprecia la formación de islas epiteliales, las células muestran una polarización inversa de sus núcleos. B) Patrón histopatológico plexiforme, en donde se distinguen largos cordones de epitelio que se anastomosan entre sí, células epiteliales columnares, con hiper cromatismo nuclear y despolarización de los núcleos. [\(13\)](#)



## Tratamiento clínico

El tratamiento estándar para el AM hoy en día es la resección radical con márgenes de seguridad de 1 cm. Esta alternativa terapéutica se ha considerado la de elección por alta tasa de recurrencia que presentan estas lesiones (aproximadamente el 15%) <sup>(60)</sup>. Otros dos grandes problemas que están asociados con ameloblastoma recurrente son: el desarrollo de metástasis, dando lugar a un ameloblastoma con comportamiento maligno y la posible transformación en un carcinoma ameloblástico.<sup>(61)</sup>

## **Metaloproteinasas de matriz (MMP's)**

Las metaloproteinasas de matriz (MMP's) son enzimas proteolíticas dependientes de zinc y calcio, que degradan macromoléculas de la matriz extracelular (MEC), como colágeno, gelatina, fibronectina, tenascina y laminina, a pH fisiológico.<sup>(62)</sup>

Las MMP's se clasifican de acuerdo a su sustrato de activación específico; particularmente, las MMP-2 y MMP-9 pertenecen a la familia de las gelatinasas ó colágenasas tipo IV, que en condiciones fisiológicas desempeñan un papel fundamental en regulación de la MEC durante el desarrollo embrionario y en la remodelación de los tejidos.<sup>(62, 63)</sup> Sin embargo, cuando existe sobreexpresión de MMP-2, así como de MMP-9, se favorece la invasión tumoral e incrementa el riesgo de metástasis, mediante el mecanismo de degradación de la MEC.<sup>(62, 63)</sup> Incluso, varios estudios han sugerido la participación de la MMP-2 y MMP-9 en varios tipos de cáncer, como son el de cáncer de mama, el cáncer de páncreas y el carcinoma hepatocelular, entre otros.<sup>(64) (65)</sup>

En los tumores odontogénicos se ha reportado que MMP-2 y MMP-9 juegan un papel crucial en la invasión del ameloblastoma, teniendo como mecanismo de acción la destrucción de la MEC y de la E-cadherina, proteína fundamental para mantener la integridad de las uniones celulares en los epitelios, lo que sugiere un comportamiento agresivo para dicha lesión.<sup>(66, 67)</sup>

## **ANTECEDENTES DIRECTOS**

### **Cultivos celulares como modelos de estudio *in vitro***

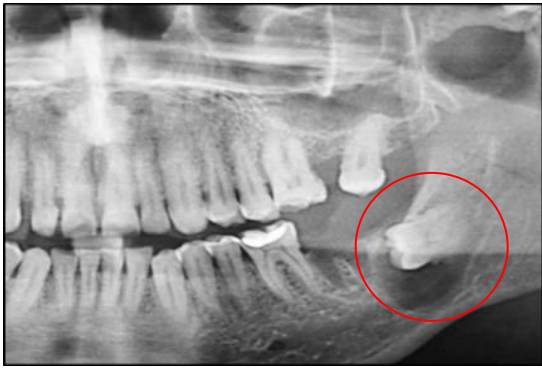
En el año de 1952 se reportó la primera línea celular inmortalizada proveniente de un carcinoma epitelial de cérvix, nombrada HeLa, desde entonces se ha utilizado para su estudio como modelo celular. La técnica de cultivos celulares se ha empleado en una gran mayoría de laboratorios del mundo para el estudio de diversas patologías.<sup>(68, 69)</sup> A pesar de los inconvenientes que pueden tener los cultivos celulares, actualmente siguen siendo una herramienta útil en investigación.

Por la dificultad que muestra el poder comprender la biología de los QO's y TO's, algunos grupos de trabajo han optado por estudiar estas lesiones de manera aislada, empleando cultivos celulares, es decir, en modelos *in vitro*.

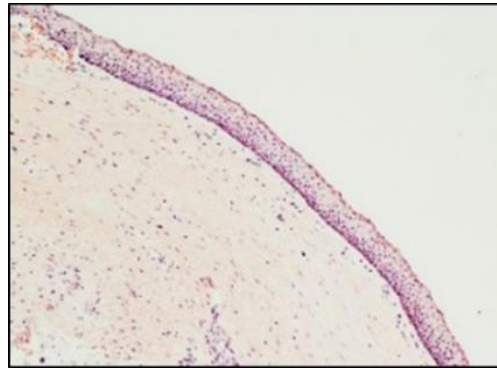
### **Establecimiento de una línea celular de QD (DeCy- 1)**

En el año 2016 nuestro grupo de trabajo reportó el establecimiento y caracterización de la primera línea celular derivada de un quiste dentígero, la cual por sus siglas en inglés (*Dentigerous Cyst*) se nombró DeCy-1.<sup>(70)</sup> A partir de este modelo celular se han podido ir comprendiendo algunos posibles mecanismos de patogenicidad de esta lesión.

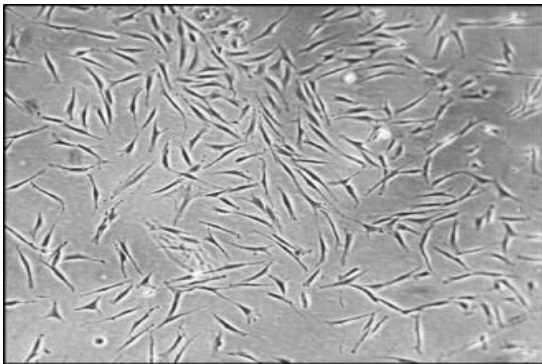
El cultivo primario se obtuvo a partir de un QD presente en un tercer molar no erupcionado (Fig. 16A), el cual fue removido quirúrgicamente de un paciente masculino de 44 años de edad. La lesión mostró las características histológicas de un QD (Fig. 16B) y las células de la superficie epitelial se sembraron en medio DMEM/F12 suplementado con suero fetal bovino al 10%. (Fig.16C). Mediante microscopia óptica, se observó que la morfología de las células DeCy-1 es muy similar a la de los fibroblastos, sin embargo, mediante ensayos de inmunofluorescencia (IF) y de Western blot (WB), utilizando anticuerpos contra marcadores epiteliales o mesenquimales se confirmó que estas células eran de estirpe epitelial.<sup>(70)</sup>



A



B



C

Figura 16 Establecimiento del cultivo celular DeCy-1. (A) Ortopantomografía, en la que se observa un tercer molar inferior impactado y alrededor de este, una zona radiolúcida. (B) Corte histológico de la lesión teñido con hematoxilina y eosina, el cual tiene las características típicas de un QD. (C) Células obtenidas del QD (DeCy-1), mostrando la morfología típica un fibroblasto. [\(70\)](#)

## Ensayos de microscopía electrónica de las células DeCy-1

Mediante ensayos de microscopía electrónica de transmisión se observó que las células DeCy-1 tenían las características típicas de las células eucariotas, teniendo un núcleo oval concéntrico con su nucléolo, así como un moderado número de mitocondrias, aparato de Golgi y lisosomas, además que se observó la presencia de desmosomas entre célula y célula (Fig. 17 A, B, C), lo que aporta una evidencia más de que esta población celular es de estirpe epitelial. Un hallazgo relevante que llamó la atención del análisis estructural fue la presencia de numerosas vesículas que se encontraban cerca o fusionadas a la membrana plasmática, sugiriendo que posiblemente estas vesículas secretan su contenido al medio extracelular (Fig.17D).<sup>(70)</sup>

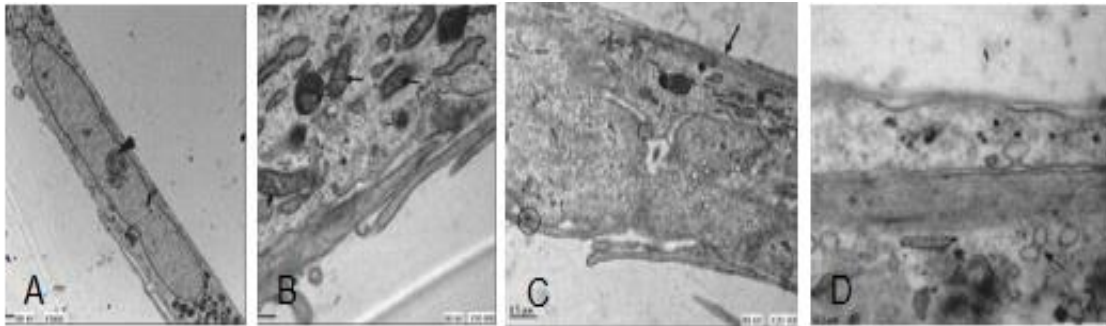


Figura 17. Microscopía electrónica de transmisión de las células DeCy-1. (A) Se muestra el núcleo y nucléolo de las células. (B) Se aprecia un número variado de mitocondrias. (C) Se muestra a los desmosomas de las uniones celulares. (D) Se muestra la presencia de vesículas en proceso de fusión o división, que se sugiere que vierten su contenido al medio extracelular.<sup>(70)</sup>

## **Evaluación de las secreciones de las células DeCy-1**

Para evaluar la posible secreción de las células DeCy-1, primero se realizaron ensayos de viabilidad en ausencia de suero (medio condicionado) y se determinó una viabilidad del 91.36% a las 48 h en estas condiciones. (Figura 18 A).<sup>(70)</sup> Por ello, se decidió analizar a las proteínas secretadas por las células DeCy-1 después de 48 h de incubación en el medio condicionado, las cuales se analizaron mediante SDS-PAGE y tinción con azul de Coomassie G 250 para analizar la integridad de proteínas. Para descartar que las bandas proteicas obtenidas eran producto de una lisis celular se realizó un WB contra tubulina, proteína de localización citoplasmática, mismo que fue negativo en las secreciones del medio condicionado, pero positivo en los extractos totales de las células DeCy-1. (Fig. 18 B), lo que sugería que las proteínas observadas eran en realidad productos de secreción<sup>(70)</sup>. Para poder tener una mejor visualización de las proteínas secretadas por las células DeCy-1, en nuestro trabajo de maestría <sup>(71)</sup> se decidió analizar nuevamente las secreciones mediante SDS-PAGE, pero en esta ocasión los geles fueron teñidos con nitrato de plata, de esta manera, se pudieron detectar un aproximado de 11 bandas proteicas con pesos moleculares de 25 a >250 kDa (Fig. 18 C).

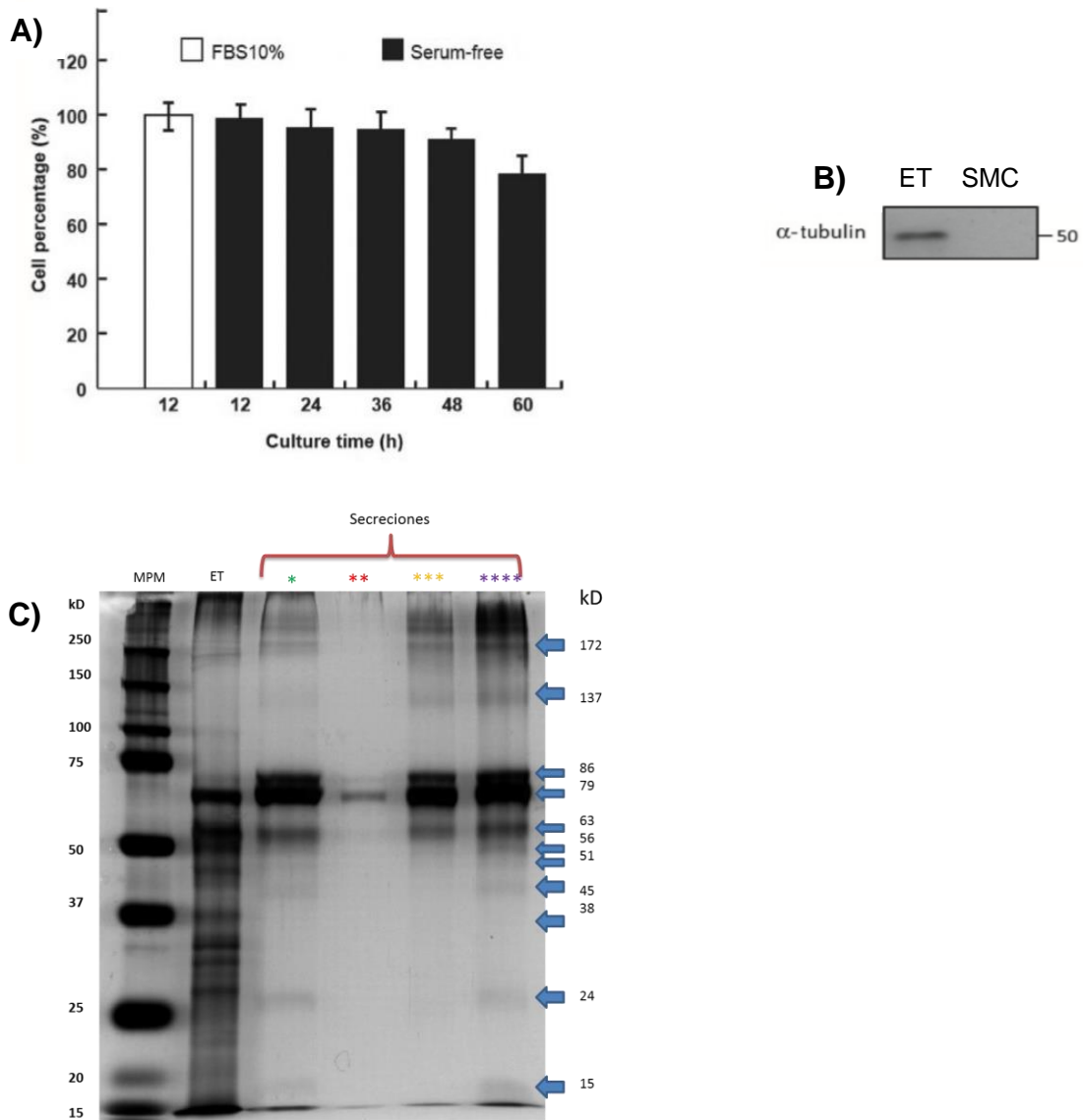


Figura 18. Proteínas de secreción de las células DeCy1. (A) Viabilidad de las células a diferentes tiempos de incubación en medio libre de suero por ensayos de MTS. (B) Ensayo de WB de extractos totales (ET) y del medio libre de suero después de 48 h de incubación (medio condicionado (MC)) utilizando un anticuerpo contra tubulina.<sup>(70)</sup> (C) Tinción con nitrato de plata de los ET y secreciones. Las proteínas secretadas al medio condicionado se precipitaron con etanol, TCA o con una mezcla de ambos y se analizaron por SDS-PAGE teñido con nitrato de plata. \*Secreciones proteicas de las células DeCy-1 precipitadas con TCA/acetona (relación 1:8; \*\*Secreciones precipitadas solo con TCA (relación 1:3); \*\*\* secreciones precipitadas solo con acetona (relación 1:3), \*\*\*\* secreciones sin precipitar. MPM: marcadores de peso molecular. ET: extractos totales de las células DeCy-1.<sup>(71)</sup>

## Las células DeCy-1 secretan MMP-2

Teniendo como antecedente que el QD es una lesión que en su progresión provoca destrucción ósea<sup>(7, 62, 71)</sup>, se sugirió que en las secreciones de DeCy-1 pudieran estar presentes proteasas que favorecieran este proceso.

Para probar esta hipótesis, de las secreciones obtenidas del medio condicionado se analizó la actividad proteolítica empleando geles de poliacrilamida-SDS co-polimerizados con gelatina o caseína, los cuales fueron activados para evidenciar la presencia de proteínas con actividad proteolítica dependiente de grupos tiol (cisteína proteinasas) o de metales (metaloproteiniasas). Estos ensayos dieron resultados negativos para cisteína proteinasas y para metaloproteiniasas que degradan caseína (metaloproteiniasas 1, 7, 12 y 13), pero se observó una banda de degradación proteolítica de aproximadamente 62 kDa en geles co-polimerizados con gelatina y activados para metaloproteiniasas<sup>(63)</sup> (Fig. 19 A). Cuando se realizó este último ensayo, pero en presencia de EDTA, un quelante de iones divalentes, la banda proteolítica de 63 kDa no estuvo presente (Fig. 19B), confirmando que la actividad proteolítica era debida a una metaloproteiniasa. Por el peso molecular y la degradación de gelatina dependiente de iones metálicos se sugirió la presencia y actividad de la metaloproteiniasa de matriz 2 (MMP-2).<sup>(70)</sup>

Con los resultados antes mencionados, se decidió realizar los ensayos de WB utilizando anticuerpos contra MMP-2 para confirmar que esta enzima es la responsable de la actividad detectada en la zimografía. En estos ensayos, el anticuerpo identificó en los extractos proteicos totales, así como en las secreciones de DeCy-1, dos bandas con pesos moleculares de 72 y 63 kDa, (Fig. 19C) que corresponden a la pro-enzima y a la enzima madura de la MMP-2, respectivamente,<sup>(70)</sup> apoyando la sugerencia de la participación de esta metaloproteiniasa en la progresión del QD a una lesión de un tamaño considerablemente grande, si este no es diagnosticado en una etapa temprana.



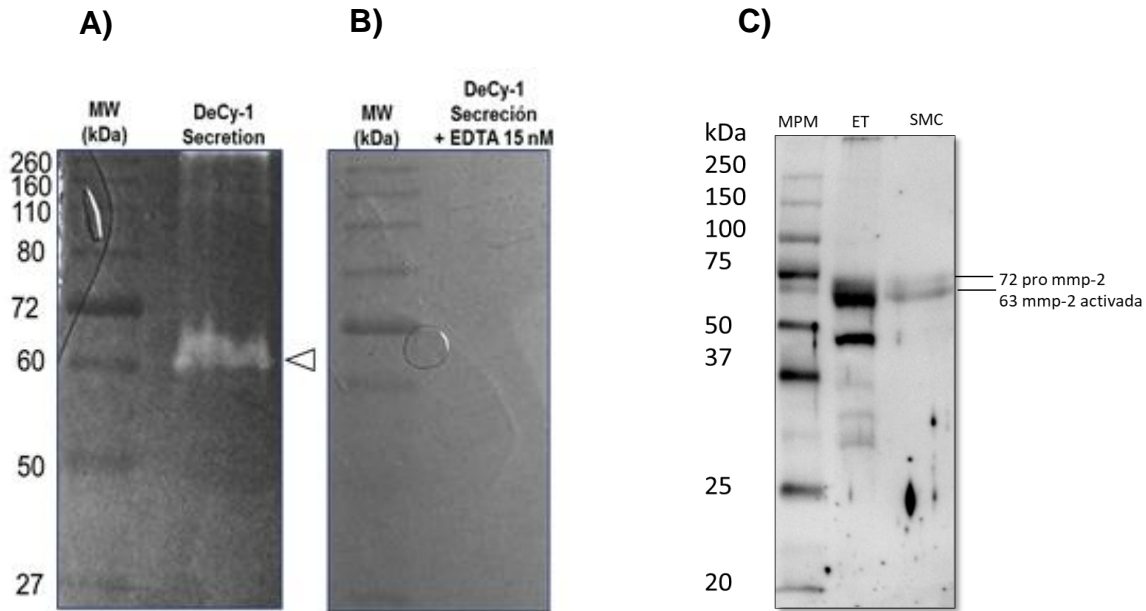


Figura 19 Detección de MMP-2 en las secreciones de DeCy1. (A, B) Zimograma de las secreciones de las células DeCy-1. (A) Zimograma en gel co-polimerizado con gelatina al activar metaloproteinasas (B) Igual que en A, pero en presencia del quelante EDTA (C) WB utilizando anticuerpos anti-MMP 2.<sup>(70)</sup> MW, marcadores de peso molecular. ET, extractos totales. SMC, secreciones de medio condicionado.

La detección de la MMP-2 en las secreciones de las células DeCy-1, podría explicar el comportamiento osteolítico, expansivo y agresivo que caracteriza al QD, y posiblemente esta metaloproteinasas se encuentre favoreciendo los cambios de una lesión quística a una tumoral. Sin embargo, es necesario realizar un análisis comparativo de la secreción de MMP-2 y MMP-9 entre QD, QGO y AMU para determinar una posible correlación entre la agresividad de estas lesiones y la secreción de MMP-2 y MMP-9.

## **JUSTIFICACIÓN**

MMP-2 y MMP-9 están involucradas tanto en procesos fisiológicos como patológicos. Debido a que al menos MMP-2 se encontró en las secreciones de las células DeCy-1, es importante evaluar y comparar los niveles de expresión de estas proteasas en tejido y contenido líquido de quistes y tumores ontogénicos, ya que estos son responsables de provocar una gran destrucción ósea en los maxilares. Así mismo, es importante conocer otras proteínas presentes en el contenido líquido de estas lesiones, ya que nos podrían explicar los mecanismos involucrados en el desarrollo de estas entidades patológicas.

## **HIPÓTESIS**

Los quistes y tumores odontogénicos secretan MMP-2, MMP-9 y otras proteínas que podrían estar favoreciendo el crecimiento de estas lesiones y su comportamiento agresivo.

## **OBJETIVO GENERAL**

Analizar la presencia de MMP-2, MMP-9 y otras proteínas que pudieran participar en la patogénesis de quiste dentígero, queratoquiste odontogénico y ameloblastoma uniuquístico.

## **OBJETIVOS PARTICULARES**

1. Analizar la expresión y actividad proteolítica de MMP-2 y MMP-9 en biopsias de quiste dentígero, queratoquiste odontogénico y ameloblastoma uniuquístico.
2. Evaluar la presencia de MMP-2 y MMP-9 en el contenido líquido de al menos una de las lesiones.
3. Identificar otras proteínas en el contenido líquido de las lesiones.

## **MATERIAL Y MÉTODOS**

### **Tipo de estudio**

Estudio experimental, descriptivo y longitudinal.

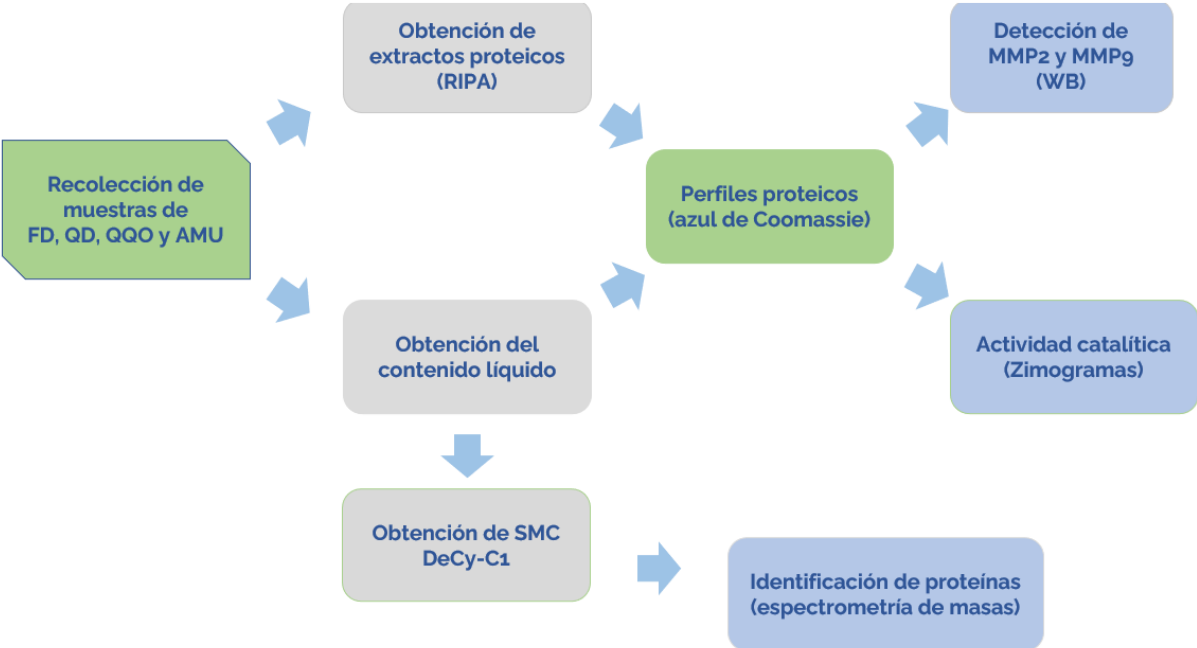
### **Ubicación temporo-espacial**

Este proyecto de investigación se realizó en el departamento de Infectómica y Patogénesis Molecular del CINVESTAV-IPN, en colaboración con el departamento de Cirugía Maxilofacial del Hospital Juárez de México y el Hospital de Especialidades «Dr. Bernardo Sepúlveda Gutiérrez» del Centro Médico Nacional Siglo XXI, ubicados en la Ciudad de México, en el periodo comprendido entre el mes de agosto del año 2017 al mes de julio del año 2021.

### **Consideraciones éticas**

De acuerdo al artículo 17 de la ley general de salud en materia de investigación, este estudio es considerado sin riesgo, ya que no se realizó ningún tipo de procedimiento que intervenga en el diagnóstico, tratamiento o rehabilitación del paciente.

# ESTRATEGIA EXPERIMENTAL



## **METODOLOGÍA**

### **Obtención de muestras**

Los tejidos fueron proporcionados por el servicio de cirugía Maxilofacial del Hospital Juárez de México y por el Hospital de Especialidades «Dr. Bernardo Sepúlveda Gutiérrez» del Centro Médico Nacional Siglo XXI. Una vez removidas quirúrgicamente las lesiones, éstas se dividieron en tres fragmentos, el primero de ellos fue colocado en formol al 10% para realizar su análisis histopatológico y los otros dos fragmentos fueron colocados en nitrógeno líquido para posteriores ensayos bioquímicos.

Como tejido control se utilizó FD, el cual nos sirvió como referente para hacer la comparación entre las lesiones estudiadas (QD, QGO y AMU). Para algunas lesiones, previo a la extracción quirúrgica, se obtuvo el contenido líquido (CL) de las cavidades quísticas mediante biopsia por aspiración de aguja fina (BAAF).

El presente estudio siguió la declaración de Helsinki para el protocolo y ética médica y fue aprobado por la Comisión de Ética en Investigación y Bioseguridad del Hospital Juárez de México, bajo el número de registro HJM1996/11.03.08 (Anexo 1).

### **Extracción de proteínas**

Para obtener las proteínas de los CL, éstos se centrifugaron a 2450 x g durante 10 min a 4°C para separar restos celulares y recolectar las proteínas presentes en el sobrenadante, las cuales fueron divididas en dos partes, a una de ellas, la cual se utilizó para la identificación de proteínas por espectrometría de masas, se le adicionó un coctel de inhibidores de proteasas, mientras que la otra parte se usó directamente para los ensayos de actividad proteolítica. Para el caso de los tejidos, los especímenes obtenidos se lavaron con PBS a pH de 7.4 para tener tejidos libres de sangre, posteriormente, fueron cortados en pequeños fragmentos y pulverizados en mortero con pistilo. Una vez pulverizados los tejidos, éstos fueron divididos para

realizar ensayos de inmunodetección y de actividad proteolítica, por lo tanto, fueron tratados con diferentes amortiguadores, según el ensayo a realizar.

Las proteínas empleadas para los ensayos de Western blot fueron obtenidas empleando amortiguador RIPA (20 mM Tris -HCl, pH 7.5, 150 mM NaCl, 1 mM EDTA, 1% NP -40, 1% Triton X -100, 1% Desoxicolato de Sodio), en presencia de un coctel de inhibidores de proteasas (Complete Mini, Roche, Mannheim, Germany). Posteriormente, las muestras se incubaron toda la noche a -20 °C y entonces, las muestras tuvieron tres periodos de sonicación al 80% durante 15 segundos, con intervalos de reposo de 2 min en hielo entre cada ciclo de sonicación. Al terminar este proceso, las muestras se incubaron durante una hora a 4 °C para su posterior centrifugación a 14000 x g durante 15 min a 4 °C.

Los ET empleados para los ensayos de actividad enzimática fueron procesados de manera similar al procedimiento antes descrito, a diferencia de que fueron obtenidos en un amortiguador de homogenización (Tris 50 mM, Triton x-100 al 0.5% a pH de 7.4) y no se emplearon inhibidores de proteasas.

### **Precipitación de proteínas**

Las proteínas de los ET y CL se precipitaran con una solución de ácido tricloroacético/acetona (TCA/acetona), previamente enfriada a -20°C, en una proporción 1:8 (muestra:TCA/acetona), durante 12 h a -20°C. Posteriormente, las muestras se centrifugaron a 30,000 x g durante 15 min a 4°C; el sobrenadante se eliminó y se lavó con un mililitro de acetona a -20°C. Después de esto, se realizó una segunda centrifugación a 30,000 x g durante 14 min a 4°C, se retiró nuevamente el sobrenadante y la pastilla obtenida se secó a temperatura ambiente para eliminar la acetona. Finalmente, el botón obtenido se resuspendió en 300 µl de PBS en ausencia (para ensayos de zimografía) o en presencia de un cóctel de inhibidores de proteasas (Complete Roche) (para ensayos de Western blot). Finalmente, las muestras se almacenaron a -70°C, hasta su uso.

## **Cuantificación de proteínas**

Una vez obtenidos los ET de los tejidos y el CL, la concentración de proteínas se cuantificó mediante el kit "DC protein assay" (BIO RAD/ tipo lowry); para lo cual, primero se construyó una curva estándar con albúmina sérica bovina (BSA) con concentraciones que oscilaron en un rango de 0 a 10 µg/µl. Para ello, en placas de 96 pozos (Falcon®) se colocaron en cada pozo cantidades de 0, 2, 4, 6, 8 y 10 µl de BSA a una concentración de 2 µg/µl, así como la cantidad suficiente de agua para aforar a un volumen final de 5 µl. Posteriormente, se agregaron 25 µl de solución A (solución alcalina de tartrato de cobre alcalino) más 0.5 µl de reactivo S y 200 µl de reactivo B (reactivo de Folin). Las muestras se incubaron durante 15 min a temperatura ambiente y terminado el tiempo de incubación se midió la absorbancia a 750 nm en un lector de ELISA (Beckman). Para determinar la concentración de proteínas en los ET y el CL se realizará el mismo procedimiento utilizando 5 µl de cada muestra. Finalmente, la absorbancia obtenida de las muestras problema se interpolaron en la curva estándar.

## **SDS-PAGE**

Mediante SDS-PAGE al 10% se separaron los ET de los tejidos y proteínas del CL. Los carriles fueron cargados con 30 µg de proteínas para cada caso, las muestras en un inicio fueron corridas a 60 volts durante 20 min y posteriormente a 100 volts, durante 3 horas aproximadamente. Una vez finalizada la electroforesis, los geles fueron teñidos toda la noche con azul de Coomassie G-250 0.25% (en una solución de etanol al 5% y ácido acético al 7%) en agitación. Los geles fueron desteñidos con una solución de etanol al 5% y ácido acético al 7%, hasta que solo las bandas proteicas eran evidenciadas en una tonalidad azul sobre un fondo transparente. Finalmente, los geles se colocaron en un contenedor con agua destilada y se realizó la fotodocumentación.

## Ensayo de WB

Las proteínas obtenidas (30 µg) se separaron mediante SDS-PAGE al 10%. Al terminar la electroforesis, los geles se equilibraron durante 10 min en 20 ml de amortiguador de transferencia (Tris 25 mM, glicina 190 mM y metanol al 20 %), para transferir las proteínas a membranas de nitrocelulosa, utilizando una cámara húmeda y una corriente de 129 mA durante 2 h. Al terminar este proceso, para verificar la transferencia de proteínas, las membranas se tiñeron con rojo de Ponceau al 1% en ácido acético, enseguida las membranas se destiñeron al ser incubadas en una solución de PBS durante 10 min.

Posteriormente, los sitios inespecíficos de las membranas se bloquearon con leche al 5% en PBS durante toda la noche a 4 °C. Entonces, las membranas se lavaron tres veces durante 10 min con PBS-Tween-20® al 0.05%, seguido de dos lavados de 10 min cada uno solo con PBS, para después ser incubadas los con anticuerpos primarios  $\alpha$ -MMP-2 o  $\alpha$ -MMP-9 (Santa Cruz Biotechnology), a una dilución de 1:500, durante toda la noche a 4 °C. Al terminar la incubación con los anticuerpos, se realizaron cinco lavados como anteriormente describimos y entonces se agregaron los anticuerpos secundarios anti-IgG de ratón (abcam) en una dilución 1:5000 en TBS durante 2 h a temperatura ambiente. Al finalizar este tiempo, se realizaron nuevamente cinco lavados como anteriormente describimos. La inmunodetección fue visualizada por quimioluminiscencia empleando el kit "ECL" (Amersham, GE Healthcare BioScience, Corporate Piscataway, NJ, USA), siguiendo las recomendaciones del fabricante. Finalmente, las membranas fueron fotodocumentadas. Como control interno de carga, las mismas membranas se incubaron con un anticuerpo contra tubulina (Abcam) a una dilución de 1:10 000. Para determinar la expresión relativa de las MMP's, las bandas reconocidas por los anticuerpos fueron analizadas por densitometría y los valores obtenidos se normalizaron con aquellos observados para el control interno de carga. La expresión relativa en el tejido control (FD) se tomó arbitrariamente como la unidad. Los resultados se representaron como el promedio de las muestras para cada tipo de tejido  $\pm$  el error estándar.



### **Ensayos de actividad proteolítica**

Los ET (30 µg) fueron reconstituidos en amortiguador de carga para muestras no desnaturalizadas (62.5 M Tris, 25% glicerol, 4% SDS, y 0.01% de azul de bromofenol, pH 6.8) y separados en geles de poliacrilamida al 8% co-polimerizados con gelatina al 1% (Sigma -Aldrich, St. Louis, MO, USA). Como controles positivos para las MMP-2 y MMP-9 se emplearon secreciones de células MFC-7 tratadas con forbol 12, 13 dibutirato (PDB, por sus siglas en inglés) y etanol, respectivamente. Dichas secreciones fueron amablemente proporcionadas por el Dr. Eduardo Pérez Salazar del departamento de Biología celular del CINVESTAV. Posteriormente, los geles se incubaron en amortiguador de activación para metaloproteinasas (50 mM Tris -HCl, pH 7.4, CaCl<sub>2</sub> 5mM y ZnCl<sub>2</sub> 1µM) durante 48 h. Los geles se tiñeron con azul de Coomassie G-250 y se destiñeron con una solución de etanol al 5% y ácido acético al 7%. La actividad proteolítica se visualizó como bandas claras sobre un fondo azul. Los geles se colocaron en un contenedor con agua destilada y se realizó la fotodocumentación.

La cuantificación de la actividad se determinó al analizar por densitometría las bandas de actividad y los resultados se mostraron como el promedio de las muestras para cada tipo de tejido ± el error estándar.

## **Espectrometría de masas LC-MS/MS**

La espectrometría de masas, es una técnica empleada para poder identificar proteínas en muestras complejas, la cual permite la detección precisa del peso molecular y la determinación de las secuencias de aminoácidos de los péptidos generados después de la digestión enzimática de muestras complejas. Empleamos esta metodología para la identificación de proteínas presentes en las secreciones de las células DeCy-1 y en el CL obtenido mediante BAAF de un QGO. Para las secreciones de las células DeCy-1 se colocaron 100 µg de la muestra liofilizada en tubos Eppendorf, mientras que para el CL del QGO, las proteínas fueron separadas mediante SDS-PAGE y posteriormente el carril se dividió en tres porciones, las cuales se sometieron a digestión de las proteínas *in situ*. El análisis de espectrometría de masas fue realizado por el Instituto de Biotecnología de la UNAM (IBT). Para ello, las muestras fueron previamente reducidas con dithiothreitol (Sigma-Aldrich; St Louis, MO, USA), alquilada con iodoacetamida (Sigma-Aldrich) y digerida “in gel” con Tripsina (Promega Sequencing Grade Modified Trypsin; Madison, WI, USA). En el procesamiento de la muestra con tripsina se utilizó una solución de bicarbonato de amonio 50 mM (pH 8.2) y la incubación fue de 18 h a temperatura de 37°C.

Los péptidos producidos por corte enzimático fueron desalados con Zip Tip C18 (Millipore; Billerica, MA, USA) y aplicados en un sistema LC-MS (Liquid Chromatography-Mass Spectrometry) compuesto de una bomba de nanoflujo EASY-nLC II (Thermo-Fisher Co.; San Jose, CA, USA) acoplado a un espectrómetro de masas LTQ-Orbitrap Velos (Thermo-Fisher Co., San Jose, CA, USA) con fuente de ionización tipo nano-electrospray (ESI). En la cromatografía de líquidos de nano flujo en línea se utilizó un sistema gradiente de 10-80% de solvente B (agua/acetonitrilo con 0.1% de ácido fórmico) y solvente A (agua con 0.1 % de ácido fórmico) en 120 min utilizando una columna capilar hecha en casa (ID 0.75 µm y 10cm largo RP-C18). El flujo del sistema LC fue de 300 nanolitros/minuto.

El escaneo total de iones (Full Scan) fue realizado en el analizador Orbitrap con un poder de resolución de masas (Resolution Power;  $RP=m/FWHM$ ) de 60,000. La fragmentación de los péptidos se realizó aplicando los métodos de CID (Collision-Induced Dissociation) en la trampa de iones. Todos los espectros fueron adquiridos en modo de detección positivo. La ejecución y captura de los datos de fragmentación fueron realizados de forma dependiente del escaneo total de iones según las cargas predeterminadas (solamente se fragmento iones con carga  $z\ 2+$ ,  $z\ 3+$  y  $z\ 4+$ ) con un ancho de aislamiento de 2.0 ( $m/z$ ), energía de colisión normalizada de 35 unidades arbitrarias, activación Q de 0.250, tiempo de activación de 10 milisegundos y tiempo máximo de inyección de 10 milisegundos por microescaneo. Durante la captura automática de los datos fue utilizado la exclusión dinámica de iones: (i) lista de exclusión de 200 iones, (ii) tiempo de pre-exclusión de 30 segundos y (iii) tiempo de exclusión de 70 segundos.

### **Búsqueda e identificación de proteínas**

La identificación de proteínas se realizó con los datos espectrométricos en formato raw en el programa Proteome Discoverer 1.4. (Thermo-Fisher Co., San Jose, CA, USA) a través del motor de búsqueda Sequest HT. Para la búsqueda de identidad se utilizó la base de datos de proteínas *Homo sapiens* (UniProt). Se utilizó un FDR-False Discovery Rate (Mínimo) de 0.01 y FDR 0.05 (Máximo) además de la base de datos invertida (Decoy database) como herramienta del programa de validación "Percolator". La tolerancia máxima de diferencia de masas moleculares del ion precursor cuando comparados los valores teóricos contra experimentales (precursor mass tolerance) fue de 20 ppm y la tolerancia para los fragmentos obtenidos por disociación del ion precursor (fragment mass tolerance) fue de 0.6 Da. Para la búsqueda automática fueron establecidas modificaciones constantes (carbamido-metilación de cisteínas) y variables como oxidación de metioninas (M) y desaminación de asparagina (N) y glutamina (Q). Posterior a la búsqueda automática se realizó la secuenciación manual de los espectros MS/MS; las secuencias obtenidas se reportan en la tabla con su ion  $m/z$ ,  $z+$  (carga), masa

molecular (MW) y la búsqueda de identidad de secuencia utilizando como herramienta BLASTp.

## RESULTADOS

### Recolección de muestras.

Para realizar este estudio colectamos un total de 31 muestras. En la Tabla 5 se muestra la distribución de las lesiones obtenidas. También se obtuvieron dos CL de QGO mediante BAAF.

Tabla 5. Tejidos analizados

	Femenino	Masculino	Mandíbula	Maxila
<b>Folículo dental (n = 7)</b>	3	4	3	4
<b>Quiste dentígero (n = 8)</b>	3	5	6	2
<b>Queratoquiste (n = 8)</b>	4	4	5	3
<b>Amoloblastoma uniquístico (n = 8)</b>	3	5	5	3

## Integridad de las proteínas

Una vez obtenidos los extractos proteicos de las muestras a estudiar, éstas se separaron en geles de poliacrilamida de una dimensión y posteriormente se tiñeron con azul de Coomassie. En estos ensayos se observaron perfiles de corrimiento con pocas bandas, presentando pesos moleculares desde más de 250 kDa hasta aproximadamente 22 kDa, pero sin degradación aparente. En la figura 20 se muestra un perfil proteico representativo de cada tipo de tejido empleado en este estudio. La presencia de pocas bandas en los perfiles probablemente se debe a la gran cantidad de una proteína de aproximadamente 63 kDa presente en todas las muestras (Fig. 20).

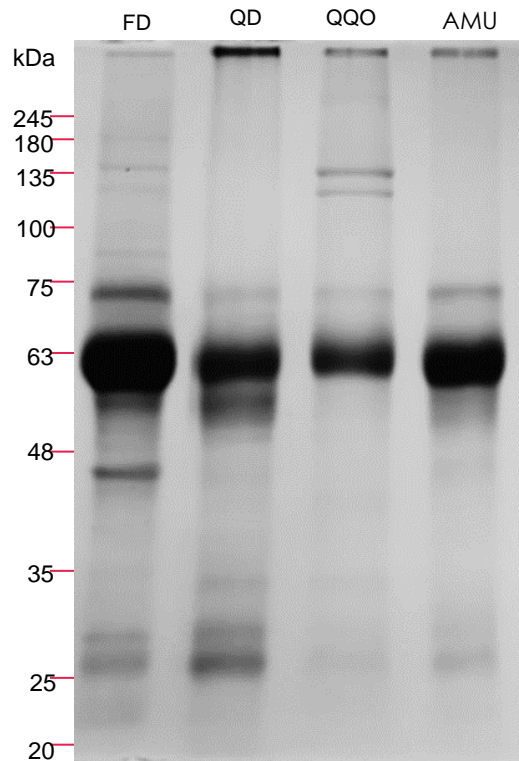
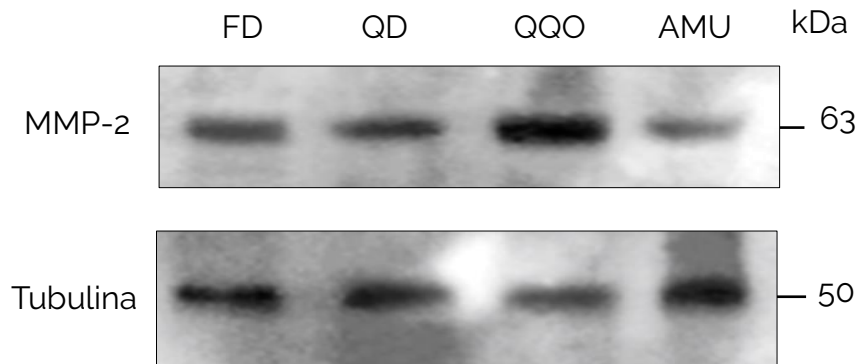


Figura 20. Perfiles proteicos de FD, QD, QGO. Las proteínas obtenidas de los tejidos se separaron por 10% PAGE-SDS y se tiñeron con azul de Coomassie. Se muestran los perfiles proteicos representativos de cada una de las lesiones estudiadas.

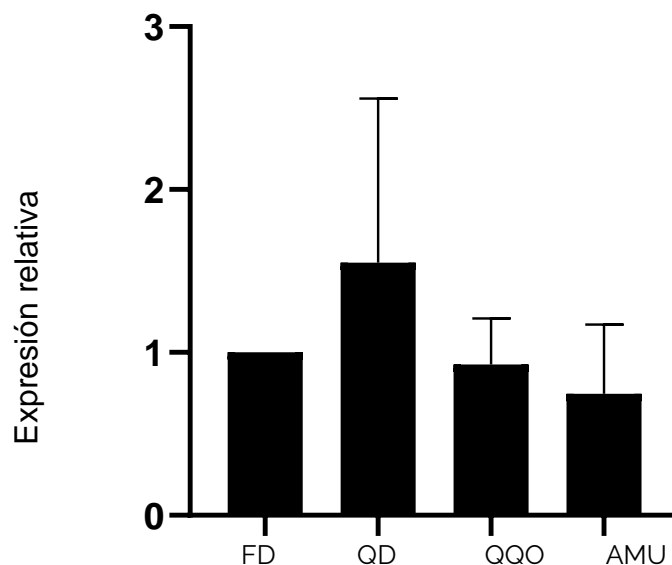
## Expresión de MMP-2 y MMP-9

Una vez que comprobamos mediante SDS-PAGE la integridad de las proteínas en cada uno de los tejidos procesados, realizamos la inmunodetección mediante Western blot de MMP-2, MMP-9 y tubulina, esta última proteína fue utilizada como control interno de carga. En estos ensayos se obtuvo el reconocimiento de las bandas con los tamaños esperados para cada proteína en todas las muestras. En la figura 21 A y C se muestran los resultados representativos de MMP-2 (Fig. 21A) y MMP-9 (Fig. 21B) para cada tipo de tejido.

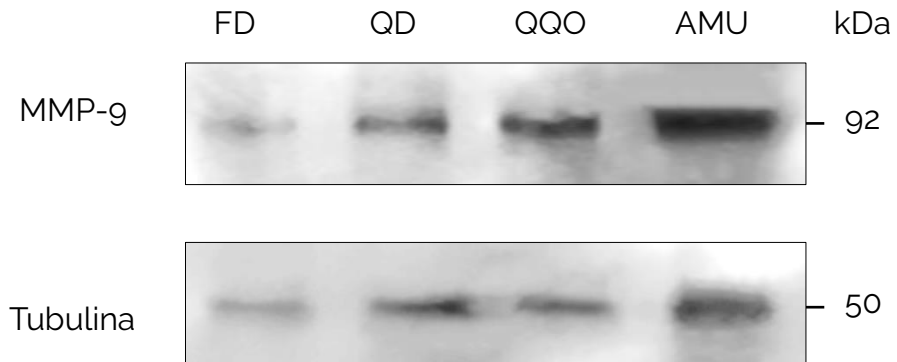
A)



B)



C)



D)

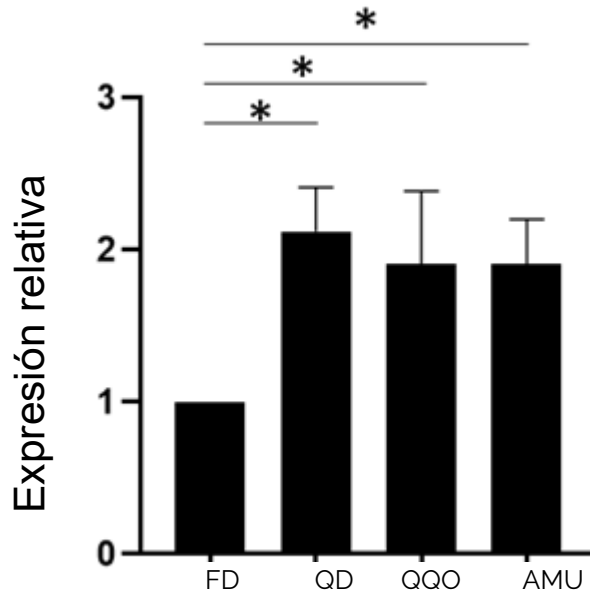


Figura 21. Expresión de MMP-2 y MMP-9 en FD, QD, QGO y AMU. (A, C) Western blot. Los ET de los diferentes tejidos se separaron por PAGE-SDS y la expresión de MMP-2 (A) y MMP-9 (C) se determinó por Western blot. Como control interno de carga se realizó la inmunodetección de tubulina. (B, D) Expresión relativa. Las bandas de MMP-2 y MMP-9 se analizaron por densitometría y se normalizaron con los valores obtenidos para tubulina. La expresión relativa del tejido control (FD) se tomó arbitrariamente como la unidad. Los datos representan el promedio de todas las muestras para cada tipo de tejido  $\pm$  el error estándar. \* $p < 0.05$



Con el fin de realizar una comparación en la expresión de las MMP's en cada tipo de lesión, se analizó por densitometría las bandas reconocidas por los anticuerpos contra las MMP's y los datos se normalizaron respecto a la cantidad de tubulina para cada muestra. Con los datos obtenidos se observó que no hay diferencias significativas en la expresión relativa de MMP-2 entre el control (FD) y las lesiones quísticas o tumorales (Fig. 21B). En el caso de la MMP-9, si se detectó una mayor expresión relativa en las lesiones quísticas y tumorales con respecto al tejido control, pero no se encontraron diferencias significativas entre las lesiones quísticas y el AMU (Fig. 21 D).

## **Actividad proteolítica de MMP-2 y MMP-9**

La actividad proteolítica de MMP-2 y MMP-9 de los extractos proteicos obtenidos en cada una de las lesiones se evaluó mediante zimografía. En estos ensayos se incluyeron como controles las secreciones de células MFC-7 incubadas en presencia de etanol (para MMP-2) o de PDB (para MMP9). Los resultados representativos para cada tipo de lesión se muestran en la Fig. 22, donde se observan bandas de degradación de la gelatina en los pesos moleculares correspondientes a la pro-enzima y enzima madura de MMP-2 (72 y 63 kDa, respectivamente) y a MMP-9 (92 kDa). Además, las bandas de 63 y 92 kDa presentan la misma migración que los controles obtenidos de las secreciones de las células MFC-7 (Fig. 22), indicando que esas bandas de degradación en los ET de los tejidos efectivamente corresponden a MMP-2 y MMP-9. Interesantemente, la banda de degradación 63 kDa se observó muy débil en las muestras de FD (Fig. 22), sugiriendo que en este tejido el procesamiento de pro-enzima a enzima madura de MMP-2 está más regulado que en los tejidos quísticos y tumorales. Posteriormente, para comparar la actividad proteolítica de MMP-2 y MMP-9 en cada tipo de lesión, las bandas de 63 y 92 kDa de cada una de las muestras se evaluaron mediante densitometría. y se obtuvieron los promedios de cada tejido. Los datos derivados de la actividad de MMP-9 confirmaron la mayor presencia de esta enzima en las muestras de QD, QQO y AMU que en el tejido control (Fig. 23 A), mientras que, aunque encontramos una cantidad similar de MMP-2 total en todos los tejidos (Fig. 21 A, B), el procesamiento hacia la forma madura en FD es significativamente menor (Fig. 23 B).

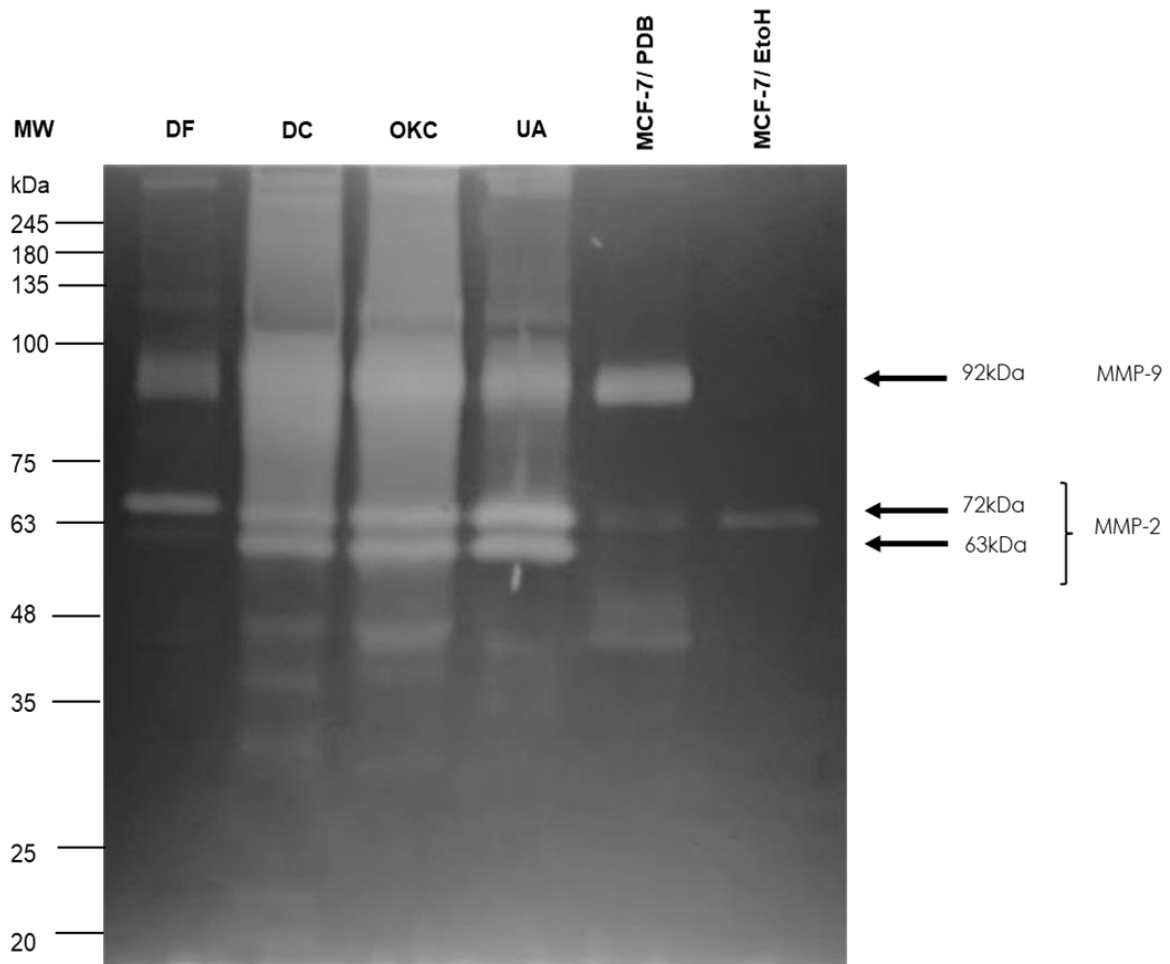


Figura 22. Zimograma de la actividad catalítica de MMP-2 y MMP-9 en FD, QD, QOQ y AMU. Los ET de los diferentes tejidos se separaron por electroforesis empleando geles de poliacrilamida co-polimerizados con gelatina, en donde se detectaron bandas de degradación correspondientes a la actividad catalítica de MMP-9 (92 kDa), el zimógeno de MMP-2 (72kDa) y para la MMP-2 madura (63kDa). Los carriles MCF-7/PDB y MFC-7 EtOH corresponden a las secreciones de las células de cáncer de mama MCF-7 estimuladas con forbol 12, 13 dibutirato y etanol, respectivamente.

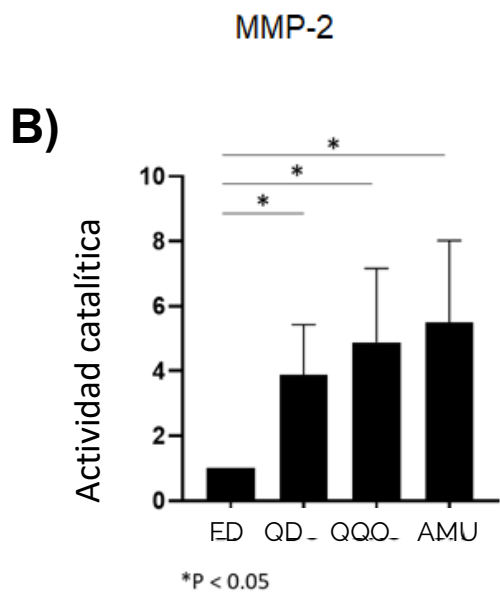
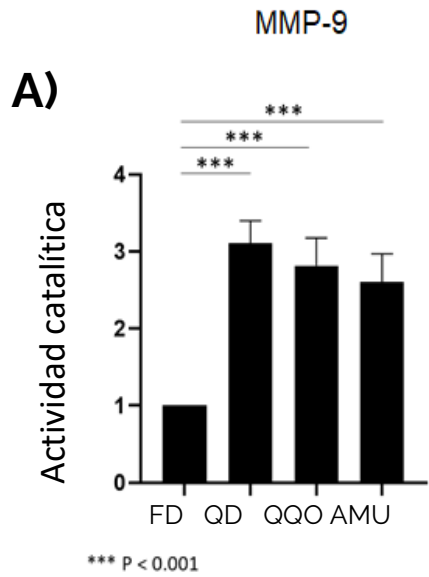


Figura 23. Análisis densitométrico de la actividad catalítica de MMP-2 y MMP-9. Las áreas de degradación de MMP-2 (63 kDa) y MMP-9 (92 kDa) se analizaron por densitometría, y los resultados obtenidos se normalizaron con respecto los datos del folículo dental (FD). La expresión relativa del tejido control se tomó arbitrariamente como la unidad. Los datos representan el promedio de todas las muestras para cada tipo de tejido  $\pm$  el error estándar. \*p>0.05

## El contenido del QO muestra actividad catalítica de MMP-2 y MMP-9.

Debido a que la naturaleza de las lesiones estudiadas tiene un comportamiento de crecimiento agresivo y expansivo, se decidió evaluar la presencia de MMP-2 y MMP-9 en el contenido líquido presente en las lesiones estudiadas. Para ello, previo al acto quirúrgico, mediante biopsia por aspiración de aguja fina (BAAF) se obtuvo el contenido líquido (CL) de algunas lesiones. Sin embargo, solo logramos coleccionar el CL de dos QO y para uno de ellos se evaluó la actividad catalítica de MMP-2 y MMP-9, tanto en ET del tejido, como en el CL. La zimografía confirmó la presencia de bandas de degradación de 92 y 72 kDa en los ET del tejido, así como la presencia de estas mismas en el CL (Fig. 24), evidenciando que las metaloproteinasas de estudio se secretan a la luz de la lesión y, por lo tanto, sugiriendo que pueden tener un papel importante en el desarrollo y crecimiento del QO.

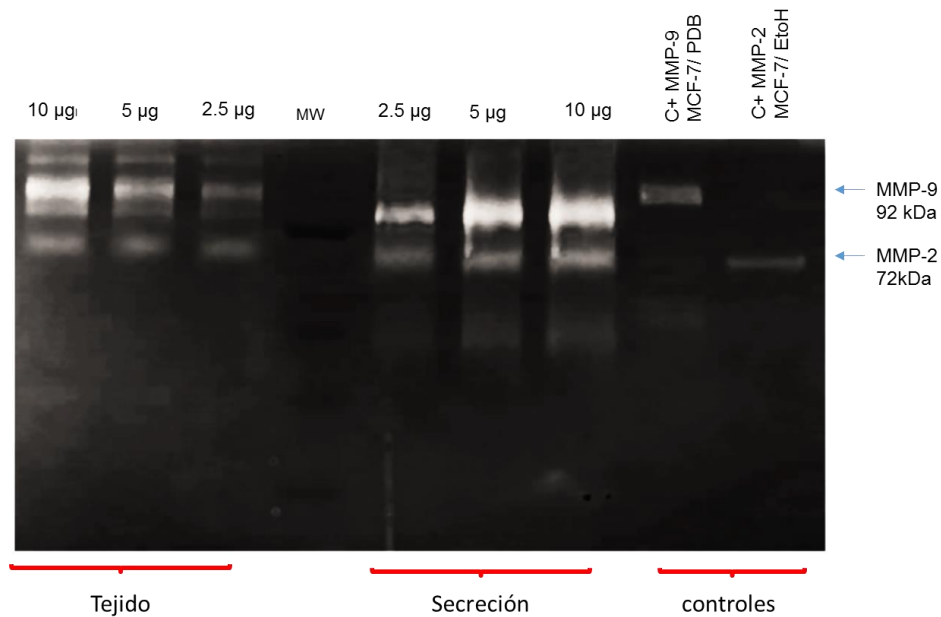


Figura 24. Zimograma del CL del QO. Las proteínas obtenidas del CL de un QO, así como los ET de la misma lesión, se separaron por electroforesis en geles co-polimerizados con gelatina, donde se evidencia la actividad catalítica para MMP-2 y MMP-9 tanto en el CL (secreciones) como en el tejido del QO. Los carriles MCF-7/PDB y MCF-7 EtOH corresponden a las secreciones de las células de cáncer de mama MCF-7 estimuladas con PBD y etanol, respectivamente (controles).

### Identificación de proteínas secretadas por las células Decy-1 y las presentes en el CL del QO.

Además de la posible participación de MMP-2 y MMP-9 en el desarrollo y crecimiento de las lesiones quísticas y tumorales, debe de haber otras proteínas que también están involucradas en este proceso y que posiblemente también se secreten. Teniendo como antecedente que las células DeCy-1 secretan su contenido vesicular al medio extracelular, se sugirió la hipótesis de que estas secreciones, además de MMP-2, podrían contener proteínas que pueden estar involucradas en la génesis y crecimiento del QD. Por lo tanto, se realizó la recolección del medio condicionado de las células DeCy-1 y las proteínas contenidas en él se procesaron mediante espectrometría de masas para conocer la identidad de algunas de ellas. Mediante esta estrategia logramos la identificación de cinco proteínas secretadas (Tabla 5) de las aproximadamente 11 que pudimos apreciar por SDS-PAGE (Fig. 18).

Tabla 6. Identificación de proteínas de las células DeCy-1 mediante espectrometría de masas

#	Número de acceso	Proteína	kDa	Cobertura	Función
1	A0A087WWT3	Albúmina	45.1	3.79%	Transporte
2	B4DMX4	Alfa-fetoproteína	50.7	3.55%	Transporte/ marcador oncofetal
3	H6VRF8	Keratina tipo 1	66	1.86%	Estructura / queratinización
4	P13645	Keratina tipo 10	58.8	13.87%	Estructura / queratinización
5	LOR5F6	Proteína alternativa TNS4	6.0	25.45%	No determinada

Por otra parte, se realizó la recolección del CL, mediante BAAF, previo el acto quirúrgico de dos QQQ y uno de ellos se empleó para la identificación de proteínas presentes en el CL. La tinción con azul de Coomassie del SDS-PAGE conteniendo el CL del QQQ reveló la presencia de al menos 6 bandas con pesos moleculares entre 245 y 11 kDa, con una mayor abundancia de tres bandas con pesos entre 63 y 75 kDa (Fig.25). Posteriormente, el carril que contenía las proteínas del CL se cortó en tres secciones para su análisis mediante espectrometría de masas, en donde se identificaron 15 proteínas (Tabla 7). Dichas proteínas fueron clasificadas con en el programa PANTHER y se agruparon en cuatro categorías: clase de proteína, proceso biológico, función molecular y componente celular (Fig. 26). De esas categorías destacamos principalmente a las que corresponden a clase de proteína y función molecular, debido a la relevancia biológica que tienen en esta lesión.

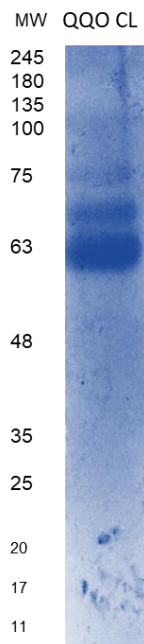


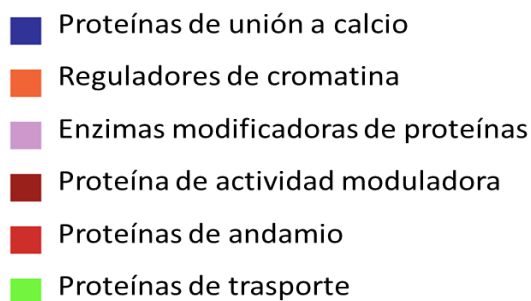
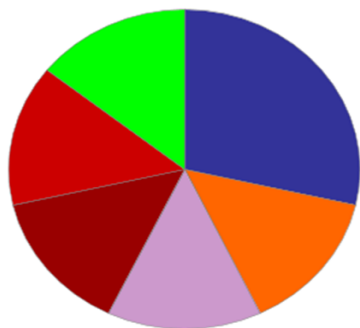
Figura 25. PAGE-SDS del CL de un QQQ. Las proteínas del CL de un QQQ se analizaron por SDS-PAGE y tinción con azul de Coomassie para su posterior análisis mediante espectrometría de masas.

Tabla 7. Identificación de proteínas del CL del QGO mediante espectrometría de masas

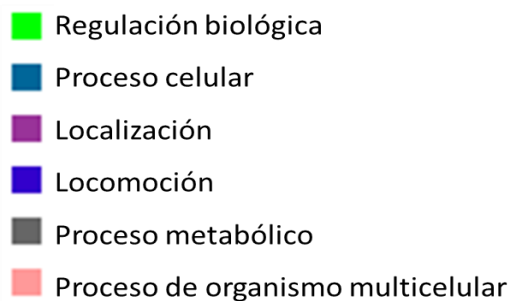
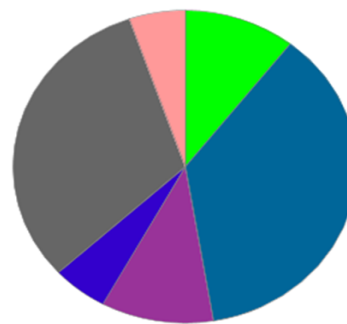#	Número de acceso	Proteína	kDa	Cobertura	Función
1	O75643	Ribonucleoproteína nuclear pequeña U5	245	2.1%	Splicing
2	Q9NVE5	Ubiquitina carboxilo-terminal hidrolasa	140	1.4%	Peptidasa
3	P02768	Albúmina	69	44%	Transporte
4	P04264	Citoqueratina 1	66	18%	Estructura
5	P35908	Citoqueratina 2	65	13%	Estructura
6	P35527	Citoqueratina 9	62	14%	Estructura
7	P48668	Citoqueratina 6	60	6.2%	Estructura
8	P13645	Citoqueratina 10	59	17%	Estructura
9	P01009	Alfa 1 antitripsina	47	13%	Inhibidor de serina proteasas
10	C8C504	Beta-globina	16	50%	Transporte
11	P69905	Subunidad alfa de hemoglobina	15	49%	Transporte
12	P04908	Histona H2A	14	37%	Componente del nucleosoma
13	P06702	Proteína S100-A9	13	38%	Reguladora en procesos inflamatorios e inmunes
14	P05109	Proteína S100-A8	11	47%	Reguladora en procesos inflamatorios e inmunes
15	Q4TZM4	Cadena beta de la hemoglobina	11	58%	Transporte




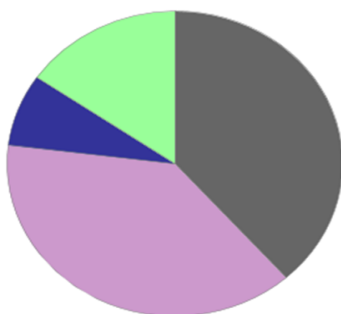
A) Clase de proteína



B) Proceso biológico



C) Función molecular



D) Componente celular

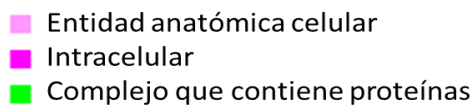
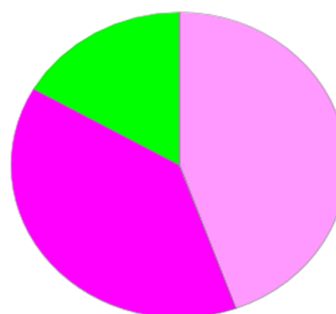

Figura 26. Clasificación de proteínas del CL mediante el programa PANTHER. Las proteínas identificadas en el CL del QOQ fueron clasificadas en cuatro categorías utilizando el programa PANTHER A) clase de proteína, B) proceso biológico, C) función molecular y D) componente celular.

Dentro de la categoría de clase de proteína (Fig. 27), destacamos principalmente tres subclases, proteínas de unión a calcio, enzimas modificadoras de proteínas y proteínas de con actividad moduladora. En la subclasificación correspondiente a proteínas de unión a calcio se destaca la presencia de las proteínas S100 A-8 y S100 A-9, ambas proteínas cobran relevancia, ya que se han sido sugeridas como biomarcadores en procesos inflamatorios y neoplásicos.<sup>(72, 73)</sup> Por otra parte, dentro de la subclasificación correspondiente a enzimas modificadoras de proteínas, nos encontramos con la Ubiquitina carboxilo-terminal hidrolasa, que es una enzima que se ha sugerido participa en la progresión tumoral<sup>(74)</sup> y finalmente, dentro de las proteínas con actividad moduladora encontramos a la alfa 1 antitripsina, que participa como un inhibidor de serina proteasas.

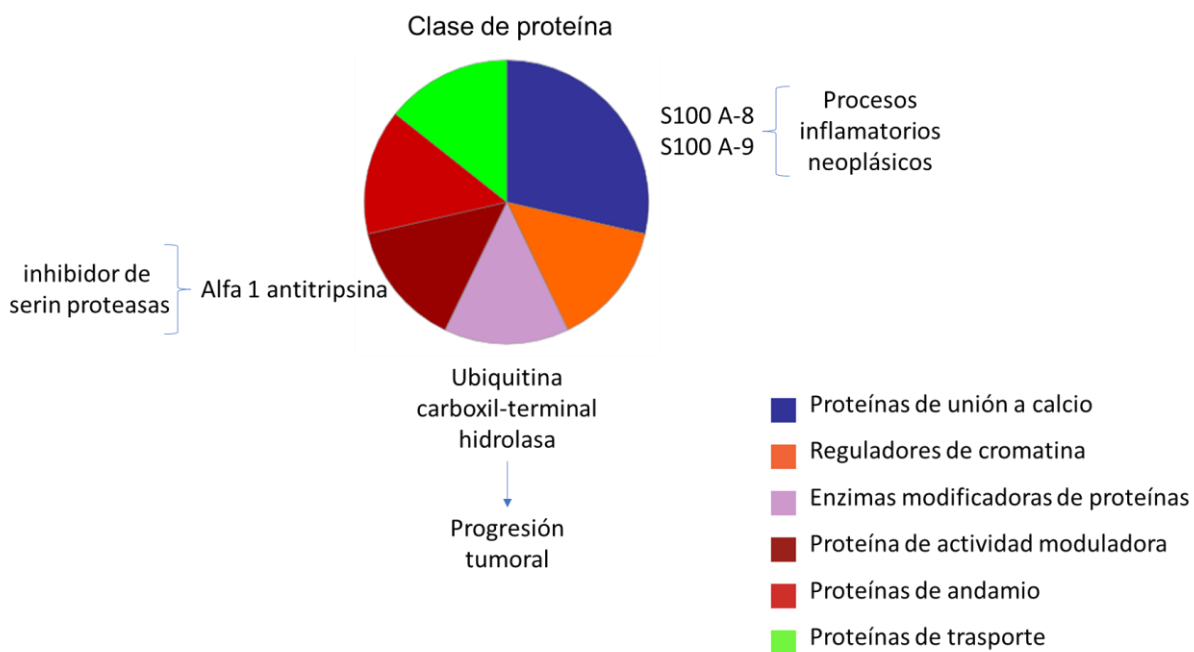


Figura 27. Clasificación de las proteínas en el CL del QGO por clase de proteína.

En la categoría correspondiente a función molecular, destacamos la clasificación de proteínas con actividad catalítica, en donde encontramos cuatro subclasificaciones, nos concentramos principalmente en la subclasificación correspondiente a actividad catalítica que actúan sobre el ARN, en donde encontramos a la ribonucleoproteína nuclear pequeña U5 (RNPNP U5) (Fig. 28), ésta al ser una proteína nuclear cobra relevancia porque se ha reportado que favorece la actividad catalítica de MMP-9<sup>(85)</sup>.

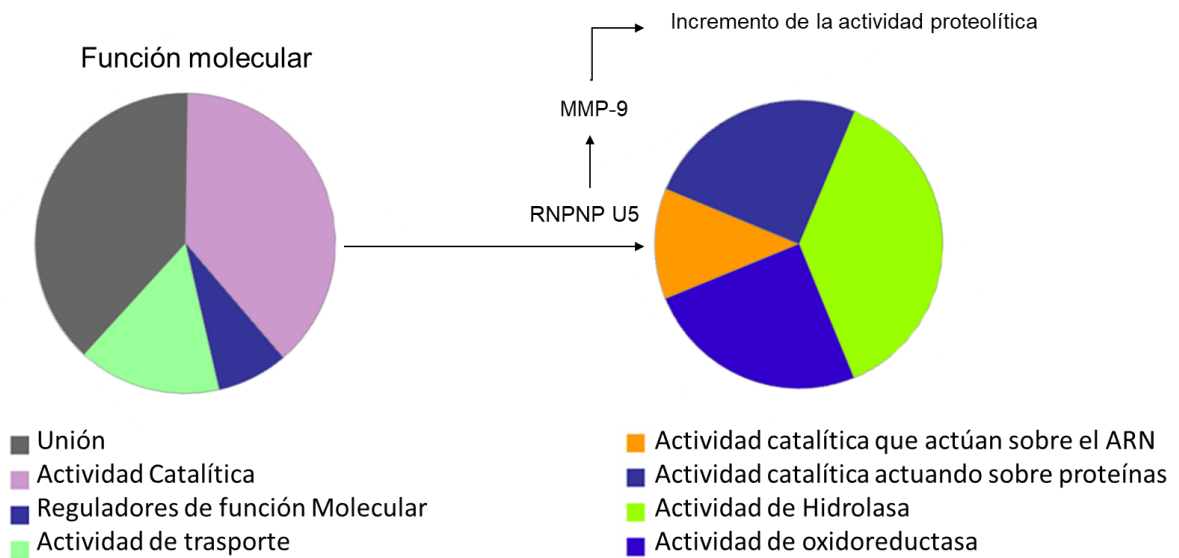


Figura 28. Clasificación de las proteínas en el CL del QGO por función molecular. En la subclasificación correspondiente a actividad catalítica, dentro de las que actúan sobre el ARN encontramos a la RNPNP U5.

## Interactoma de las proteínas identificadas en el CL del QO

Para predecir una interacción de las proteínas identificadas en el CL del QO, se realizó un análisis mediante el programa STRING, en donde podemos observar que proteínas que participan en invasión (MMP-2 y MMP-9), inhibición de proteasas (serpina 1) y respuesta inmune (S100 A-8 y S100 A-9) tienen una interacción muy cercana, por otra parte, observamos un segundo grupo de proteínas que participan en la estructura celular (citoqueratinas 1, 2, 6, 9 y 10) que tienen una relación muy estrecha entre sí (Fig. 29).

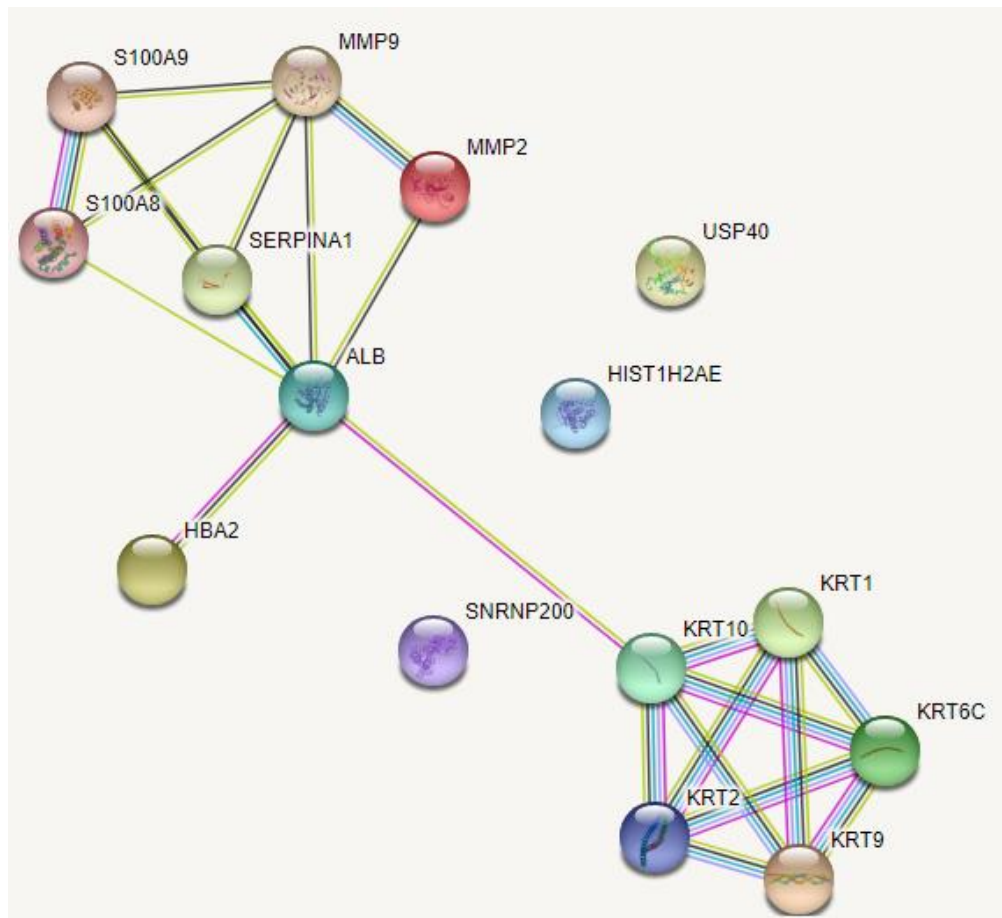


Figura 29. Interactoma de las proteínas del CL de QO. Las posibles interacciones entre las proteínas identificadas en el CL del QO se predijeron mediante STRING. Se observa una estrecha relación entre las proteínas que están involucradas en procesos de invasión, respuesta inmune e inhibición de proteasas, así como en las proteínas de estructura celular.

## Proteínas en común

Una vez identificadas las proteínas del CL del QGO y las proteínas secretadas por las células DeCy-1, realizamos un diagrama de Venn, con ayuda del programa intearctiVenn, en donde observamos que ambas lesiones comparten tres proteínas entre sí: citoqueratina 1, citoqueratina 10 y albúmina (Fig. 30). Es importante recordar que las citoqueratinas 1 y 10 son marcadores de queratinización, estos podríamos encontrarlos normalmente en el QGO por la naturaleza propia de la lesión, sin embargo, al encontrarlas en las secreciones de las células DeCy-1, se podría sugerir un posible rol en el desarrollo de esta lesión. Por otra parte, se ha visto que el incremento de albumina en lesiones quísticas favorece al desarrollo de estas lesiones<sup>(75)</sup>.

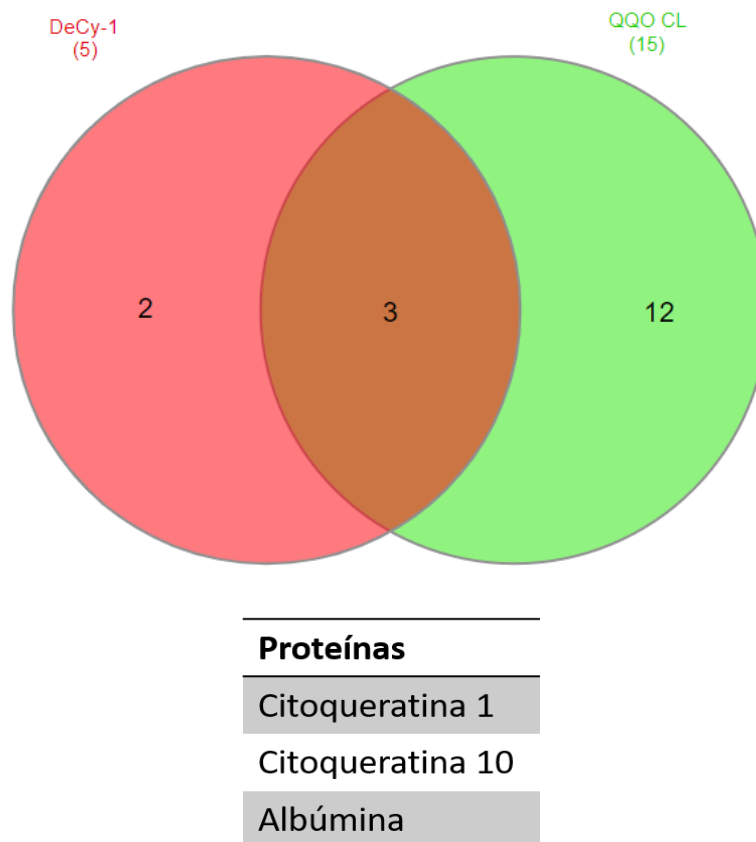


Figura 30. Diagrama de Venn de proteínas del CL del QGO y secretadas por las células DeCy-1. De las proteínas identificadas en ambas entidades, podemos observar que tres de ellas se comparten en ambas lesiones (parte inferior).

## DISCUSIÓN

El QD, QGO y AMU, son entidades patológicas de origen odontogénico que, a pesar de ser asintomáticas durante mucho tiempo, debido a su crecimiento lento, pueden llegar a ser muy agresivas. Actualmente se desconocen los mecanismos moleculares que se encuentran involucrados en la génesis y desarrollo de estas lesiones;<sup>(19, 34)</sup> aunque se ha sugerido que la alteración de genes supresores de tumores, la expresión aberrante de proteínas del ciclo celular, la desregulación de MMPs y/o de los inhibidores tisulares de las metaloproteinasas (TIMPs por sus siglas en inglés), entre otros eventos, podrían ayudar a explicar el comportamiento de estas lesiones.<sup>(76)</sup> En particular, se ha demostrado que las MMPs juegan un papel importante en el crecimiento y desarrollo de diversas lesiones quísticas y tumorales, atribuyéndoles cualidades para el desarrollo de microambientes moleculares que favorecen la invasión tumoral y metástasis, por su capacidad de degradar los componentes de la MEC y la membrana basal.<sup>(77)</sup>

Son varios los estudios y las maneras en que se ha intentado explicar el papel de las MMPs en las lesiones quísticas y tumorales de origen odontogénico.<sup>(67, 70, 76, 78-81)</sup> Para ello, se han utilizado desde modelos *in vitro* o animales modelo, hasta el uso del propio tejido o CL. Sin embargo, el papel de las MMPs en estas lesiones ha sido controversial, ya que los resultados obtenidos por diversos investigadores han sido poco concordantes, esto debido a varios factores, como el empleo de lesiones de diferentes orígenes o estirpes, así como a las diferentes técnicas utilizadas.<sup>(82)</sup> Estos detalles pueden propiciar un sesgo en los datos al tratar de evaluar el comportamiento de las lesiones entre sí. Por ejemplo, Teronen y colaboradores<sup>(82)</sup>, analizaron la expresión de MMP-2 y MMP-9 en ET y en CL de quistes odontogénicos de diferente origen: del desarrollo y de origen inflamatorio. En ese trabajo, mediante zimogramas, se identificaron ambas MMPs en ET de QD, QGO y quiste radicular (QR), donde parece haber una mayor expresión de MMP-9 que de MMP-2 en todas las lesiones estudiadas y sin aparentes diferencias en la expresión de cada MMP entre las diversas lesiones quísticas, pero no se realizaron análisis estadísticos comparativos. Sin embargo, en los CL de QD, QGO y QR se observaron bandas de

degradación para MMP-9, pero no para MMP-2<sup>(82)</sup>. Por otra parte, estos autores utilizaron como tejido control, entre otros, el folículo dental, en donde solo se detectó la expresión de MMP-2.<sup>(82)</sup>

En otro estudio, Kuzniarz y colaboradores<sup>(83)</sup> analizaron la actividad catalítica del contenido líquido de tres lesiones quísticas: QD, QR y quiste de retención mucosa (QRM), encontrando que MMP-9 mostró mayor actividad en el CL del QR en comparación con el QRM. Sin embargo, a diferencia del estudio anterior, en las cápsulas de ninguno de los QD se logró demostrar la presencia de MMP-9. Adicionalmente, en ese trabajo no se utilizó un tejido control como comparativo.<sup>(83)</sup>

Asimismo, en estudios acerca del papel de las MMPs, donde si se comparan lesiones de origen del desarrollo, los resultados también son contradictorios. En algunos de esos estudios, mediante zimogramafía solo se logró identificar a MMP-9 en el CL de QO, QD y AM, mostrando aparentemente una mayor área de degradación para el CL del QO y QD, en comparación con el AM; sin embargo, no se realizaron análisis estadísticos para confirmar una diferencia significativa entre las diversas lesiones.<sup>(79, 84)</sup> Al realizar ensayos de WB para MMP-9, se logró detectar a esta proteasa solamente en el CL del QO y QD, pero no en el CL de AM.<sup>(79, 84)</sup> Sin embargo, en otro trabajo se detectó mediante inmunohistoquímica y western blot la expresión en ameloblastomas de MMP-1, MMP-2 y MMP-9 en y al analizar la actividad catalítica se encontró una mayor zona de degradación para MMP-9 que para las otras metaloproteasas, pero no se comparó la expresión y actividad en otras lesiones de origen en el desarrollo odontogénico.<sup>(71)</sup>

En el presente trabajo de investigación nos enfocamos en evaluar la presencia y actividad de MMP-2 y MMP-9, empleando tumores y quistes de estirpe epitelial de origen del desarrollo odontogénico, además de que la elección de las lesiones de estudio (QD, QO y AMU) también se debió a la relación que hay entre ellas en cuanto comportamiento clínico, evolución y posible transformación de una lesión quística a una tumoral. En nuestro estudio logramos evidenciar la expresión y actividad proteolítica de ambas MMPs en todos los tejidos analizados, incluyendo el FD. A diferencia de Kuzniarz y colaboradores<sup>(79)</sup>, nosotros si detectamos expresión

de MMP-9 en FD, aunque nuestros resultados de western blot y zimografía indican una mayor expresión de esta metaloproteinasa en las lesiones quísticas y tumorales, pero sin diferencia significativa entre los diferentes tipos de lesión. Con respecto a MMP-2, los ensayos de western blot indican una expresión similar entre el tejido control y las lesiones. Sin embargo, al analizar las muestras por zimografía, observamos que en FD se presentó una actividad muy disminuida de la enzima madura de MMP-2, pero muy evidente en la banda correspondiente a la pro-enzima, indicando que la activación de la enzima madura está restringida en el tejido control. Estos resultados sugieren una mayor actividad de MMP-2 en quistes y tumores que en el tejido control, la cual puede deberse a una regulación negativa de los eventos que llevan a la activación de esta MMP, por ejemplo, en la función de los inhibidores tisulares de proteasas (TIM's), aunque esta hipótesis debe ser probada experimentalmente. De cualquier manera, no se encontró diferencia en la actividad de la enzima madura de MMP-2 entre las lesiones de estudio. Por lo tanto, nuestros resultados soportan la hipótesis de la participación de MMP-2 y MMP-9 en el comportamiento biológico en las lesiones quísticas y tumorales de origen odontogénico, pero que la expresión de estas enzimas no puede ser utilizada para diferenciarlas.

Por otra parte, en nuestra investigación observamos la actividad proteolítica de MMP-9 y, a diferencia de otros estudios, <sup>(77, 78)</sup> también de MMP-2 en el CL del QGO, sugiriendo que estas enzimas son secretadas y muy probablemente efectúan su actividad de lisis a nivel extracelular, permitiendo el desarrollo del QGO. Interesantemente, observamos un área de mayor degradación para MMP-9, tanto en el CL del QGO, como en los ET de todas las lesiones, esta zona de degradación, podría deberse a una mayor activación de MMP-9, debido a que se ha sugerido que esta enzima tiene un mayor efecto proteolítico al interactuar con ácidos nucleicos. <sup>(85)</sup>

Por otra parte, el análisis proteómico ha sido una herramienta innovadora para el estudio del cáncer, ya que ha permitido identificar nuevas proteínas involucradas en el entorno biológico, en el cual se desarrollan estas patologías. Por ejemplo, Fulzele



y colaboradores,<sup>(86)</sup> mediante espectrometría de masas analizó el perfil de queratinas presentes en el cáncer del complejo gingivo – bucal y en tejido de mucosa sana. sus resultados mostraron que las queratinas 4, 13, 14, 16 y 17 están desreguladas en las lesiones cancerígenas y, por lo tanto, se propuso que pueden ser potenciales biomarcadores en este tipo de patologías. Estos resultados son importantes, ya que con la proteómica tenemos la posibilidad de ir determinados biomarcadores independientes para cada lesión, lo que permitiría realizar tratamientos específicos en este tipo de lesiones.

Hasta el momento se cuenta con pocos estudios proteómicos que identifiquen proteínas que pudieran participar en el origen y desarrollo de lesiones quísticas y tumorales de estirpe odontogénico, un ejemplo de ellos es el trabajo publicado por Ivanisevic y colaboradores,<sup>(87)</sup> donde empleando espectrometría de masas en QQQ reportaron a la proteína asociada al Interactor de dorsalización de axina (AIDA) como un posible biomarcador diferencial en la progresión de dicha lesión.

Teniendo en cuenta que la espectrometría de masas es una herramienta que puede ayudarnos a conocer a las proteínas secretadas por los quistes y tumores odontogénicos, decidimos emplear esta técnica para analizar las proteínas contenidas en el medio condicionado de las células DeCy-1, y el CL de un QQQ, el cual obtuvimos mediante BAAF, previo a realizar el acto quirúrgico.

Como se mencionó anteriormente, las células DeCy-1 tienen una notable actividad secretoria.<sup>(70)</sup> Así, las secreciones recolectadas del medio condicionado de DeCy-1 se analizaron mediante espectrometría de masas, logrando conocer la identidad de cinco proteínas presentes en dichas secreciones. Por otra parte, en el CL del QQQ se identificaron quince proteínas.

Mediante un análisis en la plataforma STRING buscamos los procesos biológicos de los cuales participan las proteínas identificadas. En el caso de las SMC de las células DeCy-1 tenemos proteínas de: transporte y estructura. De manera particular, para la proteína alternativa TNS4 no se reporta una función determinada; sin

embargo, la literatura menciona que las proteínas alternativas pueden ser prometedores biomarcadores en distintas patologías.<sup>(88)</sup>

Dentro de las proteínas que se comparten entre ambas entidades analizadas encontramos principalmente a la albumina, pero también tenemos a las subunidades de la hemoglobina, cuyas principales funciones son regular el transporte de diversos compuestos a través del torrente sanguíneo, así como favorecer la disponibilidad de numerosos compuestos químicos y moléculas presentes en el sistema cardiovascular. Además, son de las proteínas más abundantes en el plasma sanguíneo y ayudan a mantener la presión osmótica.<sup>(89)</sup> . Por lo tanto, estas proteínas pudieran ser importantes en las lesiones de estudio para el transporte de diversos nutrientes y/o para mantener la presión osmótica, eventos necesarios para el sustento y crecimiento de las células epiteliales.

Otro tipo de proteínas que comparten las SMC de las células DeCy-1 y el CL del QGO son las que tienen función estructural, entre ellas encontramos a las citoqueratinas (CKs) 1 y 10; además en el CL del QGO también identificamos a las citoqueratinas 2, 9 y 6. Llamó nuestra atención detectar a CK-1 y CK-10 en las SMC de las células DeCy-1, ya que el QD es una lesión que no queratiniza. Interesantemente, en la división de estudios de posgrado e investigación de la facultad de odontología de la UNAM se ha visto que CK-10 está presente en células epiteliales de QD y AM que están sufriendo un cambio metaplásico (comunicación personal), lo que nos sugiere que las citoqueratinas podrían estar implicadas en el comportamiento biológico de dichas lesiones, por lo que resultaría importante analizar su función en QD, QGO y AMU.

Las CKs son proteínas de los filamentos intermedios presentes en las células epiteliales. Estas proteínas se clasifican en dos grandes grupos: ácidas y básicas, y cada uno de ellos contiene diferentes subtipos de CKs. Los tejidos epiteliales de diferentes órganos expresan diferentes subtipos de CKs que regulan, entre otras funciones, el tráfico celular, la motilidad de intrínseca de los organelos, la señalización intracelular, la respuesta inmune, la supervivencia celular, la proliferación celular la apoptosis, la respuesta al estrés y la estabilidad de la

estructura celular, favoreciendo la integridad de las uniones intercelulares; además se ha visto que también participan la transformación maligna, por lo que se ha propuesto que pueden ser usadas como marcadores moleculares para ciertas enfermedades.<sup>(90)</sup>

En cuanto a las proteínas de respuesta inmune reportadas en el CL del QGO, encontramos a S100-A8 y S100-A9, las cuales pertenecen a una familia de 25 proteínas homologas de bajo peso molecular que son expresadas por células de la línea mieloide, pero también pueden ser expresadas por células endoteliales, epiteliales y queratinocitos<sup>(73)</sup>. La expresión de estas proteínas puede ser inducida por LPS, TNF, IL-1, IL-10 o IL-22.<sup>(73, 91)</sup> En condiciones fisiológicas unen el calcio intracelular, permitiendo que actúe como segundo mensajero, en los neutrófilos activan a la enzima NADPH oxidasa para la formación de trampas extracelulares de neutrófilos (NETs, por su siglas en inglés) y participan el transporte del ácido araquidónico, desempeñando un papel importante en la reorganización del citoesqueleto.<sup>(73)</sup> En condiciones patológicas, S100-A8 y S100-A9 son secretadas al medio extracelular y funcionan como patrones moleculares asociados a daño (DAMP, por su siglas en inglés), promoviendo un efecto proinflamatorio.<sup>(73)</sup> Ambas proteínas se han encontrado incrementadas en procesos inflamatorios, como la artritis reumatoide, la enfermedad inflamatoria intestinal, fibrosis quística, lupus eritematoso.<sup>(73)</sup> También se reconocen como importantes biomarcadores en el desarrollo de tumores y metástasis.<sup>(72, 91)</sup> Es importante tener estos elementos presentes, ya que al ser detectadas en el contenido de una lesión que tiene un comportamiento agresivo,<sup>(56)</sup> podrían ayudar a entender el comportamiento de esta lesión.

En el presente estudio también se identificó a la alfa 1 antitripsina en el CL del QGO. Esta proteína actúa como un inhibidor de serina proteasas,<sup>(92)</sup> y aunque por espectrometría de masas no se detectó a este tipo de proteasas, ni su actividad en los ensayos de zimografía, es posible que también participen en la degradación de la MEC en las lesiones odontogénicas de estudio. Así, podríamos pensar que la

alfa 1 antitripsina está siendo secretada en el QGO para limitar el daño provocado en esta patología.

En el CL del QGO también se identificaron proteínas que normalmente están presentes en el núcleo celular, una de ellas, la histona H2A, que tiene la función de participar en la compactación del material genético, mientras que la ribonucleoproteína pequeña U5 participa en el splicing. Interesantemente, de esta última se ha reportado que cuando MMP-9 se une a este tipo de proteínas nucleares, se ve favorecida su actividad catalítica,<sup>(85)</sup> lo que podría explicar porque las bandas de degradación de MMP-9 en los zimogramas son mayores que las de MMP-2.

Es necesario mencionar que a pesar de emplear la espectrometría de masas para la identificación de proteínas en el SMC de células DeCy-1 y en el CL del QGO, en ninguno de los casos logramos detectar a las MMPs de nuestro interés, esto puede ser debido a la escasa cantidad de estas proteínas que se requiere para detectar su actividad proteolítica o bien a su pérdida durante el procesamiento de las muestras.

En resumen, nuestros resultados sugieren que MMP-2 y MMP-9 tienen un comportamiento más activo en QD, QGO y AMU, en comparación con el tejido control (FD). Dichas MMPs podrían estar favoreciendo el comportamiento agresivo de estas lesiones, por ejemplo, en la degradación de proteínas de las uniones intercelulares, lo que permitiría iniciar el proceso de invasión. Sin embargo, no se encontró una diferencia estadísticamente significativa en la expresión de estas enzimas entre los quistes y tumores odontogénicos analizados, por lo que no podrían ser considerados como biomarcadores de un tipo específico de lesión.

Además, identificamos otras proteínas secretadas por las células DeCy-1, derivadas de un QD, y por un QGO, las cuales podrían también participar en el desarrollo de esas lesiones, pero se requieren más estudios para seguir profundizando en el conocimiento del papel de esas proteínas en el origen y desarrollo de este tipo de lesiones de origen odontogénico.

## **CONCLUSIONES**

Para este trabajo podemos concluir lo siguiente:

1. QD, OOQ y AMU expresan MMP-9 en mayor cantidad que el tejido control. Sin embargo, no existen diferencias significativas de su expresión entre las lesiones estudiadas.
2. En el FD se detectó una expresión disminuida de la enzima madura de MMP-2 en comparación con QD, QGO y AMU, sugiriendo que en las lesiones existe una desregulación para su activación.
3. El contenido líquido de QGO contiene MMP-2 y MMP-9, las cuales podrían participar en la expansión de la lesión mediante la degradación de la MEC.
4. Mediante espectrometría de masas se detectaron 15 proteínas más en el contenido del QGO y 5 proteínas en las secreciones de las células DeCy-1.
5. En el contenido líquido del QGO y la secreción de las células DeCy-1, destaca la presencia de proteínas relacionadas con procesos inflamatorios y de progresión tumoral.

## **PERSPECTIVAS**

1. Analizar la presencia y actividad de MMP-2 y MMP-9 en un mayor número de muestras.
2. Analizar el contenido de más lesiones odontogénicas para identificar otras proteínas involucradas en la patogénesis de las mismas.
3. Evaluar la expresión y/o secreción de CK-1 y CK 10 en quistes y tumores odontogénicos.
4. Analizar la expresión de algunas proteínas de las uniones intercelulares en los epitelios de quiste dentígero, queratoquiste odontogénico y ameloblastoma uniuquístico.

## REFERENCIAS BIBLIOGRÁFICAS

1. Lesot H, Brook AH. Epithelial histogenesis during tooth development. *Arch Oral Biol.* 2009;54 Suppl 1:S25-33.
2. Koussoulakou DS, Margaritis LH, Koussoulakos SL. A curriculum vitae of teeth: evolution, generation, regeneration. *Int J Biol Sci.* 2009;5(3):226-43.
3. Peterkova R, Hovorakova M, Peterka M, Lesot H. Three-dimensional analysis of the early development of the dentition. *Aust Dent J.* 2014;59 Suppl 1:55-80.
4. Jheon AH, Seidel K, Biels B, Klein OD. From molecules to mastication: the development and evolution of teeth. *Wiley Interdiscip Rev Dev Biol.* 2013;2(2):165-82.
5. Mitsiadis TA, Luder HU. Genetic basis for tooth malformations: from mice to men and back again. *Clin Genet.* 2011;80(4):319-29.
6. Diniz MG, Gomes CC, de Sousa SF, Xavier GM, Gomez RS. Oncogenic signalling pathways in benign odontogenic cysts and tumours. *Oral Oncol.* 2017;72:165-73.
7. Kumamoto H. Molecular pathology of odontogenic tumors. *J Oral Pathol Med.* 2006;35(2):65-74.
8. Kramer IR. Changing views on oral disease. *Proc R Soc Med.* 1974;67(4):271-6.
9. Borrás-Ferreres J, Sánchez-Torres A, Gay-Escoda C. Malignant changes developing from odontogenic cysts: A systematic review. *J Clin Exp Dent.* 2016;8(5):e622-e8.
10. Mosqueda-Taylor A, Irigoyen-Camacho ME, Díaz-Franco MA, Torres-Tejero MA. Odontogenic cysts. Analysis of 856 cases. *Med Oral.* 2002;7(2):89-96.
11. Imran A, Jayanthi P, Tanveer S, Gobu SC. Classification of odontogenic cysts and tumors - Antecedents. *J Oral Maxillofac Pathol.* 2016;20(2):269-71.
12. Robinson RA. Diagnosing the most common odontogenic cystic and osseous lesions of the jaws for the practicing pathologist. *Mod Pathol.* 2017;30(s1):S96-S103.
13. Chi AC, Neville BW. Odontogenic Cysts and Tumors. *Surg Pathol Clin.* 2011;4(4):1027-91.
14. Kramer IR, Pindborg JJ, Shear M. The WHO Histological Typing of Odontogenic Tumours. A commentary on the Second Edition. *Cancer.* 1992;70(12):2988-94.
15. Bilodeau EA, Collins BM. Odontogenic Cysts and Neoplasms. *Surg Pathol Clin.* 2017;10(1):177-222.
16. Mosqueda-Taylor A. New findings and controversies in odontogenic tumors. *Med Oral Patol Oral Cir Bucal.* 2008;13(9):E555-8.
17. Narang RS, Manchanda AS, Arora P, Randhawa K. Dentigerous cyst of inflammatory origin-a diagnostic dilemma. *Ann Diagn Pathol.* 2012;16(2):119-23.
18. Wright JM, Odell EW, Speight PM, Takata T. Odontogenic tumors, WHO 2005: where do we go from here? *Head Neck Pathol.* 2014;8(4):373-82.
19. Wright JM, Vered M. Update from the 4th Edition of the World Health Organization Classification of Head and Neck Tumours: Odontogenic and Maxillofacial Bone Tumors. *Head Neck Pathol.* 2017;11(1):68-77.

20. Speight PM, Takata T. New tumour entities in the 4th edition of the World Health Organization Classification of Head and Neck tumours: odontogenic and maxillofacial bone tumours. *Virchows Arch*. 2017.
21. Philipsen HP, Reichart PA. Classification of odontogenic tumours. A historical review. *J Oral Pathol Med*. 2006;35(9):525-9.
22. Prockt AP, Schebela CR, Maito FD, Sant'Ana-Filho M, Rados PV. Odontogenic cysts: analysis of 680 cases in Brazil. *Head Neck Pathol*. 2008;2(3):150-6.
23. Ochsenius G, Escobar E, Godoy L, Penafiel C. Odontogenic cysts: analysis of 2,944 cases in Chile. *Med Oral Patol Oral Cir Bucal*. 2007;12(2):E85-91.
24. Nunez-Urrutia S, Figueiredo R, Gay-Escoda C. Retrospective clinicopathological study of 418 odontogenic cysts. *Med Oral Patol Oral Cir Bucal*. 2010;15(5):e767-73.
25. Meningaud JP, Oprean N, Pitak-Arnnop P, Bertrand JC. Odontogenic cysts: a clinical study of 695 cases. *J Oral Sci*. 2006;48(2):59-62.
26. Tortorici S, Amodio E, Massenti MF, Buzzanca ML, Burrucano F, Vitale F. Prevalence and distribution of odontogenic cysts in Sicily: 1986-2005. *J Oral Sci*. 2008;50(1):15-8.
27. Sharifian MJ, Khalili M. Odontogenic cysts: a retrospective study of 1227 cases in an Iranian population from 1987 to 2007. *J Oral Sci*. 2011;53(3):361-7.
28. Ali MA. Biopsied jaw lesions in Kuwait: a six-year retrospective analysis. *Med Princ Pract*. 2011;20(6):550-5.
29. Jones AV, Craig GT, Franklin CD. Range and demographics of odontogenic cysts diagnosed in a UK population over a 30-year period. *J Oral Pathol Med*. 2006;35(8):500-7.
30. Ledesma-Montes C, Hernandez-Guerrero JC, Garces-Ortiz M. Clinico-pathologic study of odontogenic cysts in a Mexican sample population. *Arch Med Res*. 2000;31(4):373-6.
31. Siwach P, Joy T, Tupkari J, Thakur A. Controversies in Odontogenic Tumours: Review. *Sultan Qaboos Univ Med J*. 2017;17(3):e268-e76.
32. Mosqueda-Taylor A, Ledesma-Montes C, Caballero-Sandoval S, Portilla-Robertson J, Ruiz-Godoy Rivera LM, Meneses-Garcia A. Odontogenic tumors in Mexico: a collaborative retrospective study of 349 cases. *Oral Surg Oral Med Oral Pathol Oral Radiol Endod*. 1997;84(6):672-5.
33. Gaitan-Cepeda LA, Quezada-Rivera D, Tenorio-Rocha F, Leyva-Huerta ER. Reclassification of odontogenic keratocyst as tumour. Impact on the odontogenic tumours prevalence. *Oral Dis*. 2010;16(2):185-7.
34. Regezi JA. Odontogenic cysts, odontogenic tumors, fibrousseous, and giant cell lesions of the jaws. *Mod Pathol*. 2002;15(3):331-41.
35. Edamatsu M, Kumamoto H, Ooya K, Echigo S. Apoptosis-related factors in the epithelial components of dental follicles and dentigerous cysts associated with impacted third molars of the mandible. *Oral Surg Oral Med Oral Pathol Oral Radiol Endod*. 2005;99(1):17-23.
36. Satheesan E, Tamgadge S, Tamgadge A, Bhalerao S, Periera T. Histopathological and Radiographic Analysis of Dental Follicle of Impacted Teeth Using Modified Gallego's Stain. *J Clin Diagn Res*. 2016;10(5):ZC106-11.

37. Wali GG, Sridhar V, Shyla HN. A study on dentigerous cystic changes with radiographically normal impacted mandibular third molars. *J Maxillofac Oral Surg.* 2012;11(4):458-65.
38. Buyukkurt MC, Omezli MM, Miloglu O. Dentigerous cyst associated with an ectopic tooth in the maxillary sinus: a report of 3 cases and review of the literature. *Oral Surg Oral Med Oral Pathol Oral Radiol Endod.* 2010;109(1):67-71.
39. Rakprasitkul S. Pathologic changes in the pericoronal tissues of unerupted third molars. *Quintessence Int.* 2001;32(8):633-8.
40. Mortazavi H, Baharvand M. Jaw lesions associated with impacted tooth: A radiographic diagnostic guide. *Imaging Sci Dent.* 2016;46(3):147-57.
41. Jaafari-Ashkavandi Z, Geramizadeh B, Ranjbar MA. P63 and Ki-67 Expression in Dentigerous Cyst and Ameloblastomas. *J Dent (Shiraz).* 2015;16(4):323-8.
42. Razavi SM, Poursadeghi H, Aminzadeh A. Immunohistochemical comparison of cyclin D1 and P16 in odontogenic keratocyst and unicystic ameloblastoma. *Dent Res J (Isfahan).* 2013;10(2):180-3.
43. Spini RG, Bordino L, Cruz D, Fitz Maurice Mde L, Martins A, Michalski J. [Dentigerous cyst: a case report]. *Arch Argent Pediatr.* 2016;114(5):e338-42.
44. Jiang Q, Xu GZ, Yang C, Yu CQ, He DM, Zhang ZY. Dentigerous cysts associated with impacted supernumerary teeth in the anterior maxilla. *Exp Ther Med.* 2011;2(5):805-9.
45. Guruprasad Y, Chauhan DS, Kura U. Infected dentigerous cyst of maxillary sinus arising from an ectopic third molar. *J Clin Imaging Sci.* 2013;3(Suppl 1):7.
46. Aher V, Chander PM, Chikkalingaiah RG, Ali FM. Dentigerous cysts in four quadrants: a rare and first reported case. *J Surg Tech Case Rep.* 2013;5(1):21-6.
47. Kouhsoltani M, Mesgarzadeh AH, Moradzadeh Khiavi M. Mandibular Fracture Associated with a Dentigerous Cyst: Report of a Case and Literature Review. *J Dent Res Dent Clin Dent Prospects.* 2015;9(3):193-8.
48. Jiang M, You M, Wang H, Xu L. Characteristic features of the adenomatoid odontogenic tumour on cone beam CT. *Dentomaxillofac Radiol.* 2014;43(6):20140016.
49. Pinto AS, Costa AL, Galvao ND, Ferreira TL, Lopes SL. Value of Magnetic Resonance Imaging for Diagnosis of Dentigerous Cyst. *Case Rep Dent.* 2016;2016:2806235.
50. Avril L, Lombardi T, Ailianou A, Burkhardt K, Varoquaux A, Scolozzi P, et al. Radiolucent lesions of the mandible: a pattern-based approach to diagnosis. *Insights Imaging.* 2014;5(1):85-101.
51. Sarode GS, Maniyar N, Sarode SC, Rao R, Patil S. Mucous Cell Prosoplasia in Oral Pathologies: A Brief Review. *J Clin Diagn Res.* 2017;11(4):ZE08-ZE10.
52. Das S, Bhowmick A, Mukherjee S, Ghosh LM, Banerjee S. Giant dentigerous cyst. *Indian J Otolaryngol Head Neck Surg.* 1999;51(3):66-8.
53. Guven Y, Kasimoglu Y, Soluk Tekkesin M, Ulug D, Cankaya AB, Tuna EB, et al. Preservation of Involved Teeth Associated with Large Dentigerous Cysts. *Int Sch Res Notices.* 2014;2014:289463.
54. Ahlfors E, Larsson A, Sjogren S. The odontogenic keratocyst: a benign cystic tumor? *J Oral Maxillofac Surg.* 1984;42(1):10-9.



55. de Castro MS, Caixeta CA, de Carli ML, Ribeiro Junior NV, Miyazawa M, Pereira AAC, et al. Conservative surgical treatments for nonsyndromic odontogenic keratocysts: a systematic review and meta-analysis. *Clin Oral Investig*. 2017.
56. Myoung H, Hong SP, Hong SD, Lee JI, Lim CY, Choung PH, et al. Odontogenic keratocyst: Review of 256 cases for recurrence and clinicopathologic parameters. *Oral Surg Oral Med Oral Pathol Oral Radiol Endod*. 2001;91(3):328-33.
57. Ribeiro PL, Souza JBF, Abreu KD, Brezinski MS, Pignaton CC. Syndrome in question: Gorlin-Goltz syndrome. *An Bras Dermatol*. 2016;91(4):541-3.
58. Nilesh K, Tewary S, Zope S, Patel J, Vande A. Dental, dermatological and radiographic findings in a case of Gorlin-Goltz Syndrome: report and review. *Pan Afr Med J*. 2017;27:96.
59. Patsa S, Jadav RB, Halder GC, Ray JG, Datta S, Deb T. Demographic and histopathological variation of ameloblastoma: A hospital-based study. *J Oral Maxillofac Pathol*. 2016;20(2):230-3.
60. Chae MP, Smoll NR, Hunter-Smith DJ, Rozen WM. Establishing the natural history and growth rate of ameloblastoma with implications for management: systematic review and meta-analysis. *PLoS One*. 2015;10(2):e0117241.
61. Kreppel M, Zoller J. Ameloblastoma-Clinical, radiological, and therapeutic findings. *Oral Dis*. 2018;24(1-2):63-6.
62. Kumamoto H, Yamauchi K, Yoshida M, Ooya K. Immunohistochemical detection of matrix metalloproteinases (MMPs) and tissue inhibitors of metalloproteinases (TIMPs) in ameloblastomas. *J Oral Pathol Med*. 2003;32(2):114-20.
63. Wang A, Zhang B, Huang H, Zhang L, Zeng D, Tao Q, et al. Suppression of local invasion of ameloblastoma by inhibition of matrix metalloproteinase-2 in vitro. *BMC Cancer*. 2008;8:182.
64. Zhou CX, Gao Y, Johnson NW, Gao J. Immunoexpression of matrix metalloproteinase-2 and matrix metalloproteinase-9 in the metastasis of squamous cell carcinoma of the human tongue. *Aust Dent J*. 2010;55(4):385-9.
65. Scheau C, Badarau IA, Costache R, Caruntu C, Mihai GL, Didilescu AC, et al. The Role of Matrix Metalloproteinases in the Epithelial-Mesenchymal Transition of Hepatocellular Carcinoma. *Anal Cell Pathol (Amst)*. 2019;2019:9423907.
66. Zhang B, Zhang J, Xu ZY, Xie HL. Expression of RECK and matrix metalloproteinase-2 in ameloblastoma. *BMC Cancer*. 2009;9:427.
67. Farias LC, Gomes CC, Rodrigues MC, de Castro WH, Lacerda JC, EF EF, et al. Epigenetic regulation of matrix metalloproteinase expression in ameloblastoma. *BMC Clin Pathol*. 2012;12:11.
68. Rahbari R, Sheahan T, Modes V, Collier P, Macfarlane C, Badge RM. A novel L1 retrotransposon marker for HeLa cell line identification. *Biotechniques*. 2009;46(4):277-84.
69. Cantalupo PG, Katz JP, Pipas JM. HeLa nucleic acid contamination in the cancer genome atlas leads to the misidentification of human papillomavirus 18. *J Virol*. 2015;89(8):4051-7.
70. Muniz-Lino MA, Rodriguez-Vazquez M, Chavez-Munguia B, Ortiz-Garcia JZ, Gonzalez-Lopez L, Hernandez-Hernandez FC, et al. Establishment and characterization of a cell population derived from a dentigerous cyst. *J Oral Pathol Med*. 2017;46(8):603-10.

71. Pinheiro JJ, Freitas VM, Moretti AI, Jorge AG, Jaeger RG. Local invasiveness of ameloblastoma. Role played by matrix metalloproteinases and proliferative activity. *Histopathology*. 2004;45(1):65-72.
72. Ghavami S, Chitayat S, Hashemi M, Eshraghi M, Chazin WJ, Halayko AJ, et al. S100A8/A9: a Janus-faced molecule in cancer therapy and tumorigenesis. *Eur J Pharmacol*. 2009;625(1-3):73-83.
73. Srikrishna G. S100A8 and S100A9: new insights into their roles in malignancy. *J Innate Immun*. 2012;4(1):31-40.
74. Li X, Hattori A, Takahashi S, Goto Y, Harada H, Kakeya H. Ubiquitin carboxyl-terminal hydrolase L1 promotes hypoxia-inducible factor 1-dependent tumor cell malignancy in spheroid models. *Cancer Sci*. 2020;111(1):239-52.
75. Alserri A, Holzer H, Tulandi T. Serum albumin levels in women with ovarian hyperstimulation syndrome with or without polycystic ovaries. *J Obstet Gynaecol Can*. 2012;34(9):866-9.
76. Henriques AC, Vasconcelos MG, Galvao HC, de Souza LB, de Almeida Freitas R. Comparative analysis of the immunohistochemical expression of collagen IV, MMP-9, and TIMP-2 in odontogenic cysts and tumors. *Oral Surg Oral Med Oral Pathol Oral Radiol Endod*. 2011;112(4):468-75.
77. Emara M, Cheung PY, Grabowski K, Sawicki G, Wozniak M. Serum levels of matrix metalloproteinase-2 and -9 and conventional tumor markers (CEA and CA 19-9) in patients with colorectal and gastric cancers. *Clin Chem Lab Med*. 2009;47(8):993-1000.
78. Dutra KL, Cordeiro MM, Vieira DS, Rivero ER. Immunohistochemical expression of matrix metalloproteinases in ameloblastomas and pericoronal follicles. *J Oral Pathol Med*. 2016;45(8):586-90.
79. Kubota Y, Nitta S, Oka S, Nakagawa S, Ninomiya T, Shirasuna K. Discrimination of ameloblastomas from odontogenic keratocysts by cytokine levels and gelatinase species of the intracystic fluids. *J Oral Pathol Med*. 2001;30(7):421-7.
80. Nunia K, Urs AB, Kumar P. Interplay Between MMP-9 and TIMP-2 Regulates Ameloblastoma Behavior and Tooth Morphogenesis. *Appl Immunohistochem Mol Morphol*. 2016;24(5):364-72.
81. Yoon HJ, Jo BC, Shin WJ, Cho YA, Lee JI, Hong SP, et al. Comparative immunohistochemical study of ameloblastoma and ameloblastic carcinoma. *Oral Surg Oral Med Oral Pathol Oral Radiol Endod*. 2011;112(6):767-76.
82. Teronen O, Salo T, Laitinen J, Tornwall J, Ylipaavalniemi P, Kontinen YT, et al. Characterization of interstitial collagenases in jaw cyst wall. *Eur J Oral Sci*. 1995;103(3):141-7.
83. Kuzniarz K, Luchowska-Kocot D, Tomaszewski T, Kurzepa J. Role of matrix metalloproteinases and their tissue inhibitors in the pathological mechanisms underlying maxillofacial cystic lesions. *Biomed Rep*. 2021;15(2):65.
84. Kubota Y, Ninomiya T, Oka S, Takenoshita Y, Shirasuna K. Interleukin-1alpha-dependent regulation of matrix metalloproteinase-9(MMP-9) secretion and activation in the epithelial cells of odontogenic jaw cysts. *J Dent Res*. 2000;79(6):1423-30.
85. Duellman T, Chen X, Wakamiya R, Yang J. Nucleic acid-induced potentiation of matrix metalloproteinase-9 enzymatic activity. *Biochem J*. 2018;475(9):1597-610.

86. Fulzele A, Malgundkar SA, Govekar RB, Patil A, Kane SV, Chaturvedi P, et al. Proteomic profile of keratins in cancer of the gingivo buccal complex: consolidating insights for clinical applications. *J Proteomics*. 2013;91:242-58.
87. Ivanisevic Malcic A, Breen L, Josic D, Jukic Krmek S, Dzombeta T, Matijevic J, et al. Proteomics profiling of keratocystic odontogenic tumours reveals AIDA as novel biomarker candidate. *J Oral Pathol Med*. 2015;44(5):367-77.
88. Vanderperre B, Lucier JF, Bissonnette C, Motard J, Tremblay G, Vanderperre S, et al. Direct detection of alternative open reading frames translation products in human significantly expands the proteome. *PLoS One*. 2013;8(8):e70698.
89. Lee P, Wu X. Review: modifications of human serum albumin and their binding effect. *Curr Pharm Des*. 2015;21(14):1862-5.
90. Shen YH, Xu CP, Shi ZM, Zhang YJ, Qiao YG, Zhao HP. Cytokeratin 15 is an Effective Indicator for Progression and Malignancy of Esophageal Squamous Cell Carcinomas. *Asian Pac J Cancer Prev*. 2016;17(9):4217-22.
91. Li H, Huang X, Chang X, Yao J, He Q, Shen Z, et al. S100-A9 protein in exosomes derived from follicular fluid promotes inflammation via activation of NF-kappaB pathway in polycystic ovary syndrome. *J Cell Mol Med*. 2020;24(1):114-25.
92. Viglio S, Iadarola P, D'Amato M, Stolk J. Methods of Purification and Application Procedures of Alpha1 Antitrypsin: A Long-Lasting History. *Molecules*. 2020;25(17).

ANEXO I



**HOSPITAL JUÁREZ DE MÉXICO**  
COMISIONES DE INVESTIGACIÓN, ÉTICA Y BIOSEGURIDAD



**C.I.E.B / 2011 / 081**

México D. F., a 08 de Marzo del 2011.

**DR. CARLOS LICEAGA ESCALERA**  
Jefe del Servicio de Cirugía Maxilofacial  
Presente

**Asunto: APROBACIÓN DE PROTOCOLO**

**Título del Proyecto: "ANÁLISIS DE LA EXPRESIÓN DIFERENCIAL DE PROTEÍNAS EN TUMORES ODONTOGÉNICOS".**

**No. de Registro: HJM1996/11.03.08**


Le recuerdo que esta aprobación estará vigente hasta UN AÑO y tendrá que reportar cada 3 meses su avance del protocolo.

En caso de requerir una ampliación, se le pide tenga en cuenta que deberá enviar a la Comisión un reporte de progreso al menos 40 días antes de la fecha de caducidad. Lo anterior forma parte de las obligaciones del investigador.

Sin otro asunto, quedo de Usted.

**ATENTAMENTE**

  
**DR. ALEJANDRO TREVIÑO BECERRA**  
Presidente de la Comisión de Investigación

*Alejandro García Muñoz*  
  
Firma y fecha de enterado  
Investigador Responsable



Contents lists available at ScienceDirect

Journal of Oral Biology and Craniofacial Research

journal homepage: [www.elsevier.com/locate/jobcr](http://www.elsevier.com/locate/jobcr)



## Expression level and proteolytic activity of MMP-2 and MMP-9 in dental follicles, dentigerous cysts, odontogenic keratocysts and unicystic ameloblastomas

Josué Zuriel Ortiz-García<sup>a</sup>, Susana Munguía-Robledo<sup>a</sup>, Juan José Estrada-Orozco<sup>b</sup>, Carlos Licéaga-Escalera<sup>c</sup>, Mario A. Rodríguez<sup>a,\*</sup>

<sup>a</sup> Departamento de Infectómica y Patogénesis Molecular, Centro de Investigación y de Estudios Avanzados del Instituto Politécnico Nacional, Mexico City, Mexico

<sup>b</sup> Hospital General de Zona 2-A, Instituto Mexicano del Seguro Social, Mexico City, Mexico

<sup>c</sup> Departamento de Cirugía Maxilofacial, Hospital Juárez de México, Mexico City, Mexico

### ARTICLE INFO

#### Keywords:

Dentigerous cyst  
Odontogenic keratocyst  
Unicystic ameloblastoma  
Metalloproteinases

### ABSTRACT

Matrix metalloproteinases (MMPs) are involved in remodeling the extracellular matrix, but also participate in the development of physiopathologic processes. As they are overexpressed in different types of epithelial cancers, it has been suggested that their level expression could explain the different biological behavior between odontogenic cysts and tumors. Here, we compared the expression level and proteolytic activities of MMP-2 and MMP-9 in dental follicles, dentigerous cysts, odontogenic keratocysts and unicystic ameloblastomas. We found similar expression of MMP-2 in all tissues, but a higher activity in cystic and tumor lesions than follicles. On the other hand, MMP-9 expression and activity was greater in cysts and ameloblastoma than in follicles. However, no differences were found in expression or activity of both MMPs between cystic and tumor injuries, suggesting that they could participate in the growth of these lesions, but they cannot define their different biological behavior.

### 1. Introduction

The odontogenic cysts and tumors are lesions of the jaws and gingiva originated from odontogenic epithelium.<sup>1</sup> Dentigerous cyst (DC) is the developmental cystic lesion most frequent, odontogenic keratocyst (OKC) is also a developmental cyst characterized by an aggressive behavior and high recurrence, and unicystic ameloblastoma (UA) is a benign odontogenic tumor of epithelial lineage. These lesions have similar clinical and radiographic findings, but different histologic features; OKC epithelium shows basal palisading and a thin refractive parakeratinized lining layer, whereas DC and UA are nonkeratinized, but the peripheral basaloid cells of UA showed a palisading arrangement with reverse nuclear polarity. Interestingly, it has been suggested that UA could be originated from the epithelium transformation of odontogenic cysts.<sup>2</sup>

Matrix metalloproteinases (MMPs) are Zn<sup>2+</sup>- or Ca<sup>2+</sup>-dependent proteolytic enzymes involved in remodeling the extracellular matrix (ECM) and basal membrane (BM); however, they also participate in the development of physiopathologic processes.<sup>3</sup> Specifically, MMP-2 and

MMP-9, which main substrate is collagen type IV, are overexpressed in different types of epithelial cancers, consequently they have been suggested as possible tumor biomarkers.<sup>4</sup> MMPs degrade ECM and BM components adjacent to the lesion and cleavage the proteins of the intercellular junctions, leading to the local neoplastic growth and to the epithelial-mesenchymal transition, allowing metastasis.

Immunohistochemistry (IHC) assays in OKC and ameloblastoma showed a discontinuous thin staining of collagen IV in the basement membrane of epithelium, suggesting that MMPs may play an important role in their aggressiveness.<sup>5</sup> In addition, by gel zymography we demonstrated that a cellular culture from a DC actively secreted MMP-2,<sup>6</sup> proposing that it could also has an important role in the development of this injury. Indeed, several studies have been performed, mainly by IHC, to analyze the expression level of MMPs in cysts and ameloblastoma.<sup>5,7–13</sup> Moreover, it has been proposed that the level expression of MMPs could explain the different behavior between odontogenic cysts and tumors, but results are contradictories.

In this work, we compared the expression level of MMP-2 and MMP-9 in DC, OKC and UA by Western blot; in addition, we analyzed their

\* Corresponding author. Departamento de Infectómica y Patogénesis Molecular. Centro de Investigación y de Estudios Avanzados del Instituto Politécnico Nacional. Av. Instituto Politécnico Nacional 2508, Col. San Pedro Zacatenco, Mexico City, 07360, Mexico  
E-mail address: [marodri@cinvestav.mx](mailto:marodri@cinvestav.mx) (M.A. Rodríguez).

<https://doi.org/10.1016/j.jobcr.2022.03.014>

Received 13 September 2021; Received in revised form 23 November 2021; Accepted 29 March 2022

Available online 6 April 2022

2212-4268/© 2022 Craniofacial Research Foundation. Published by Elsevier B.V. All rights reserved.

proteolytic activity by gel zymography.

## 2. Methods

### 2.1. Samples

This study included 24 tissue samples from patients diagnosed with DC (n = 8), OKC (n = 8) and UA (n = 8); as a healthy samples we analyzed DF (n = 7) (Table 1). Specimens were provided by the Department of Maxillofacial Surgery of the Hospital Juárez de Mexico (Mexico City, Mexico). The morphological aspects were analyzed in sectioned samples stained with hematoxylin/eosin and examined under an optical microscope (80i Eclipse, Nikon). All samples were reviewed by two qualified oral and maxillofacial pathologists and catalogued according to the World Health Organization Histological Classification of Tumors criteria.<sup>14</sup>

Tissues were rinsed with 0.9% NaCl (Baxter) and then, one small fragment was placed in 10% formaldehyde for its histopathological analysis, whereas the other portion was frozen in liquid nitrogen for protein extraction and subsequent analysis by Western blot (WB) and gel zymography.

This study followed the Declaration of Helsinki for the medical protocol and ethics and was approved by the Commission of Research Ethics and Biosafety of the Hospital Juárez de Mexico, under the registration number HJM1996/11.03.08.

### 2.2. Protein extraction

Proteins were obtained as described,<sup>15</sup> in the absence (for gel zymography) or in the presence (for WB) of a proteases-inhibitors cocktail (Roche complete, Sigma Aldrich). For WB, proteins were precipitated with TCA-acetone and suspended in rehydration solution (7 M urea, 2 M thiourea, 2% CHAPS, 0.5% IPG buffer and 0.1% bromophenol blue) supplemented with 2 mM DTT. For gel zymography, proteins were suspended in homogenization buffer (50 mM Tris-HCl, 0.5% Triton X-100, pH 7.4). Protein concentration was determined by 2D Quant Kit (Amersham, GE Healthcare).

### 2.3. Western blot

Proteins were submitted to 10% SDS-PAGE, transferred to nitrocellulose membranes (Amersham, GE Healthcare), and blocked with 5% fat-free milk for 1 h at room temperature. Then, membranes were incubated overnight at 4 °C with mouse antibodies against MMP-2 or MMP-9 (Santa Cruz Biotechnology; dilution 1:500) and subsequently 2 h at 37 °C with anti-mouse IgGs conjugated to HRP (GeneTex) (1:5000). Immunodetection was performed by chemiluminescence (ECL, Amersham, GE Healthcare). As an internal control of loading, membranes were exposed to an anti-tubulin antibody (1:20,000). For semi-quantitative comparisons, bands recognized by the antibodies were analyzed by scanning densitometry and data of MMP-2 and MMP-9 were normalized to the tubulin content. The relative expression of the metalloproteinases in DF was arbitrary taken as 1.

### 2.4. Gel zymography

Proteins (30 µg) were mixed with Laemmli buffer 2X without 2-

mercaptoethanol (vol:vol) and separated by 8% SDS-PAGE co-polymerized with 1% gelatin (Sigma-Aldrich). Then, gels were incubated in activation buffer (50 mM Tris-HCl, pH 7.4, 5 mM CaCl<sub>2</sub>, 1 µM ZnCl<sub>2</sub>) during 48 h at 37 °C, stained with Coomassie blue and destained with 30% ethanol and 10% acetic acid. Proteolytic activity was detected as clear bands in a blue background. As controls we added the secretions of MCF-7 cells treated with ethanol (for MMP-2) or with phorbol-12,13-dibutyrate (PDB, for MMP-9). For quantitative analysis, bands with proteolytic activity were evaluated by densitometry.

## 3. Results

### 3.1. Expression of MMP-2 and MMP-9

By WB, the antibody against MMP-2 recognized a doublet of 72 and 63 kDa, the expected molecular weights for the pro-enzyme and mature enzyme, respectively, whereas the antibody against tubulin, used as an internal control of loading, showed the recognition of a single 50-kDa band (Fig. 1A). The average data of the densitometry for each tissue type, normalized regard to the tubulin content, showed that there are not significant differences in the MMP-2 expression among them (Fig. 1B).

The antibody against MMP-9 detected the predicted 92-kDa band, but recognition in DF was weaker than in cysts and tumor samples (Fig. 1C). Densitometric analysis, normalized respect to the tubulin content, showed that DC, OKC and UA expressed almost twice this metalloproteinase with respect to DF (Fig. 1D). However there were not significant differences in MMP-9 expression between the cystic and tumor lesions (Fig. 1D).

### 3.2. MMP-2 and MMP-9 proteolytic activity

The proteolytic activity of MMPs was analyzed by gel zymography. All tissues exhibited three main bands of 92, 72 and 63 kDa with proteinase activity; however, the activity of the 63-kDa band in DF was very low (Fig. 2A). The 72- and 63-kDa bands correspond to the pro-enzyme and mature MMP-2, respectively; in fact, the 63-kDa band co-migrated with the degradation band displayed by the secretions of MFC-7 cells incubated with ethanol (Fig. 2). Similarly, the band of 92 kDa co-migrated with that of MCF-7 secretions stimulated with PDB, indicating that it corresponds to MMP-9 (Fig. 2). Interestingly, we observed a major proteolytic degradation in cystic and tumor samples than in DF (Fig. 2A). Densitometry analysis of the degradation bands confirmed the higher activity of MMP-2 (Fig. 2B), pro-MMP-2 (Fig. 2C) and MMP-9 (Fig. 2D) in DC, OKC and UA than in DF. Nevertheless, no significant differences were found between cystic and tumor tissues. Thus, our results support the idea that MMP-2 and MMP-9 participate in the development of DC, OKC and UA.

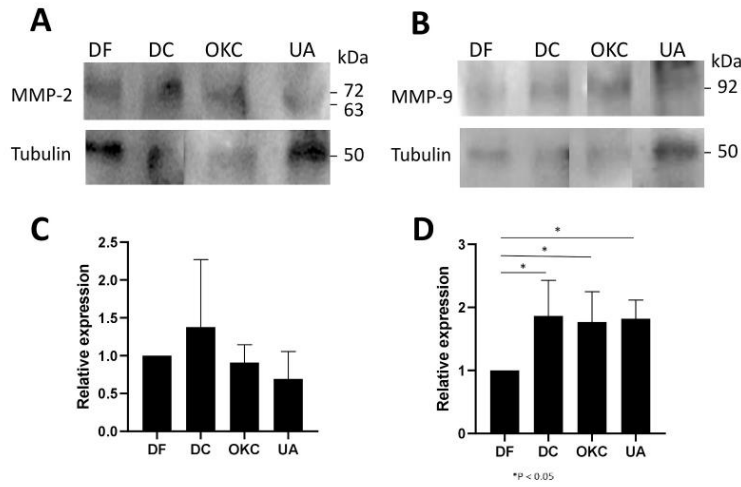
## 4. Discussion

The clinical and radiologic features of UA are similar to those of odontogenic cysts; in fact, based on these characteristics UAs can be misdiagnosed as odontogenic cysts.<sup>16,17</sup> Moreover, it has been suggested that 15%–50% of this benign tumor develops from walls of odontogenic cysts.<sup>18,19</sup> Therefore, a comparative molecular analysis between cystic and tumor injuries could be useful for identifying potential biomarkers and therapeutic targets.

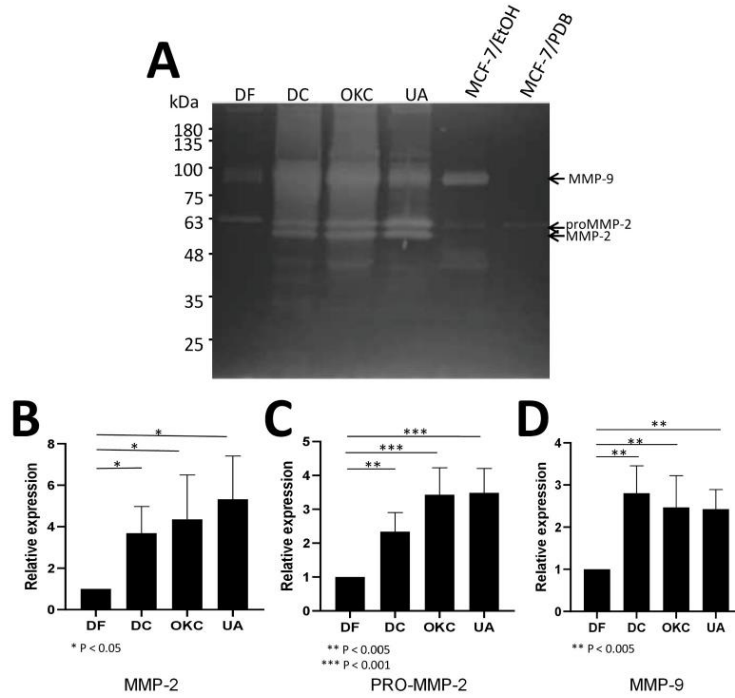
So far, the molecular mechanisms involved in the development of odontogenic cysts and tumors are poor known, but it has been suggested that due to the capacity of MMPs to degrade ECM and BM they may play an important role assisting the growth of these lesions. In fact, the MMP-2 inhibition by RNA interference in primary cultures of ameloblastoma cells cause the suppression of their local invasiveness.<sup>20</sup> In addition, there are several studies showing that MMP-2 and MMP-9 are expressed in odontogenic cysts and ameloblastoma.<sup>5,7–13</sup> Even, it has been

**Table 1**  
Tissues analyzed in this study.

	Female	Male	Mandible	Maxilla
Dental follicle (n = 7)	3	4	3	4
Dentigerous cyst (n = 8)	3	5	6	2
Odontogenic keratocyst (n = 8)	4	4	5	3
Unicyst ameloblastoma (n = 8)	3	5	5	3



**Fig. 1.** Level expression of MMP-2 and MMP-9. Total extracts of DF, DC, OKC and UA were submitted to Western blot assays. **(A)** Assay using antibodies against MMP-2. **(B)** Assays using antibodies against MMP-9. As an internal control of loading, same membranes were probed against an anti-tubulin antibody. **(C, D)** Bands recognized by the antibodies were analyzed by densitometry and data of MMPs were normalized according to the tubulin content. **(C)** Relative expression of MMP-2. **(D)** Relative expression of MMP-9. Data are expressed as the average for each tissue type. Bars indicate the standard error. For comparisons, the relative expression in DF was arbitrary taken as 1.



**Fig. 2.** Proteolytic activity of MMP-2 and MMP-9. **(A)** Total extracts of DF, DC, OKC and UA were submitted to gel zymography. **(B–D)** Degradation bands of 63-, 72- and 92-kDa, corresponding to MMP-2 **(B)**, pro-MMP-2 **(C)** and MMP-9 **(D)** were analyzed by densitometry. Data are expressed as the average for each tissue type. Bars indicate the standard error. For comparisons, the record for DF was arbitrary taken as 1.

suggested that the expression level of metalloproteinases is an important element to establish differences between the biological behavior of odontogenic cysts and tumors, although results about this topic are contradictory; some studies found higher IHC staining of MMP-2 and MMP-9 in ameloblastoma than in cystic lesions.<sup>10,11</sup> It was also reported a higher mRNA expression of MMP-9, but not of MMP-2, in ameloblastoma compared with healthy gingiva.<sup>12</sup> In contrast, other study described a higher metalloproteinases activity in OKC than in ameloblastoma.<sup>13</sup>

WB assays, despite that cannot detect the exact location of a target protein within a tissue sample, are more quantitative and more sensitive than IHC. In addition, the WB signal is proportional to the protein amount present in the sample, as well as the stripping and re-probing of membranes<sup>21</sup> provides an efficient method for determining the relative expression of the target protein using a housekeeping protein as an internal control of loading. However, both IHC and WB do not establish whether MMPs are latent or active. The proteolytic activities of MMP-2 and MMP-9 have been evaluated by gel zymography in odontogenic cysts of developmental and inflammatory origin<sup>22</sup> or in ameloblastoma.<sup>23</sup> However, comparisons among developmental cysts and UA on MMPs expression by WB and of their activities have not been evaluated until now.

Here, we analyzed the level expression and proteolytic activities of MMP-2 and MMP-9 in DF, DC, OKT and UA. Our results of WB showed a similar expression of MMP-2 in all tissues, but a two-fold increase in its activity in cystic and tumor samples compared with DF, suggesting that in DC, OKT and UA there are changes in the molecular mechanisms involved in the MMP-2 activity, for instance, there could be a decrease of the expression of tissue inhibitors of metalloproteinases (TIMPs), such as occurs in the pathophysiology and progression of several diseases.<sup>24</sup> In this regard, it was reported that the overexpression of TIMP-2 inhibited the ameloblastoma growth in a mouse xenograft model.<sup>25</sup> On the other hand, we found a higher expression and activity of MMP-9 in DC, OKC and UA than in DF, suggesting that in this case its greater proteolytic activity may be due to its higher expression. However, no differences were detected in the expression level and enzymatic activity of MMP-2 or MMP-9 between cysts and UA.

In conclusion, we observed that proteolytic activities of MMP-2 and MMP-9 are increased in DC, OKC and UA in comparison with DF, but no differences were detected among cystic and tumor tissues. Although this study was conducted on a small sample size, results suggest that MMP-2 and MMP-9 could play a role in the growth of those lesions, but more studies with a larger sample size should be conducted to confirm our findings. In addition, our data suggested that these metalloproteinases cannot be considered as biomarkers of UA, because their expression and activities do not discriminate between cystic and tumor injuries.

#### Declaration of competing interest

The authors declare that they have no conflict of interest.

#### Acknowledgments

We thank to Carlos Vázquez-Galzada for his invaluable technical assistance. We also thank to Dr. Eduardo Pérez-Salazar (GINVESTAV-IPN) for providing the secretions of MFC-7 cells stimulated with ethanol or PBD. Josué Zuriel Ortiz-García was a recipient of a fellowship from Consejo Nacional de Ciencia y Tecnología (CONACYT, Mexico) (Grant 592763).

#### References

- Bilodeau EA, Collins BM. Odontogenic cysts and neoplasms. *Surg Pathol Clin*. 2017;10(1):177–222. <https://doi.org/10.1016/j.path.2016.10.006>.
- Philipsen H, Reichart P. Unicystic ameloblastoma. A review of 193 cases from the literature. *Oral Oncol*. 1998;34(5):317–325. [https://doi.org/10.1016/S1368-8375\(98\)0012-8](https://doi.org/10.1016/S1368-8375(98)0012-8).
- Jabłońska-Trypuc A, Matejczyk M, Rosochacki S. Matrix metalloproteinases (MMPs), the main extracellular matrix (ECM) enzymes in collagen degradation, as a target for anticancer drugs. *J Enzym Inhib Med Chem*. 2016;31(sup1):177–183. <https://doi.org/10.3109/14756366.2016.1161620>.
- Jiang H, Li H. Prognostic values of tumoral MMP2 and MMP9 overexpression in breast cancer: a systematic review and meta-analysis. *BMC Cancer*. 2021;21(1):149. <https://doi.org/10.1186/s12885-021-07860-2>.
- Henriques ÁCG, Vasconcelos MG, Galvão HC, de Souza LB, de Almeida Freitas R. Comparative analysis of the immunohistochemical expression of collagen IV, MMP-9, and TIMP-2 in odontogenic cysts and tumors. *Oral Surg Oral Med Oral Pathol Oral Radiol Endod*. 2011;112(4):468–475. <https://doi.org/10.1016/j.tripleo.2011.05.033>.
- Muniz-Lino MA, Rodríguez-Vázquez M, Chávez-Munigua B, et al. Establishment and characterization of a cell population derived from a dentigerous cyst. *J Oral Pathol Med*. 2017;46(8):603–610. <https://doi.org/10.1111/jop.12528>.
- Florescu A, Mărgărețescu C, Simionescu CE, Stepan A. Immunohistochemical expression of MMP-9, TIMP-2, E-cadherin and vimentin in ameloblastomas and their implication in the local aggressive behavior of these tumors. *Rom J Morphol Embryol*. 2012;53(4):975–984. <http://www.ncbi.nlm.nih.gov/pubmed/23303021>.
- Nunia K, Urs AB, Kumar P. Interplay between MMP-9 and TIMP-2 regulates ameloblastoma behavior and tooth morphogenesis. *Appl Immunohistochem Mol Morphol*. 2016;24(5):364–372. <https://doi.org/10.1097/PAI.0000000000000196>.
- Yoon H-J, Jo B-C, Shin W-J, et al. Comparative immunohistochemical study of ameloblastoma and ameloblastic carcinoma. *Oral Surg Oral Med Oral Pathol Oral Radiol Endod*. 2011;112(6):767–776. <https://doi.org/10.1016/j.tripleo.2011.06.036>.
- Zhou Y-M, Zhong Q-B, Ye K-N, Wang H-Y, Ren Z-H. Expression of matrix metalloproteinases in ameloblastomas and ameloblastic carcinoma: systematic review and meta-analysis. *Explor Res Hypothesis Med*. 2019;4(2):19–28. <https://doi.org/10.4218/ERHM.2019.00001>.
- Dutra KL, Cordeiro MMR, Vieira DSC, Rivero ERC. Immunohistochemical expression of matrix metalloproteinases in ameloblastomas and pericoronal follicles. *J Oral Pathol Med*. 2016;45(8):586–590. <https://doi.org/10.1111/jop.12411>.
- Farias LC, Gomes CC, Rodrigues MC, et al. Epigenetic regulation of matrix metalloproteinase expression in ameloblastoma. *BMC Clin Pathol*. 2012;12(1):11. <https://doi.org/10.1186/1472-6890-12-11>.
- Kubota Y, Nitta S, Oka S, Nakagawa S, Ninomiya T, Shirasuna K. Discrimination of ameloblastomas from odontogenic keratocysts by cytokine levels and gelatinase species of the intracystic fluids. *J Oral Pathol Med*. 2001;30(7):421–427. <https://doi.org/10.1034/j.1600-0714.2001.300707.x>.
- Wright JM, Vered M. Update from the 4th edition of the World Health organization classification of head and neck tumours: odontogenic and maxillofacial bone tumors. *Head Neck Pathol*. 2017;11(1):68–77. <https://doi.org/10.1007/s12105-017-0794-1>.
- García-Muñoz A, Rodríguez MA, Bologna-Molina R, et al. The orosomucoid 1 protein (α1 acid glycoprotein) is overexpressed in odontogenic myxoma. *Proteome Sci*. 2012;10(1):49. <https://doi.org/10.1186/1477-5956-10-49>.
- Agani Z, Hamiti-Krasniqi V, Recica J, Loxha MP, Kurshumliu F, Rexhepi A. Maxillary unicystic ameloblastoma: a case report. *BMC Res Notes*. 2016;9(1):469. <https://doi.org/10.1186/s13104-016-2260-7>.
- Panneerselvam K, Kavitha B, Panneerselvam E, Parameswaran A. Mural unicystic ameloblastoma mimicking odontogenic cyst. *J Fam Med Prim Care*. 2020;9(5):2524. [https://doi.org/10.4103/jfmpc.jfmpc\\_178\\_20](https://doi.org/10.4103/jfmpc.jfmpc_178_20).
- Kondamari S, Taneeru S, Guttilkonda V, Masabattula G. Ameloblastoma arising in the wall of dentigerous cyst: report of a rare entity. *J Oral Maxillofac Pathol*. 2018;22(4):7. <https://doi.org/10.4103/jomfp.JOMFP.197.15>.
- Rao NM. Ameloblastoma arising from A dentigerous cyst- A case report. *J Clin DIAGNOSTIC Res. Published online*. 2014. <https://doi.org/10.7860/JCDR/2014/5944.4387>.
- Wang A, Zhang B, Huang H, et al. Suppression of local invasion of ameloblastoma by inhibition of matrix metalloproteinase-2 in vitro. *BMC Cancer*. 2008;8(1):182. <https://doi.org/10.1186/1471-2407-8-182>.
- Sennequin AD, Charpentier S, Normand T, Sarré C, Legrand A, Mollet LM. Multiple re-probing of Western blots after inactivation of peroxidase activity by its substrate, hydrogen peroxide. *Anal Biochem*. 2009;393(1):129–131. <https://doi.org/10.1016/j.ab.2009.06.004>.
- Kuźniarz K, Luchowska-Kocot D, Tomaszewski T, Kurzepa J. Role of matrix metalloproteinases and their tissue inhibitors in the pathological mechanisms underlying maxillofacial cystic lesions. *Biomed Reports*. 2021;15(2):65. <https://doi.org/10.3892/br.2021.1441>.
- Pinheiro JUV, Freitas VM, Moretti AIS, Jorge AG, Jaeger RG. Local invasiveness of ameloblastoma. Role played by matrix metalloproteinases and proliferative activity. *Histopathology*. 2004;45(1):65–72. <https://doi.org/10.1111/j.1365-2559.2004.01902.x>.
- Cabral-Pacheco GA, Garza-Veloz I, Cautriza-De la Garza C, et al. The roles of matrix metalloproteinases and their inhibitors in human diseases. *Int JOURNAL Mol Sci*. 2020;21(24):9739. <https://doi.org/10.3390/ijms21249739>.
- Zhang L, Zeng D, Huang H, et al. Tissue inhibitor of metalloproteinase-2 inhibits ameloblastoma growth in a new mouse xenograft disease model. *J Oral Pathol Med*. 2010;39(1):94–102. <https://doi.org/10.1111/j.1600-0714.2009.00812.x>.