



**CENTRO DE INVESTIGACIÓN Y DE ESTUDIOS  
AVANZADOS DEL INSTITUTO POLITÉCNICO NACIONAL**

UNIDAD ZACATENCO

DEPARTAMENTO DE FARMACOLOGÍA

**Impacto del estrés oxidativo y de la agregación proteica en la  
distrofia microglial y la atrofia astrogial durante el  
envejecimiento de especies cercanas filogenéticamente al  
humano**

T E S I S

Que presenta

**M. en C. JUAN DE DIOS RODRÍGUEZ CALLEJAS**

Para obtener el grado de

**DOCTOR EN CIENCIAS**

**EN LA ESPECIALIDAD DE FARMACOLOGÍA**

Directora de la tesis: Dra. Claudia Pérez Cruz

Ciudad de México

Octubre, 2020

## Agradecimientos

Al Consejo Nacional de Ciencia y Tecnología (CONACyT) por su apoyo financiero en la realización de este proyecto con la beca número 308515.

A la Dra. Claudia Pérez Cruz por haberme dado la oportunidad de realizar esta investigación en el laboratorio 32 del departamento de Farmacología y por su apoyo, consejos y tiempo invertidos en este trabajo.

Al Dr. Eberhard Fuchs del Centro Alemán de Primates (DPZ) de Göttingen, por la amable donación de los cerebros de marmoseta común (*Callithrix jacchus*) y musaraña arborícola (*Tupaia belangeri*) utilizados en este estudio.

A mis sinodales el Dr. Pablo Muriel de la Torre, Dr. José Antonio Terrón Sierra, Dr. Siddhartha Mondragón Rodríguez y la Dra. Mónica Adriana Torres Ramos por su gran apoyo intelectual (en las discusiones del protocolo, avances y la tesis).

Al Biol. Eduardo Osornio García, la Dra. Jacqueline Acosta, al Dr. Abraham Rosas Arellano, al Dr. Vicente Sánchez Valle, al Biol. Mario Gil Moreno, al Dr. Benjamín Salinas Hernández y a todos mis compañeros del laboratorio por todo su apoyo estos seis años en la realización del trabajo experimental, sin olvidar todos los momentos divertidos que pasamos durante este tiempo, hicieron que las horas de trabajo pasaran rapidísimo y que el realizar mi proyecto de investigación, más que una obligación fuera una diversión, algo que muy pocos pueden darse el lujo de decir.

Por último, a las dos personas que son mis motores y mis guías en todo lo que he realizado en mi vida, mis padres. Una persona puede dedicarte una infinidad de cosas, pero cuando alguien dedica su vida entera a ti, no hay palabras ni acciones que puedan pagarle, por eso sé que nunca saldré mi deuda con ustedes, pero espero que al menos la culminación de este proyecto pueda ser un motivo de alegría que compense los millones que ustedes me han dado y seguiré esforzándome para darles muchas más.

# Índice

Resumen.....	1
Abstract.....	2
1. Introducción.....	3
1.1 Envejecimiento.....	3
1.1.1 Alteraciones cerebrales en el envejecimiento.....	4
1.1.2 Papel de la neuroinflamación y la glía en el envejecimiento.....	5
1.2 Microglía.....	6
1.2.1 Características y funciones.....	6
1.2.2 Microglía distrófica como marcador de envejecimiento y de neurodegeneración.....	8
1.3 Astrocitos.....	10
1.3.1 Características y funciones.....	10
1.3.2 Sobreactivación y atrofia astrogliar en el envejecimiento y en las enfermedades neurodegenerativas.....	11
1.4 Teorías y fundamentos del estrés oxidativo durante el envejecimiento.....	14
1.4.1 Papel del hierro, de la ferritina y del estrés oxidativo durante el envejecimiento.....	19
1.5 Modelos de envejecimiento.....	20
1.5.1 Marmoseta común.....	23
1.5.2 Musaraña arborícola.....	24
2. Justificación.....	25
3. Hipótesis.....	26
4. Objetivos.....	27
4.1 Objetivo General.....	27
4.2 Objetivos particulares.....	27
5. Métodos.....	28
5.1 Sujetos experimentales.....	28
5.2 Preparación del tejido.....	28
5.3 Inmunohistoquímica.....	29
5.4 Inmunohistoquímica utilizando anticuerpos biotinilados.....	30
5.5 Dobles marcajes por inmunofluorescencia.....	30

5.6 Dobles y triples marcajes por inmunofluorescencia utilizando el potenciador de señal de anticuerpos (PSA) .....	31
5.7 Detección histoquímica de hierro .....	32
5.8 Toma de imágenes de inmunohistoquímicas e inmunofluorescencias .....	36
5.9 Cuantificación del área ocupada por células inmunoreactivas a pTau231, AT100, Alz-50 y 8OHG, y positivas a hierro en diferentes regiones cerebrales de la marmoseta común .....	36
5.10 Conteo morfológico de células microgliales positivas a Iba1 en marmoseta común.....	37
5.11 Clasificación fenotípica de microglía inmunoreactiva a Iba1 (musaraña) y ferritina (marmoseta y musaraña).....	38
5.12 Clasificación microglía activada inmunoreactiva a ferritina en cerebros de marmoseta común .....	39
5.13 Cuantificación de la densidad óptica de SIRT1 y PGC-1 en microglía .....	39
5.14 Análisis de Sholl en astrocitos de marmoseta común.....	40
5.15 Cuantificación de la intensidad de fluorescencia de GFAP.....	41
5.16 Cuantificación del número y el porcentaje de astrocitos positivos a 8OHG y AT100.....	41
5.17 Cuantificación del número de neuronas parvalbuminérgicas por área .....	43
5.18 Análisis estadísticos .....	43
6. Resultados.....	44
6.1 Alteraciones en el cerebro de la marmoseta común durante el envejecimiento .....	44
6.1.1 Agregación de proteínas en cerebro de la marmoseta común.....	44
6.1.1.1 Acumulación de placas amiloideas en la corteza cerebral.....	44
6.1.1.2 Presencia de hiperfosforilación de tau en el residuo Thr231 .....	45
6.1.1.3 Presencia de hiperfosforilación de tau en los residuos Thr212 y Ser214 .....	45
6.1.1.4 Aumento proporcional a la edad en el número de células positivas a Alz-50 .....	48
6.1.2 Cambios en el fenotipo microglial en el hipocampo de la marmoseta durante el envejecimiento.....	50
6.1.2.1 Microglía positiva a Iba1 (microglía+Iba1).....	50
6.1.2.2 Microglía positiva a ferritina (microglía+ferritina).....	51
6.1.2.3 Diferentes poblaciones de microglía son marcadas con los anticuerpos anti-Iba1 o anti-ferritina .....	52

6.1.3 Acumulación de hierro en cerebros de marmoseta durante el envejecimiento.....	52
6.1.4 Aumento de la oxidación del RNA en células del hipocampo y la corteza durante el envejecimiento de la marmoseta .....	56
6.1.5 Oxidación del RNA en microglía .....	58
6.1.6 Daño oxidativo y distrofia en microglía M2.....	61
6.1.7 Alteración en la expresión proteica de SIRT1 dentro de la microglía de marmosetas viejas y muy viejas .....	61
6.1.8 PGC-1 disminuye de manera proporcional a la edad en microglía de marmosetas .....	63
6.1.9 Atrofia astrogliol en el envejecimiento de la marmoseta .....	72
6.1.9.1 Disminución en la longitud de los procesos astrocíticos en cerebros de marmosetas muy viejas.....	72
6.1.9.2 Disminución en el volumen de los procesos astrocíticos en cerebros de marmosetas muy viejas.....	79
6.1.9.3 Disminución en el número de ramificaciones astrocíticas en cerebros de marmosetas muy viejas .....	79
6.1.9.4 La intensidad de fluorescencia de GFAP incrementa en marmosetas adultas y viejas, mientras que disminuye en marmosetas muy viejas.....	80
6.1.9.5 Aumento de la oxidación del RNA de astrocitos durante el envejecimiento de la marmoseta .....	80
6.2 Alteraciones en el cerebro de la musaraña arborícola durante en envejecimiento .....	83
6.2.1 Incremento en la hiperfosforilación de tau en los residuos Thr212 y Ser214 .....	83
6.2.2 Cambios en los fenotipos microgliales en hipocampo.....	84
6.2.2.1 Microglía positiva a Iba1 (microglía+Iba1).....	84
6.2.2.2 Microglía positiva a ferritina (microglía+ferritina).....	84
6.2.3 Acumulación de Fe en cerebros de musaraña durante el envejecimiento.....	92
6.2.4 Aumento de la oxidación del RNA en células del hipocampo durante el envejecimiento .....	92
6.2.5 Microglía de musarañas viejas y muy viejas presentan inmunoreactividad a 8OHG y AT100 en regiones focalizadas del citoplasma .....	93
6.2.6 Microglía+ferritina presenta fenotipo fagocítico en musarañas muy viejas .....	98
7. Discusión .....	102

7.1 Durante el envejecimiento de las marmosetas y de las musarañas se detecta acumulación de agregados proteicos en cerebro.....	102
7.2 Incremento de las concentraciones de hierro y oxidación del RNA en cerebros de la marmoseta común y la musaraña arborícola durante el envejecimiento.....	106
7.3 Activación y distrofia microglial en el envejecimiento de las especies estudiadas.....	107
7.4 Sobreactivación y atrofia astroglial en la marmoseta común.....	110
7.5 Daño por estrés oxidativo en astrocitos y en microglía.....	114
7.6 Función mitocondrial y activación microglial M2 durante el envejecimiento.....	117
7.7 Comparación y evaluación de las diferentes regiones cerebrales analizadas en la marmoseta y la musaraña.....	120
7.7.1 Regiones cerebrales vulnerables al daño oxidativo y a la agregación proteica.....	120
7.7.2 Activación glial en el giro dentado.....	122
7.7.3 Activación glial en el <i>subiculum</i> y regiones corticales.....	124
7.7.4 Activación glial en CA2-CA1.....	127
7.7.5 El hipocampo presenta mayor activación glial en comparación con regiones corticales.....	129
7.8 Alteraciones cognitivas en el envejecimiento de la marmoseta y la musaraña.....	131
7.9 Comparación y evaluación de los modelos estudiados.....	133
8. Conclusión.....	137
9. Perspectivas.....	141
10. Referencias.....	142
Apéndice 1. Figuras suplementarias.....	181
Anexo 1. Artículos publicados.....	182

## Lista de figuras

Figura 1. Alteraciones morfológicas observadas en la distrofia microglial .....	9
Figura 2. Imágenes representativas de astrocitos GFAP+ del cornu ammonis 1 (CA1) de marmosetas de adolescentes (A), adultas (B), viejas (C) y muy viejas (D) .....	18
Figura 3. Modelos animales analizados en este estudio.....	25
Figura 4. Regiones corticales temporal (TEM), parietal (PAR) y entorrinal (ENT) e hipocampales (giro dentado, CA3, CA2-CA1) analizadas en el presente estudio .....	33
Figura 5. Regiones de la formación hipocampal estudiadas en cortes horizontales de la musaraña arborícola .....	34
Figura 6. Placas amiloideas compactas y difusas en la corteza de la marmoseta ....	44
Figura 7. Aumento de la hiperfosforilación de tau en el residuo Thr231 durante el envejecimiento de la marmoseta.....	46
Figura 8. Aumento de la hiperfosforilación de tau en los residuos Thr212 y Ser214 durante el envejecimiento de la marmoseta .....	47
Figura 9. Incremento en el número de células positivas a Alz-50 durante el envejecimiento de la marmoseta común.....	49
Figura 10. Imágenes representativas de los fenotipos microgliales .....	53
Figura 11. Imágenes representativas de oligodendrocitos y microglía utilizando el anticuerpo anti-ferritina .....	54
Figura 12. Disminución de la microglía+ferritina durante el envejecimiento de la marmoseta común.....	55
Figura 13. Comparación entre microglía +Iba y +ferritina en hipocampo y corteza de la marmoseta común .....	56
Figura 14. Detección de Fe (histoquímica) y ferritina (inmunohistoquímica) en hipocampo y corteza de marmoseta común.....	59
Figura 15. Inmunohistoquímica contra 8OHG en cerebro de marmoseta.....	60
Figura 16. Microglía amebode rodea a células 8OHG+ en marmosetas viejas, mientras que en marmosetas muy viejas presenta daño oxidativo al RNA.....	65
Figura 17. Microglía+ferritina presenta inmunoreactividad a marcadores del estado de activación M2 (IL-10 y Arg1) .....	68
Figura 18. Doble marcaje de SIRT1 (control maestro de la biogénesis mitocondrial) e Iba1, en marmosetas adolescentes (A), adultas (B), viejas (C) y muy viejas (D) .....	70

<b>Figura 19. Doble marcaje de PGC-1 (control maestro de la activación microglial M2) e Iba1, en marmosetas adolescentes (A), adultas (B), viejas (C) y muy viejas (D) .....</b>	<b>72</b>
<b>Figura 20. Disminución de la LPA en el GD de marmosetas muy viejas. Imágenes representativas de astrocitos GFAP+ de marmosetas adolescentes (A), adultas (B), viejas (C) y muy viejas (D) .....</b>	<b>75</b>
<b>Figura 21. Disminución de la LPA en CA3 de marmosetas muy viejas.....</b>	<b>76</b>
<b>Figura 22. Disminución de la LPA en CA2-CA1 de marmosetas muy viejas .....</b>	<b>77</b>
<b>Figura 23. Disminución de la LPA en ENT de marmosetas muy viejas. Imágenes representativas de astrocitos GFAP+ de marmosetas adolescentes (A), adultas (B), viejas (C) y muy viejas (D) .....</b>	<b>78</b>
<b>Figura 24. Disminución del VPA y del NRPA en marmosetas muy viejas .....</b>	<b>82</b>
<b>Figura 25. La IF-GFAP disminuye durante el envejecimiento.....</b>	<b>82</b>
<b>Figura 26. Oxidación del RNA en astrocitos de marmosetas viejas y muy viejas .....</b>	<b>87</b>
<b>Figura 27. Oxidación del RNA de astrocitos GFAP+ durante el envejecimiento de la marmoseta.....</b>	<b>87</b>
<b>Figura 28. Aumento de la fosforilación de tau en los residuos Thr212 y Ser214 durante el envejecimiento de la musaraña.....</b>	<b>88</b>
<b>Figura 29. Imágenes representativas de los fenotipos microgliales utilizando los anticuerpos anti-Iba1 y anti-ferritina.....</b>	<b>89</b>
<b>Figura 30. Microglía+ferritina en el hipocampo de musarañas adultas, viejas y muy viejas .....</b>	<b>90</b>
<b>Figura 31. Microglía+ferritina en el hipocampo de musarañas adultas, viejas y muy viejas .....</b>	<b>91</b>
<b>Figura 32. Detección histoquímica de Fe en el hipocampo de musaraña .....</b>	<b>95</b>
<b>Figura 33. Aumento del daño oxidativo al RNA en el envejecimiento de la musaraña .....</b>	<b>96</b>
<b>Figura 34. Doble marcaje de microglía (Iba1/ferritina, verde) y 8OHG (rojo) en regiones de la formación hipocampal de musarañas viejas y muy viejas .....</b>	<b>98</b>
<b>Figura 35. Microglía de musarañas viejas y muy viejas presentan inmunoreactividad focalizada de tau hiperfosforilada.....</b>	<b>99</b>
<b>Figura 36. Microglía+ferritina presenta fenotipo fagocítico.....</b>	<b>101</b>
<b>Figura 37. Presencia de neuronas, astrocitos y microglía 8OHG+ en marmosetas de distintas edades .....</b>	<b>119</b>



**Figura 38. Estrés oxidativo inducido por Fe provoca la pérdida de ferritina en microglía M2 de marmosetas muy viejas ..... 140**

## **Lista de tablas**

<b>Tabla 1. Anticuerpos primarios y secundarios utilizados en este estudio.....</b>	<b>34</b>
<b>Tabla 2. Comparación de los promedios de microglía activada+ferritina/mm<sup>2</sup> en las regiones analizadas en la marmoseta común.....</b>	<b>127</b>
<b>Tabla 3. Comparación de los promedios de microglía activada+ferritina/mm<sup>2</sup> en las regiones analizadas en la musaraña arborícola. ....</b>	<b>127</b>
<b>Tabla 4. Comparación de los marcadores de envejecimiento analizados en la marmoseta común y la musaraña arborícola.....</b>	<b>136</b>
<b>Tabla 5. Comparación del promedio del porcentaje de área con células positivas a 8OHG en marmosetas y musarañas muy viejas.....</b>	<b>137</b>

## Lista de abreviaturas

4-HNE	4-hidroxinonenal
8OHdG	8-hidroxi-2-deoxiguanosina
8OHG	8-hidroxi-guanosina
Arg-1	Arginasa 1
ATP	Trifosfato de adenosina
BHE	Barrera hematoencefálica
BSA	Albúmina sérica bovina
CA 1/2/3	Cornu ammonis
CDEI II qué 68/32	Cluster of diferenciación 68/32
DAB	Diaminobencidina
DAPI	4',6-diamidino-2-fenilindol
DNA	Ácido desoxirribonucleico
EA	Enfermedad de Alzheimer
EH	Enfermedad de Huntington
ENT	Corteza entorrinal
EP	Enfermedad de Parkinson
ERO	Especies reactivas de oxígeno
ERN	Especies reactivas de nitrógeno
FIZZ1	Resistina
GD	Giro dentado
GFAP	Proteína glial ácida fibrilar
HIP	Hipocampo
Iba1	Molécula ionizada adaptadora de unión a calcio 1
IF-GFAP	Intensidad de la fluorescencia de GFAP
IF-PGC1	Intensidad de fluorescencia de PGC1
IF-SIRT1	Intensidad de la fluorescencia de SIRT1
IFN- $\gamma$	Interferón gama
IGF-1	Factor de crecimiento insulínico
IL	Interleucina
iNOS	Óxido nítrico sintetasa inducible
IRE	Elemento sensible al hierro

IRP	Proteínas reguladoras de hierro
LPA	Longitud de los procesos astrocíticos
LTPA	Longitud total de los procesos astrocíticos
M+H	Microglía positiva a hierro
MDA	Malondialdehído
mtDNA	DNA mitocondrial
nDNA	DNA nuclear
NF-κB	Factor nuclear κB
NP	Neuronas parvalbuminérgicas
NRPA	Número de ramificaciones de los procesos astrocíticos
ONE	4-oxo-trans-2-nonenal
PAR	Corteza parietal
PBS	Solución salina amortiguada por fosfatos
PGC-1	Peroxisome proliferator-activated receptor gamma co-activator 1
PSA	Potenciador de señal de anticuerpos
PSA-NCAM	Molécula de adhesión celular neuronal polisialiladas
ptau	Proteína tau fosforilada
PVP-40	Polivinilpirrolidona 40
RNA	Ácido ribonucleico
rRNA	RNA ribosomal
SD	Síndrome de Down
SIRT1	Sirtuina 1
SNC	Sistema nervioso central
SUB	Subiculum
TEM	Corteza temporal
TFEB	Factor de transcripción EB
TGF-β	Factor transformador del crecimiento beta
TNF-α	Factor de necrosis tumoral alfa
UDP	Difosfato de uridina
VPA	Volumen de los procesos astrocíticos
YM-1/2	Proteína relacionada con la quitinasa 1/2

## Resumen

En este proyecto se estudió el proceso de envejecimiento a nivel cerebral de la marmoseta común (*Callithrix jacchus*) y de la musaraña arborícola (*Tupaia belangeri*). En animales viejos aumentó significativamente el número de microglía activada (células hipertróficas) y astrocitos reactivos (células que presentaron incremento en la longitud, volumen y número de ramificaciones de los procesos), en giro dentado, CA3, CA2-CA1, subiculum y cortezas entorrinal, temporal y parietal. Esta activación glial tiene como objetivo la protección del tejido neuronal. Sin embargo, en marmosetas y musarañas muy viejas el número de microglía distrófica y astrogía atrófica incrementó, las cuales son células gliales que han perdido su capacidad neuroprotectora y que pueden ser identificadas debido a diversas alteraciones morfológicas. Además, en marmosetas viejas y muy viejas se observó un incremento en la hiperfosforilación y agregación de tau, tanto en citoplasma como en el núcleo de neuronas y de células gliales. Más aún, las marmosetas muy viejas presentan placas amiloideas compactas y difusas en las cortezas entorrinal, temporal y parietal. Ambas especies presentan un aumento en los niveles de hierro; aunque en marmosetas muy viejas los niveles de hierro son muy elevados. Al cuantificar el número de microglía que expresan ferritina (proteína fundamental en el almacenamiento de hierro; microglía+ferritina) observamos que en marmosetas muy viejas disminuye la microglía+ferritina, evento relacionado con el aumento en los niveles de hierro en los sujetos muy viejos. Cabe destacar, que esta pérdida de microglía+ferritina no se observó en musarañas muy viejas. Al evaluar el daño oxidativo al RNA mediante el marcador 8-hidroxi guanosina (8OHG), registramos un aumento proporcional a la edad en ambas especies. En marmosetas y musarañas muy viejas, la mayoría de las células microgliales marcadas con 8OHG presentan morfología distrófica y un fenotipo fagocítico M2 (positivas a arginasa-1 e interleucina-10). Además, la expresión de proteínas clave para la fagocitosis microglial como son SIRT1 y PGC1, disminuyó en este tipo celular en marmosetas muy viejas. Nuestros resultados sugieren que algunas de las causas que desencadenan la distrofia microglial y la atrofia astrogial son el almacenamiento a largo plazo de hierro (que en individuos muy viejos promueve el daño oxidativo en estas células), y las alteraciones en el proceso de fagocitosis provocadas por la disfunción lisosomal y mitocondrial. Estos resultados posicionan a la marmoseta y la musaraña como modelos óptimos para el estudio de las alteraciones tempranas y tardías que ocurren durante el proceso de envejecimiento en el cerebro humano.

## Abstract

In this project we analyzed the brain aging process in common marmosets (*Callithrix jacchus*) and tree shrews (*Tupaia belangeri*). In old subjects, significantly increase the number of activated microglia (hypertrophic cells) and reactive astrocytes (increase of length, volume and number of branch points of astrocytic processes), in dentate gyrus, CA3, CA2-CA1, subiculum and entorhinal, temporal and parietal cortices. This glial activation aims to protect neuronal tissue. However, in aged marmosets and tree shrews the number of dystrophic microglia and atrophic astrocytes increase, which are glial cells that lost their neuroprotective capacity and can be detected by diverse morphological alterations. Also, in old and aged marmosets and tree shrews increase the hyperphosphorylation and aggregation of tau protein, in the cytoplasm and nucleus of neurons and glia. Further, aged marmosets showed diffuse and compact amyloid plaques in entorhinal, temporal, and parietal cortices. Both species present an increase with age of the iron levels; however, aged marmosets present very high iron levels. We quantified the number of microglia positive to ferritin (iron-storage protein; ferritin+microglia) and observed that in aged marmoset decreased the ferritin+microglia, this loss of iron-storage microglia could be related to the very high levels of iron in aged marmosets. The loss of ferritin+microglia was not detected in aged tree shrews. To evaluate the oxidative stress, we used the marker of RNA oxidation 8-hydroxyguanosine (8OHG) and observed that in both species increase with age the number of 8OHG positive cells. In aged marmosets and tree shrews, most of the microglia positive to 8OHG showed dystrophic morphology and a phagocytic phenotype M2 (cells positive to arginase-1 and interleukine-10). Further, the expression of two key proteins in microglial phagocytosis as SIRT1 and PGC-1, significantly decreased in this cell type in aged marmosets. Our results suggest that some of the causes that trigger microglial dystrophy and astrocytic atrophy are the long-term iron-storage (that in microglia of aged subjects promotes oxidative stress) and the alterations in the phagocytosis process caused by the mitochondrial and lysosomal dysfunction. These results position these species as optimal models for the study of early and late alterations that occur in the human brain aging.

# **1. Introducción**

## **1.1 Envejecimiento**

Actualmente en nuestra sociedad, el envejecimiento se ha vuelto un tema de alta relevancia social y económica debido a que, tanto la proporción como el número total de personas mayores de 60 años están aumentando aceleradamente. Esto se debe principalmente a la disminución en las tasas de fecundidad y al aumento en la esperanza de vida (Organización Mundial de la Salud, 2015). El aumento de la esperanza de vida por su parte se debe en primer lugar, a un incremento en el índice de supervivencia a edades menores gracias al desarrollo económico en muchos países en los últimos 50 años. En los países de altos ingresos se registran un número muy bajo de muertes en edades tempranas a diferencia de los países de medianos y bajos ingresos. Además, la mayor parte de las muertes en la infancia y en la adolescencia en países de bajos y medianos ingresos son provocadas por enfermedades transmisibles, mientras que en los países de ingresos altos, estas causas de muerte representan un porcentaje casi nulo (Organización Mundial de la Salud, 2015). El otro factor que aumenta la esperanza de vida en la actualidad es el incremento en la supervivencia de los individuos que alcanzan edades avanzadas en todas las regiones del planeta: por ejemplo, mientras que en 1985 una mujer de Japón que alcanzaba los 60 años tenía un pronóstico de vida en promedio de otros 24 años, en las proyecciones para el 2050, las mujeres japonesas al llegar a los 60 años vivirán en promedio 30 años más (Organización Mundial de la Salud, 2015). Hoy en día, Japón es el único país que cuenta con una proporción mayor al 30 % de personas mayores de 60 años, pero para el año 2050 se prevé que países como Canadá, Chile, Corea del Sur y la gran mayoría de los países europeos tengan esta alta proporción de adultos mayores (Organización Mundial de la Salud, 2015). En el caso de México, por primera vez en la historia se ha registrado un mayor número de personas mayores de 60 años que de niños menores de cinco años. Actualmente en el país residen 15.4 millones de personas mayores de 60 años o más, que representan el 12.3 % de la población. Sin embargo, quien hoy cumple 60 años en México puede esperar vivir 22 años más. Lamentablemente, a esta mayor esperanza de vida no se le acompaña una buena calidad de vida, ya que

probablemente pasará los últimos cinco años de su vida con alguna discapacidad (Gutiérrez Robledo et al., 2016). Esto ha alertado a los programas de asistencia social, así como al Sistema Nacional de Salud debido a la creciente incidencia de enfermedades crónico-degenerativas asociadas con la edad, como son las demencias (Gutiérrez Robledo et al., 2016). Por lo tanto, el estudio del envejecimiento es de crucial importancia para poder entender mejor las causas de las enfermedades ligadas a este y para desarrollar terapias que mejoren la calidad de vida de los adultos mayores.

### **1.1.1 Alteraciones cerebrales en el envejecimiento**

El envejecimiento biológico es el resultado de los efectos de la acumulación de gran variedad de daños moleculares y celulares que se producen con el tiempo (Organización Mundial de la Salud, 2015), como el acortamiento de los telómeros, alteraciones epigenéticas, pérdida de proteostasis, disfunción mitocondrial y senescencia celular (López-Otín et al., 2013). Respecto al declive en las capacidades mentales, se ha observado que durante el envejecimiento hay una decaída en habilidades cognitivas relacionadas con la memoria de trabajo, la velocidad de procesamiento de la información y en la codificación de nuevas memorias de hechos o episodios (Craik, 1994). Sin embargo, otras habilidades como la memoria autobiográfica, la memoria a corto plazo, el conocimiento semántico y el procesamiento emocional se mantienen casi intactos (Hedden and Gabrieli, 2004). Así mismo, se han detectado cambios anatómicos en algunas regiones cerebrales que podrían explicar la pérdida de las funciones antes mencionadas, como la disminución en la densidad de materia blanca (Bartzokis et al., 2003; Fjell et al., 2013; Raz et al., 2005), disminución de la secreción de neurotransmisores en zonas específicas (Backman et al., 2000; Rinne et al., 1990), disminución del volumen de materia gris (Raz et al., 2005; Resnick et al., 2003) y la pérdida de la activación y la coordinación en diferentes regiones cerebrales (Daselaar et al., 2003). Además, a nivel celular se observan diferentes alteraciones como son: la hiperfosforilación y agregación de la proteína tau (Hof et al., 1996), sobreactivación y atrofia astrogial (Cotrina and Nedergaard, 2002; Ridet et al., 1997;



Rodríguez-Arellano et al., 2016; Rodríguez et al., 2014), activación microglial y eventualmente distrofia microglial (Frank et al., 2006; Schuitemaker et al., 2012; Streit et al., 2004), disfunción mitocondrial (Bishop et al., 2010; Loerch et al., 2008; Lu et al., 2004; Sedensky and G. Morgan, 2006), disminución de la autofagia basal (Hara et al., 2006; Lipinski et al., 2010; Simonsen et al., 2008), acortamiento de los telómeros en la microglía (Flanary and Streit, 2004), acumulación de agregados proteicos que culminan en la formación de placas amiloides (Hof et al., 1996; Mackenzie, 1994; van Gool et al., 1994), disminución en el número de las interneuronas somatostatinérgicas (Candy et al., 1985; Hayashi et al., 1997) y parvalbuminérgicas, así como un aumento en los niveles de estrés oxidativo (Muller et al., 2007).

### **1.1.2 Papel de la neuroinflamación y la glía en el envejecimiento**

Se ha postulado que la inflamación juega un papel central en el envejecimiento y en la pérdida de funciones asociadas con la edad (Koellhoffer et al., 2017). Durante el envejecimiento cerebral se observa un aumento en el perfil inflamatorio, ya que existe un incremento en la expresión de citocinas proinflamatorias como interleucina (IL) 1 beta (IL-1 $\beta$ ) e IL-6 (Godbout, 2005; Sierra et al., 2007); mientras que la expresión de citocinas antiinflamatorias como la IL-10, IL-4 y el factor transformador del crecimiento beta (TGF- $\beta$ ), disminuye (Maher et al., 2005; Ye and Johnson, 2001; Youm et al., 2013). Este desequilibrio se debe principalmente a alteraciones en las células gliales, entre las que destacan los macrófagos del sistema nervioso central (SNC), conocidos como microglía (Norden and Godbout, 2013). La glía conforma el 50 % del volumen cerebral y a diferencia de las neuronas no generan ni propagan potenciales de acción. Sin embargo, estas células son pieza fundamental para el buen funcionamiento del SNC. Las tres principales células de la glía son los oligodendrocitos, encargados de la formación y el mantenimiento de la vaina mielina; la microglía que son células pequeñas que cumplen con diversas funciones entre las que destacan la reparación celular y fagocitosis; y los astrocitos que son células grandes con varias prolongaciones, y entre sus principales funciones están la regulación de la permeabilidad de la barrera hematoencefálica (BHE), dar soporte

a las neuronas y mantener las condiciones químicas propicias para la generación de impulsos nerviosos (Tortora, 2006). Ante un daño al SNC, tanto los astrocitos como la microglía sufren un proceso de activación cuyo objetivo es contrarrestar el daño causado al cerebro, para en una segunda instancia promover la regeneración neuronal y finalmente regresar a su estado basal (Norden, 2013). En el envejecimiento natural se ha observado un aumento en la activación de las células gliales, pero esta va acompañada por la presencia de procesos distróficos y atróficos, es decir, no funcionales (Streit et al., 2004; Verkhratsky et al., 2015). A continuación, se describen los cambios observados en estas células gliales en el envejecimiento y las alteraciones asociadas a la neurodegeneración.

## **1.2 Microglía**

### **1.2.1 Características y funciones**

Durante el desarrollo embrionario, células hematopoyéticas de origen mieloide (mesodermo) colonizan el tejido cerebral en desarrollo. A la postre, esta población de células se diferenciarán en células microgliales (Harry, 2013). Por tanto, las células microgliales se consideran los macrófagos residentes del cerebro. La microglía son células que presentan diferentes fenotipos ante los diversos eventos que ocurren en el SNC. La microglía inactiva (o "en reposo") cuenta con un soma pequeño, un citoplasma perinuclear y una gran cantidad de procesos cubiertos de finas proyecciones (Ransohoff and Perry, 2009), las cuales se encuentran en todas las regiones del SNC y comprenden aproximadamente el 15 % del total de células del cerebro (Carson et al., 2006b). La función principal de la microglía inactiva es la protección y la reparación del tejido cerebral (Conde and Streit, 2006; Graeber et al., 1988). La microglía inactiva censa constantemente el estado de las neuronas mediante la extensión y retracción de sus procesos finos (Davalos et al., 2005) reaccionando en cuestión de minutos ante cualquier estímulo de daño [ej. trifosfato de adenosina (ATP), trifosfato de uridina (UDP), citosinas, glutamato] (Davalos et al., 2005; De Jong, 2005; Koizumi et al., 2007; Taylor et al., 2002, 2003) comenzando así el proceso de activación. Ante la presencia de algún agente patógeno, daño físico o degeneración, la microglía se activa y sufre diversos

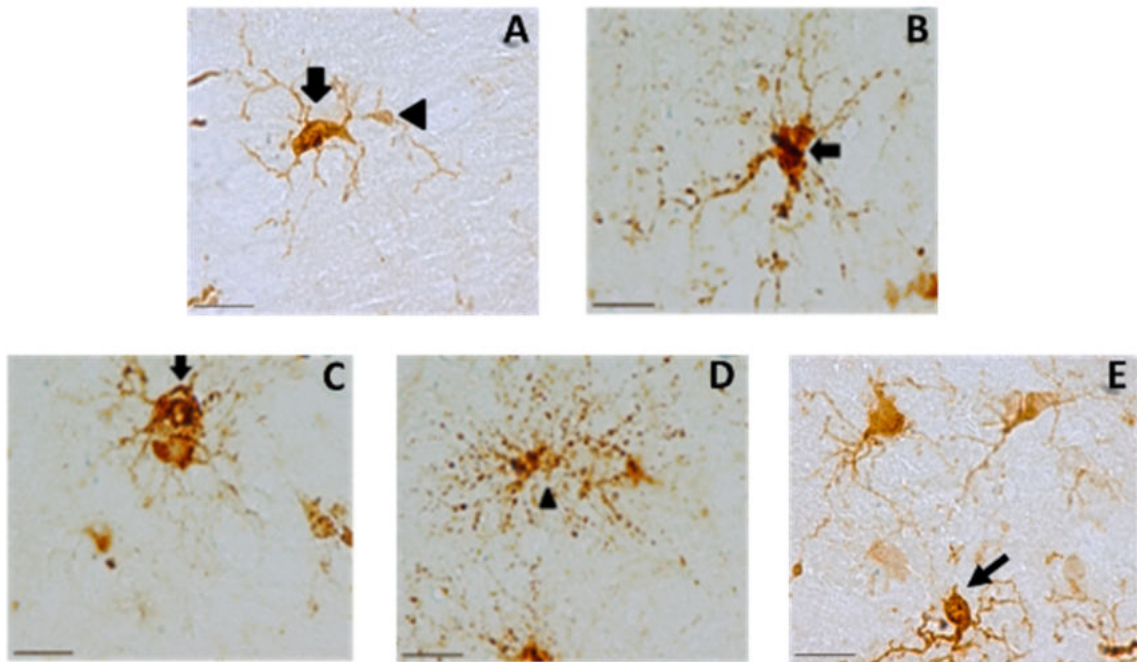
cambios morfológicos y funcionales. La microglía activada se caracteriza por hipertrofia celular y por su capacidad fagocítica (Neumann et al., 2009), además pueden presentar proliferación celular (mitosis) (Graeber et al., 1988), e incremento en la secreción de citocinas y neurotrofinas (Elkabes et al., 1996; Kim and De Vellis, 2005). Al igual que los macrófagos de la periferia, la microglía, en general, tiene dos estados de activación conocidos como M1 y M2 (Cameron and Landreth, 2010; Franco and Fernández-Suárez, 2015; Kabba et al., 2017; Orihuela et al., 2016; Tang and Le, 2016). El estado M1, conocido como *proinflamatorio*, se caracteriza por la secreción de IL-1 $\beta$ , IL-1 $\alpha$ , IL-6, IL-2, factor de necrosis tumoral alfa (TNF- $\alpha$ ), especies reactivas de oxígeno (ERO) y especies reactivas de nitrógeno (ERN), y el aumento en la expresión del Cluster of Diferenciation (CD)-68 (CD68), CD32, óxido nítrico sintetasa inducible (iNOS) e interferón gama (IFN- $\gamma$ ) (Cameron and Landreth, 2010; Orihuela et al., 2016; Tang and Le, 2016). La principal función de la microglía M1 es la secreción de ERO/ERN y factores proinflamatorios con el objetivo de poder combatir a los agentes patógenos que pudieran penetrar en el tejido cerebral (Cameron and Landreth, 2010; Orihuela et al., 2016; Tang and Le, 2016). El estado M2, conocido como *fagocítico*, se caracteriza por la secreción de IL-10, IL-4, IL-13, TGF- $\beta$ , molécula alfa parecida a la resistina (FIZZ1), proteína relacionada con la quitinasa (YM-1/2), arginasa 1 (Arg-1) y el factor de crecimiento insulínico (IGF-1) (Cameron and Landreth, 2010; Franco and Fernández-Suárez, 2015; Kabba et al., 2017; Orihuela et al., 2016; Tang and Le, 2016). La función principal de la microglía M2 es la fagocitosis de agentes patógenos y de restos celulares, pero también promueve la regeneración celular y la resolución del proceso inflamatorio (Cameron and Landreth, 2010; Franco and Fernández-Suárez, 2015; Kabba et al., 2017; Orihuela et al., 2016; Tang and Le, 2016). De esta manera, en un primer evento neuroinflamatorio se favorece el estado M1 y para la resolución o reparación del daño se favorece el estado M2 (Cameron and Landreth, 2010; Franco and Fernández-Suárez, 2015; Kabba et al., 2017; Orihuela et al., 2016; Tang and Le, 2016).

Cabe resaltar que en los últimos años se han descrito otras funciones microgliales asociadas a la función cognitiva ya que participan en la poda sináptica (Paolicelli et

al., 2011; Stevens et al., 2007), la actividad neuronal (Pاناتier and Robitaille, 2012), la sobrevivencia de neuronas corticales (Ueno et al., 2013), la reorganización de circuitos neuronales (Tremblay et al., 2011), la formación de proyecciones axonales (Pont-Lezica et al., 2014) y de sinapsis durante el aprendizaje en el SNC adulto (Parkhurst et al., 2013). Sin embargo, para este estudio nos enfocaremos en la descripción del perfil de activación asociado al envejecimiento, conocido como distrofia microglial (Streit et al., 2004, 2009).

### **1.2.2 Microglía distrófica como marcador de envejecimiento y de neurodegeneración**

En etapas tardías del envejecimiento, gran parte de las células microgliales entran en un proceso de distrofia que conlleva a su pérdida funcional (Streit, 2002, 2005; Streit et al., 2004, 2009). Los cambios morfológicos detectados en la microglía distrófica abarcan la pérdida de las ramificaciones finas de los procesos citoplasmáticos (desramificación), disminución del número de procesos, acortamiento y torcimiento de los procesos, formación de esferoides y fragmentación total o parcial del citoplasma (citorrexis) (Streit et al., 2004, 2009) (fig. 1). Es importante remarcar que la distrofia microglial se observó por primera vez en el envejecimiento, pero es más abundante en el cerebro de pacientes con enfermedades neurodegenerativas como en la enfermedad de Alzheimer (EA), enfermedad de Huntington (EH), enfermedad de Creutzfeld-Jakob, demencia con cuerpos de Lewy y en el Síndrome de Down (SD) (Simmons et al., 2007; Streit et al., 2009; Streit and Xue, 2016; von Eitzen et al., 1998; Wierzba-Bobrowicz et al., 2004; Xue and Streit, 2011). En estas patologías, no solo existe un mayor número de microglía distrófica con respecto al envejecimiento normal, sino que además el grado de distrofia es mayor, ya que predomina el perfil microglial con citorrexis (Streit et al., 2009; Streit and Xue, 2016; Xue and Streit, 2011). Como se mencionó anteriormente, la microglía son las células encargadas de la protección y reparación del SNC, por lo que el aumento en su distrofia deja en completa vulnerabilidad al tejido neuronal.



**Figura 1. Alteraciones morfológicas observadas en la distrofia microglial.** A. Microglía inactiva (cabeza de flecha) y activada (hipertrófica, flecha). B-E. Células microgliales con alteraciones morfológicas características de la distrofia. B. Pérdida de protrusiones finas en los procesos (flecha). C. Formación de racimos (flecha). D. Fragmentación del citoplasma y los procesos (cabeza de flecha). E. Acortamiento y torcimiento de los procesos (flecha). Barras de escala 20  $\mu$ m. Adaptado de (Rodríguez-Callejas et al., 2019; Rodríguez-Callejas et al., 2020).

Hoy en día se desconocen las causas exactas que desencadenan la distrofia microglial. Sin embargo, las alteraciones presentes durante el envejecimiento se han relacionado con este fenómeno. Entre las alteraciones dependientes de la edad, se ha resaltado el aumento del estrés oxidativo causado por la acumulación de hierro (Fe) (Lopes et al., 2008), alteraciones metabólicas, sobreactivación microglial (DiSabato et al., 2016), disfunción mitocondrial y alteraciones lisosomales (Nakanishi and Wu, 2009).

Es importante mencionar que en modelos murinos (ratas o ratones) no se ha podido demostrar la presencia de microglía distrófica. Se ha propuesto que esto se debe a la corta esperanza de vida de los roedores en comparación con los humanos y primates no humanos, lo que no permite observar el proceso de disfunción de estas células. Por estas razones el estudio de la distrofia microglial se ha limitado al uso de tejido humano. Sin embargo, la accesibilidad de estas muestras biológicas es muy limitada. Para poder entender las causas y consecuencias de la distrofia

microglial es necesario contar con un modelo animal adecuado que presente características similares con el humano, como la longevidad y homología genética. Hasta la fecha no se ha descrito la presencia de microglía distrófica en algún otro mamífero, por lo que esta tesis pretende determinar en dos modelos animales cercanos al humano, la marmoseta común y la musaraña arborícola, si existen alteraciones morfológicas características de la distrofia en células microgliales durante el envejecimiento.

## **1.3 Astrocitos**

### **1.3.1 Características y funciones**

Los astrocitos comprenden aproximadamente el 35 % de la población total del SNC y al igual que la microglía se encuentran presentes en todas las regiones cerebrales (Carson et al., 2006a). Las células astrogliales establecen numerosos contactos con neuronas, astrocitos vecinos, células endoteliales y vasos sanguíneos. Las células astrogliales tienen diversas funciones, entre ellas se encuentran:

- La formación de la BHE mediante sus uniones con los capilares y las arteriolas (Janzer and Raff, 1987), en donde los astrocitos regulan el flujo sanguíneo después de cambios locales en la actividad neuronal (Clark and Mobbs, 1992).
- Regulación de las concentraciones iónicas en el ambiente neuronal especialmente después de una intensa actividad sináptica donde se presentan alteraciones en el balance de iones en el espacio extracelular (Karwoski et al., 1989).
- Secreción de una gran variedad de sustancias moduladoras incluyendo neurotransmisores (ATP, glutamato), citocinas y factores de crecimiento como la neurotrofina 3, el factor de crecimiento nervioso, el factor de crecimiento hepatocítico, el factor de crecimiento fibroblástico 2, en respuesta a lesiones, enfermedades o activación de receptores de citocinas (Araque et al., 1998; Condorelli et al., 1995; Liberto et al., 2004).
- Eliminación del exceso de glutamato extracelular mediante transportadores acoplados a  $\text{Na}^+$  (Anderson and Swanson, 2000). Dentro de los astrocitos, el

glutamato es transformado en glutamina u oxidado mediante el ciclo de los ácidos tricarboxílicos (Yu et al., 1982), ambas rutas forman intermediarios que son utilizados como fuente de energía por las neuronas (Poitry, 2000). Esta modulación astrogliar de las concentraciones de glutamato es vital debido a la excitotoxicidad del glutamato que puede inducir la muerte neuronal (Liberto et al., 2004; Volterra and Steinhäuser, 2004).

- Modulación de la transmisión sináptica mediante la propagación de “ondas” de  $\text{Ca}^{2+}$  intracelular (Nedergaard, 1994; Parpura et al., 1994; Volterra and Steinhäuser, 2004).
- Soporte metabólico para las neuronas mediante el aporte de glucosa y lactato, los cuales son esenciales para la diferenciación y la función neuronal (Sofroniew and Vinters, 2010).
- Protección del tejido en sitios donde se presentan lesiones o en regiones donde el tejido ha sido alterado. Los astrocitos sufren cambios morfológicos entre los que tenemos el aumento de su tamaño (hipertrofia), incremento en la producción de enzimas citosólicas, antioxidantes y proteínas estructurales (como la proteína glial ácida fibrilar, GFAP) las cuales son fundamentales para la formación de los filamentos intermedios, factores de crecimiento y neurotróficos. Esta cascada de eventos se conoce como activación y gracias a esta fomenta la sobrevivencia de neuronas y células gliales adyacentes (Liberto et al., 2004).

### **1.3.2 Sobreactivación y atrofia astrogliar en el envejecimiento y en las enfermedades neurodegenerativas**

Durante el envejecimiento se observan varios cambios morfológicos y funcionales en los astrocitos que indican que este tipo de células sufren un proceso de sobreactivación continua. Entre estos cambios tenemos la hipertrofia, proliferación celular, alteración en la expresión de distintas proteínas como receptores (molécula de adhesión celular neuronal polisialiladas, PSA-NCAM), factores de crecimiento, proteína de unión a  $\text{Ca}^{2+}$  (S100 $\beta$ ) y en proteínas citoplasmáticas como la nestina, vimentina y GFAP (Anderson et al., 2014; Hol and Pekny, 2015; Liddel and Barres, 2017; Palmer and Ousman, 2018; Ridet et al., 1997; Sofroniew and Vinters,

2010). La expresión de la proteína GFAP es importante ya que es el marcador más preciso de la activación astrogliar. En el envejecimiento de varias especies (humano, rata y conejo) se observa un aumento, tanto en la transcripción como en la expresión de esta proteína (Cotrina and Nedergaard, 2002; Woodruff-Pak, 2008). Este aumento en la expresión de GFAP no solo se da a nivel celular, sino que existe un aumento de aproximadamente 20 % en la expresión global de esta proteína en cerebros de individuos viejos en relación con jóvenes (Rozovsky et al., 1998), indicando que en el envejecimiento además de sobreactivación hay un incremento en la cantidad de células astrogliales (proliferación) (Clarke et al., 2018; Cotrina and Nedergaard, 2002; Hol and Pekny, 2015; Kohama et al., 1995; Nichols et al., 1993; Rodríguez et al., 2014; Rozovsky et al., 1998; Woodruff-Pak, 2008; Wu et al., 2005; Yoshida et al., 1996). Se sugiere que la sobreactivación astrogliar observada en el envejecimiento puede deberse al aumento del estrés oxidativo y al ambiente proinflamatorio característico del envejecimiento (Finch, 2003). Esto se sugiere, en primer lugar, porque al reducir el estrés oxidativo mediante restricción calórica se observa una atenuación de la activación astrogliar y de la transcripción de GFAP junto con un aumento en la longevidad de los individuos (Guarente and Kenyon, 2000; Morgan et al., 1997, 1999). Además, la activación del promotor de GFAP está mediada por compuestos producidos en el estrés oxidativo como el peróxido de hidrógeno (Morgan et al., 1997). En segundo lugar, se ha comprobado que citocinas proinflamatorias como la IL-1 $\beta$  son pieza clave para la activación astrogliar (Liberto et al., 2004). Como resultado de la sobreactivación astrogliar durante el envejecimiento varias de sus funciones afectan al SNC, por ejemplo:

- Incrementa la permeabilidad de la BHE en condiciones inflamatorias (Popescu et al., 2009).
- Aumenta la concentración intracelular de Ca<sup>2+</sup> (Mrak et al., 1995) e incrementa la propagación de las ondas de este ion, ambas alteraciones inducidas principalmente por IL-1 $\beta$  (John et al., 1999).
- Incrementa la secreción de citocinas que favorecen el reclutamiento de células inmunológicas periféricas al tejido cerebral como es el caso de la proteína quimiotáctica monocítica 1 (Weiss and Berman, 1998).



- Disminución de sinapsis mediante fagocitosis astrogliar (Chung et al., 2013, 2015).

En edades avanzadas se ha observado la disminución del número y la longitud de los procesos astrocíticos, en un proceso denominado **atrofia astrogliar** (fig. 2). La atrofia astrogliar se presenta en el envejecimiento de primates no humanos (mono de *Rhesus*) y en el humano. En ratones se observa atrofia astrogliar en la corteza entorrinal (ENT), mientras que en las demás regiones cerebrales solo se observan astrocitos hipertróficos (sobreactivación) (Rodríguez-Arellano et al., 2016; Rodríguez et al., 2014). Sin embargo, en ratones transgénicos para el Alzheimer (3xTg-AD), se observan alteraciones morfológicas características de la atrofia astrogliar en varias regiones cerebrales (giro dentado, CA1, ENT y corteza prefrontal) (Verkhatsky et al., 2015). En el mono *Rhesus*, en las regiones del mesencéfalo incrementó el número de astrocitos hipertróficos en individuos adultos con respecto a los jóvenes, mientras que individuos viejos, el tamaño de los astrocitos disminuye en comparación con los astrocitos de monos adultos (atrofia). Sin embargo, en el hipocampo, corteza, putamen y globo pálido, no se observa un aumento de la atrofia astrogliar en individuos viejos con respecto a los otros grupos de edad (Kanaan et al., 2010). Estos datos nos indican que la atrofia astrogliar no ocurre de manera similar entre las diferentes regiones cerebrales.

En enfermedades neurodegenerativas como la EA, la sobreactivación astrogliar es aún más elevada en comparación con el envejecimiento natural y la gran mayoría de estos astrocitos activados se encuentran rodeando a las placas amiloideas (Matias et al., 2019). También existe una sobreexpresión de la proteína S100 $\beta$  y de GFAP incluso desde etapas tempranas de la enfermedad (Peskind et al., 2001), vinculándose con un incremento excesivo de neuritas distróficas (Griffin et al., 1989). Cabe señalar que en la EA existe un aumento en el número de astrocitos atróficos lejos de las placas amiloideas, a diferencia de los astrocitos hipertróficos (activados) que rodean a las placas (Matias et al., 2019). Esto sugiere que los astrocitos atróficos al igual que la microglía distrófica pierden sus capacidades

neuroprotectoras, lo cual expondría al tejido cerebral a los daños que se acumulan con el envejecimiento.

#### **1.4 Teorías y fundamentos del estrés oxidativo durante el envejecimiento**

El estrés oxidativo es un fenómeno causado por el desequilibrio entre la producción celular de ERO y ERN, y los mecanismos de defensa antioxidante. Los principales sitios celulares donde se forman las ERO y ERN son la membrana plasmática, el retículo endoplásmico, las mitocondrias y principalmente los peroxisomas (Fransen et al., 2012). Las ERO y ERN reaccionan con proteínas, ácidos nucleicos y lípidos, alterando tanto su estructura como sus funciones, comprometiendo la homeostasis celular. Varias líneas de investigación han postulado que un incremento en el estrés oxidativo es un factor importante que conlleva a las alteraciones que se observan durante el envejecimiento (Lu and Finkel, 2008; Muller et al., 2007; Sohal, 2002; Sohal and Weindruch, 1996).

A inicios del siglo XX, Max Rubner al relacionar la tasa metabólica (consumo de oxígeno) con la masa corporal de diferentes mamíferos observó una correlación inversa entre la tasa de consumo de oxígeno y la longevidad de las especies (Austad and Fischer, 1991). Dos décadas después, Raymond Pearl propuso la hipótesis de “La tasa de vida”, donde sugirió que la esperanza de vida de una especie es inversamente proporcional al consumo de oxígeno (tasa metabólica) (Pearl, 1928). Aunque hoy en día la hipótesis de “La tasa de vida” ha sido rechazada debido a que existen diversas especies como las aves que siendo longevas presentan tasas metabólicas altas (Austad and Fischer, 1991; Speakman, 2005; Van Voorhies, 2004). Sin embargo, esta hipótesis logró relacionar por primera vez el metabolismo de oxígeno con el proceso de envejecimiento. A mediados del siglo XX, se observó que los radicales libres de oxígeno podían producirse *in situ* por medio de radiación o bajo altas concentraciones de oxígeno (Gerschman et al., 1954). Estos descubrimientos dieron origen a “La teoría de los radicales libres” propuesta por Denham Harman, la cual propone que las alteraciones bioquímicas y fisiológicas observadas en el envejecimiento se deben a la formación de radicales

libres durante el metabolismo celular (Harman, 1956). Un sitio primordial para la generación de ERO y de ERN es la mitocondria, ya que durante la fosforilación oxidativa pueden escaparse electrones de la cadena transportadora (Chance et al., 1979; Van Remmen and Richardson, 2001), los cuales reaccionan con el oxígeno, formando especies reactivas como el ion superóxido ( $O_2^-$ ), el hidroxilo ( $OH^-$ ), óxido nítrico (NO), peroxinitrito ( $ONOO^-$ ), entre otros (Navarro, 2004). Debido a la importancia que tiene la mitocondria en la generación de ERO y ERN, en 1971 Harman ideó “La teoría mitocondrial del envejecimiento”, en la cual propone que durante el envejecimiento las funciones mitocondriales se alteran provocando una disminución en la producción de ATP, aumento en la generación de ERO y ERN (Barja, 2014, 2019; Dai et al., 2014; Grimm and Eckert, 2017; Panel et al., 2018; Son and Lee, 2019; Van Remmen and Richardson, 2001) y alteraciones en la homeostasis del calcio celular (Harman, 1972). Además, se ha demostrado que el estrés oxidativo provoca cortes y mutaciones en el DNA mitocondrial (mtDNA) (Cortopassi and Wong, 1999; Lenaz, 1998), las cuales se acumulan con la edad y causan una la disminución en la actividad de los complejos mitocondriales I, III y IV, generando alteraciones en el metabolismo celular.

De acuerdo con la teoría mitocondrial del envejecimiento, las especies animales con mayor esperanza de vida deberían producir una menor cantidad de ERO y ERN mitocondriales. Diferentes grupos han encontrado una relación inversa entre estos parámetros (mayor esperanza de vida, menor cantidad de ERO/ERN) (Barja and Herrero, 2000; Ku et al., 1993; Lambert et al., 2007). Pero ¿cómo la sobreproducción de ERO y ERN afectan las funciones celulares? Diversos estudios han reportado que los ERO y ERN reaccionan con proteínas, ácidos nucleicos y lípidos, alterando tanto su estructura como sus funciones, comprometiendo así la homeostasis celular. A continuación, se mencionan las principales alteraciones provocadas por el estrés oxidativo en los ácidos nucleicos, lípidos y proteínas.

**Ácidos nucleicos.** Las principales alteraciones que produce el estrés oxidativo en los ácidos nucleicos son la formación de 8-hidroxiguanosina (8OHG) y de 8-hidroxi-2-deoxiguanosina (8OHdG) (Hamilton et al., 2001; Navarro, 2004). Estas

alteraciones se presentan tanto en el DNA nuclear (nDNA) y en mayor medida en el mtDNA (Barja, 2014; Van Remmen and Richardson, 2001) debido a su cercanía con la membrana interna mitocondrial (lugar donde se producen las especies reactivas) y a que el mtDNA no está protegido por histonas como sí lo está el nDNA. El daño al mtDNA es relevante porque todo el genoma del mtDNA codifica genes, a diferencia del nDNA que tiene largas secuencias no codificantes (Van Remmen and Richardson, 2001). Además, el daño al mtDNA se propaga durante la división celular, lo cual amplifica los daños producidos por el estrés oxidativo. En roedores, se observa un aumento en los niveles de 8OHG en nDNA y mtDNA durante el envejecimiento tanto en hígado, riñón, corazón y cerebro (Hamilton et al., 2001), siendo el corazón y el cerebro los órganos donde se registran los mayores niveles de 8OHG. Esto se debe a que estos órganos tienen tasas metabólicas altas y además a que las células que los componen son postmitóticas. Se ha comprobado que tanto los niveles de 8OHG y 8OHdG en el mtDNA, tanto en el cerebro como en el corazón, mantienen una relación inversa con la esperanza de vida de diversas especies (Barja and Herrero, 2000; Herrero and Barja, 1999). Además, las especies con una alta esperanza de vida presentan una mayor capacidad de reparación del DNA (Cortopassi and Wang, 1996).

**Lípidos.** Los lípidos son muy sensibles al daño oxidativo ya que poseen una gran cantidad de dobles enlaces (Hulbert et al., 2007). La peroxidación lipídica ocurre por reacción directa con las ERO o a través de la interacción con aldehídos reactivos. La oxidación lipídica genera la formación de hidroperóxidos y endoperóxidos que a su vez producen intermediarios reactivos entre los que se encuentran dialdehídos como el malondialdehído (MDA), cetoaldehídos como el 4-oxo-trans-2-nonenal (ONE) y aldehídos  $\alpha,\beta$  insaturados como el 4-hidroxinonenal (4-HNE) (Dmitriev and Titov, 2010; Negre-Salvayre et al., 2010). Estos aldehídos reactivos pueden migrar por el citoplasma y atravesar membranas lipofílicas, ya que a diferencia de los radicales libres los aldehídos reactivos carecen de cargas (Negre-Salvayre et al., 2010). Estos aldehídos reactivos son entonces capaces de producir daño subsecuente a proteínas, ácidos nucleicos y lípidos ya que se propagan grandes

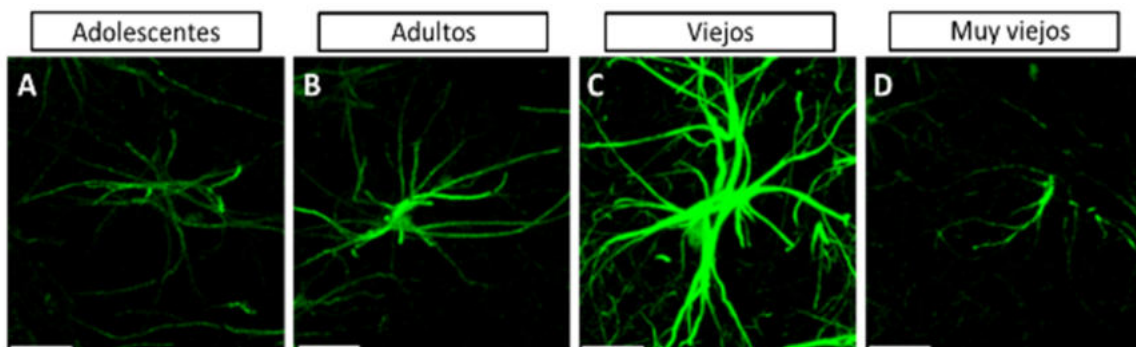
distancias. Se sabe que roedores seniles presentan un aumento en la peroxidación lipídica en hígado y en cerebro (Hayakawa et al., 2008; Sawada and Carlson, 1987). En humanos, en la materia blanca también se registra un aumento en la peroxidación lipídica en el envejecimiento (Chia et al., 1983). De manera interesante, se ha observado un aumento en los niveles de peroxidación lipídica en diversas especies de acuerdo a la estructura sus membranas (Hulbert et al., 2007): especies longevas (como el caballo, la vaca o el cerdo) presentan una resistencia a la peroxidación lipídica debido a la presencia de pocas insaturaciones en los fosfolípidos de las membranas celulares, a diferencia de las especies con baja esperanza de vida cuyos fosfolípidos están altamente insaturados (Pamplona et al., 1996, 2000a, 2000b).

**Proteínas.** El daño por estrés oxidativo produce en las proteínas la ruptura de la cadena polipeptídica, entrecruzamiento proteína-proteína, oxidación de las cadenas laterales y formación de derivados carbonilos.

- La ruptura de la cadena polipeptídica inicia con el ataque de un grupo hidroxilo al hidrogeno- $\alpha$  de la cadena polipeptídica. Tras varias etapas de oxidación, los productos finales de esta ruptura proteica generan derivados amida del extremo N-terminal y N-alkil carbonilos del extremo C-terminal (Stadtman, 2006).
- La oxidación de las cadenas laterales se produce principalmente en los residuos metionina, cisteína, fenilalanina, tirosina (nitrotirosina), histidina, prolina y lisina (Amici et al., 1989; Beckman et al., 1992; Garrison, 1987; Kopoldova et al., 1961; Requena et al., 2001; Vogt, 1995).
- El entrecruzamiento proteína-proteína, se produce de diversas formas siendo las principales la formación de puentes disulfuro tras la oxidación de residuos de cisteína (Garrison, 1987), entrecruzamiento de residuos de tirosina que han sufrido la oxidación de su anillo aromático (Guptasarma et al., 1992) y el entrecruzamiento de un aducto aldehídico con un residuo de prolina de otra proteína (Uchida and Stadtman, 1993).

- Los principales derivados carbonilos que se forman tras la oxidación proteica son los  $\alpha$ -semialdehídos (oxidación de lisina) y semialdehídos glutámicos (oxidación de arginina y prolina) (Amici et al., 1989; Daneshvar et al., 1997).

Todas estas modificaciones proteicas conllevan a una disminución en las funciones proteicas y eventualmente resultar en muerte celular. El aumento de la oxidación proteica con la edad se ha podido confirmar en hepatocitos de rata (Starke-Reed and Oliver, 1989), en plasma de ratón y rata (Jana et al., 2002), en cerebro de jerbos (Sohal et al., 1995) y en cerebro humano (Smith et al., 1991). Más aún, en el cerebro de pacientes con EA, se observa un incremento en la oxidación proteica en comparación con sujetos control (Aksenova et al., 1999; Butterfield and Lauderback, 2002; Smith et al., 1991). Además, se ha reportado la presencia de carbonilos proteicos en tejido de pacientes con EA en las células gliales y neuronas con marañas neurofibrilares, mas no en neuronas sin la patología (Smith et al., 1996).



**Figura 2.** Imágenes representativas de astrocitos GFAP+ del cornu ammonis 1 (CA1) de marmosetas de adolescentes (A), adultas (B), viejas (C) y muy viejas (D). Nótese el aumento en el tamaño del citoplasma y la longitud de los procesos astrocíticos en marmosetas adultas y viejas (hipertrofia). Mientras que en marmosetas muy viejas disminuye considerablemente el tamaño del citoplasma y la longitud de los procesos (atrofia). Barras de escala 10  $\mu$ m.

### **1.4.1 Papel del hierro, de la ferritina y del estrés oxidativo durante el envejecimiento**

Durante el envejecimiento existe una acumulación de Fe en el cerebro tanto de personas sanas como en pacientes con diversas enfermedades neurológicas (Ramos et al., 2014; Smith et al., 1997; Ward et al., 2014), efecto acompañado de neuroinflamación y activación microglial (Smith et al., 1997; Ward et al., 2014).

El Fe tiene dos estados de valencia: el ion férrico ( $\text{Fe}^{3+}$ ) y el ion ferroso ( $\text{Fe}^{2+}$ ), los cuales pueden participar en múltiples reacciones celulares ya sea aceptando o donando un electrón. Debido a su alta reactividad, ante un exceso de Fe las células lo almacenan mediante la proteína ferritina. Ferritina es un heteropolímero formado por dos tipos de subunidades, la ferritina de cadena pesada y la ferritina de cadena ligera. La subunidad pesada en su centro tiene actividad ferroxidasa lo que le permite catalizar la oxidación del ion  $\text{Fe}^{2+}$  al menos reactivo  $\text{Fe}^{3+}$  (Lawson et al., 1989). La subunidad ligera facilita el almacenamiento del Fe dentro de la proteína (Chasteen and Harrison, 1999). La proporción de subunidades ligeras y subunidades pesadas en la ferritina depende del tipo celular, ya que las neuronas contienen ferritina rica en subunidades pesadas, mientras que la microglía contiene ferritina rica en subunidades ligeras y los oligodendrocitos contienen cantidades iguales de ambas subunidades (Cheepsunthorn et al., 1998; Connor et al., 1994; Connor and Menzies, 1995). Esto indica que la microglía posee la capacidad de almacenar Fe y de proteger al tejido cerebral al evitar la formación del radical más dañino, el hidroxilo ( $\text{OH}^{\cdot}$ ). Este radical se produce mediante la reacción de Fenton, en la cual el ion  $\text{Fe}^{2+}$  es oxidado estequiométricamente por  $\text{H}_2\text{O}_2$  formando el ion  $\text{Fe}^{3+}$ .

El peróxido de hidrogeno, que se produce por la oxidación de Fe aumenta la expresión de la ferritina mediante la activación de la vía del factor nuclear  $\kappa\text{B}$  (NF- $\kappa\text{B}$ ) (Pham et al., 2004). Además, el peróxido de hidrógeno es un regulador importante en la proliferación microglial inducida por  $\text{TNF-}\alpha$  e  $\text{IL-1}\beta$ , ya que el aumento de la expresión de catalasa inhibe la proliferación microglial inducida por estas citocinas (Groeger et al., 2009; Mander et al., 2006).

Por otra parte, el almacenamiento de  $\text{Fe}^{2+}$  en la microglía es una función con un alto riesgo celular, ya que se pueden generar radicales libres y aumentar las ERO intracelulares. En patologías como la EA, la EH y el SD, se ha demostrado que las células microgliales que presentan mayor inmunoreactividad hacia la ferritina también presentan una morfología distrófica (Lopes et al., 2008; Simmons et al., 2007; Xue and Streit, 2011), lo que indicaría que tras jugar un papel neuroprotector (al almacenar Fe), la microglía finalmente se ve dañada y pierde su función. Por lo tanto, se ha propuesto que durante el envejecimiento humano la acumulación de Fe en cerebro promueve una activación microglial crónica, resultado en una distrofia celular (Lopes et al., 2008).

Por otra parte, se ha observado que tras la administración de manganeso en el primate no humano *Cynomolgus macaques*, se produce distrofia microglial en la *substantia nigra* (Verina et al., 2011). El manganeso altera el metabolismo del Fe (Zheng et al., 1999) y lo desplaza de la transferrina (Verity, 1999) promoviendo aumento en el estrés oxidativo inducido por  $\text{Fe}^{2+}$ . Sin embargo, hasta la fecha no se ha estudiado el papel de la ferritina sobre la activación microglial en primates no humanos durante el proceso de envejecimiento

## **1.5 Modelos de envejecimiento**

Existen diversos modelos animales para el estudio envejecimiento los cuales han aportado información importante sobre esta condición. Se han utilizado modelos murinos (ratas y ratones) (Bilkei-Gorzo, 2014; Tomobe and Nomura, 2009), e incluso invertebrados (Chiu et al., 2011; Yeoman and Faragher, 2001). Sin embargo, la información obtenida de estos modelos no siempre se puede extrapolar a la condición humana, debido a las diferencias evolutivas entre el cerebro humano y el de estos animales (Hyman, 2012; Pankevich et al., 2014). Esto se denota aún más en el proceso de envejecimiento cerebral mismo, donde varios de los marcadores observados en el envejecimiento humano como la agregación de la proteína tau, la acumulación de placas amiloideas y la decaída en habilidades cognitivas (Hedden and Gabrieli, 2004; Hof et al., 1996; Mackenzie, 1994) no se observan en el envejecimiento cerebral de murinos e invertebrados (Yeoman et al., 2012). Por lo



que esos modelos animales no reproducen completamente las alteraciones del SNC que se observan en el envejecimiento humano (Horrobin, 2003; Martin et al., 2010; Wall and Shani, 2008).

En los últimos años se han estudiado nuevas especies de roedores longevos los cuales presentan de manera natural marcadores característicos del envejecimiento cerebral, como son *Octodon degus* y la rata topo desnuda (*Heterocephalus glaber*). *O. degus* es un roedor endémico de la sabana subtropical y templada de Chile central (Edwards, 2009), y durante el envejecimiento presenta de manera natural neuroinflamación (Deacon et al., 2015; Inestrosa et al., 2015; van Groen et al., 2011), agregados amiloides (Inestrosa et al., 2005), hiperfosforilación de tau (van Groen et al., 2011), alteraciones conductuales y cognitivas (Ardiles et al., 2012; Deacon et al., 2015; Inestrosa et al., 2005). Además, esta especie desarrolla diabetes tipo 2, alteraciones en el metabolismo lipídico, resistencia a la insulina y aterosclerosis de manera natural durante el envejecimiento (Edwards, 2009; Homan et al., 2010). Estas alteraciones metabólicas son consideradas factores de riesgo para la EA en humanos (Livingston et al., 2017). La rata topo desnuda es un roedor originario de las regiones áridas de Kenia, Somalia y Etiopía, que lleva una vida completamente subterránea (Jarvis, 1981). Esta especie es el roedor más longevo que se conoce, debido a que en su hábitat natural viven en promedio 17 años y en cautiverio viven aproximadamente 30 años (Buffenstein and Jarvis, 2002), 5.3 veces más de lo esperado de acuerdo con su tamaño corporal y 9 veces más que los ratones utilizados en los laboratorios. La longevidad de la rata topo desnuda se relaciona con altos niveles de autofagia (Zhao et al., 2014), sustitución de residuos de aminoácidos sensibles a la oxidación (con respecto a otros roedores) (Fang et al., 2014), alta actividad proteosomal (Pérez et al., 2009), gran resistencia antioxidante (Saldmann et al., 2019), entre otros. Respecto a la gran resistencia antioxidante, es importante mencionar que en el envejecimiento de esta especie los niveles de estrés oxidativo son muy altos en comparación con otras especies de mamíferos (Lagunas-Rangel and Chávez-Valencia, 2017; Pérez et al., 2009), lo que destaca aún más la eficiencia antioxidante de la rata topo desnuda. En el envejecimiento cerebral de esta especie aumenta el número de agregados

amiloideos (Edrey et al., 2013), sin embargo, la expresión y la hiperfosforilación de tau disminuyen (Orr et al., 2015). Por lo tanto, *O. degus* y la rata topo desnuda son dos roedores que por su alta longevidad son buenos modelos experimentales en el estudio de enfermedades ligadas con el envejecimiento.

Los ratones transgénicos para EA son modelos animales ampliamente utilizados y que pueden ofrecer información muy valiosa para entender los impactos de genes relacionados con esta patología. Además, son modelos altamente versátiles en cuanto las condiciones de vida ya que muestran rasgos de envejecimiento desde los 6.5 meses de edad (Stover et al., 2015). Sin embargo, la dependencia de estos modelos a algunas mutaciones no permite reflejar los múltiples factores involucrados en el proceso de envejecimiento y eventualmente en la neurodegeneración (Hurley et al., 2018). Mas aún, la complejidad fisiológica y anatómica del cerebro humano requiere de modelos filogenéticamente más cercanos a nuestra especie, siendo los primates no humanos los modelos que cumplen con este requisito (Scientific Committee on Health and Environmental Risks, 2009).

Se ha comprobado que en el cerebro de primates no humanos se puede estudiar la progresión de las enfermedades neurodegenerativas de manera muy similar a lo que se observa en humanos (Teo et al., 2012), lo que ha permitido utilizar diferentes especies de primates no humanos como modelos para el estudio de enfermedades como la EA, la enfermedad de Parkinson (EP) y el estrés (Capitanio and Emborg, 2008). Por otra parte, se considera que las especies de grandes primates del viejo mundo (de las familias *Cercopithecoidea* y *Hominidae*) no son buenos candidatos para el estudio del envejecimiento ya que se consideran viejos a partir de la segunda década de vida. En cambio las especies primates más pequeñas como la marmoseta común o el lémur ratón (*Microcebus murinus*) envejecen antes de la primera década de vida (Abbott and Barnett, 2003; Toledano et al., 2014) acortando así los tiempos de experimentación. Es por esto, que los primates no humanos del nuevo mundo, como la marmoseta, son candidatos idóneos para el estudio del envejecimiento.

### **1.5.1 Marmoseta común**


La marmoseta común (*Callithrix jacchus*) es un primate Platiirino (del nuevo mundo) originario de la selva del Amazonas, en donde viven en grupos sociales compuestos por una pareja reproductora con múltiples crías (fig. 3A) (King, 1978). Son animales omnívoros con muy altos requerimientos energéticos, los mayores dentro de los primates (King, 1978). La vida reproductiva de la marmoseta comienza a los 18 meses de edad (Abbott and Barnett, 2003) tendiendo un periodo de gestación de 145-148 días, con camadas de 2 a 3 animales y en promedio generando de 20 a 30 camadas en toda su vida reproductiva (Okano et al., 2012; Tardif et al., 2011). La marmoseta se considera un primate no humano de gran atractivo para la investigación biomédica (T'Hart et al., 2012) debido a su tamaño pequeño (14-18 cm, 300-500 g) lo que facilita su cuidado y manejo, a que es una especie biosegura, además de que se ha comprobado la reactividad cruzada de hormonas y citocinas humanas en sus células (Okano et al., 2012).

Las marmosetas viven en cautiverio en promedio 5-7 años aunque llegan a vivir hasta 18 años en cautiverio y se les considera viejas al alcanzar los 8 años (Abbott and Barnett, 2003). Las marmosetas que envejecen en cautiverio suelen desarrollar de manera espontánea obesidad, diabetes tipo II, así como otros padecimientos relacionados como hipertrigliceridemia e hiperglicemia (Tardif et al., 2009, 2011). En cautiverio también se observa un aumento proporcional a la edad en la concentración plasmática de Fe (Davy et al., 1984), elemento que como se mencionó anteriormente está relacionado con la neurodegeneración. Durante el envejecimiento, las marmosetas presentan alteraciones en el SNC, como una menor neurogénesis hipocampal (Leuner et al., 2007) y disminución en la cantidad de calbindina de las células colinérgicas del prosencéfalo basal (Wu et al., 2003). También se ha observado la formación espontánea de placas amiloideas difusas, compactas y de angiopatía amiloidea cerebral en corteza cerebral en animales viejos (Geula et al., 2002; Maclean et al., 2000; Rodriguez-Callejas et al., 2016). Estas alteraciones, junto con el decremento de células somatostatinérgicas en el hipocampo y alteraciones en los niveles de Fe plasmático (Davy et al., 1984)

sugieren que este primate no humano pudiera representar un modelo ideal para el estudio del envejecimiento (Rodríguez-Callejas et al., 2019).

### **1.5.2 Musaraña arborícola**

La musaraña arborícola (*Tupaia belangeri*) es un mamífero originario de los bosques tropicales de Asia. Son animales relativamente pequeños, ágiles y omnívoros (fig. 3B) (Fuchs, 2015; Fuchs and Corbach-Söhle, 2010). La musaraña pertenece al orden *Scandentia*, pero análisis recientes demuestran una estrecha relación genética con los primates (Fan et al., 2013). Además, las musarañas presentan gran homología con proteínas humanas, como los receptores de glucocorticoides y mineralocorticoides (Meyer et al., 1998),  $\alpha_{2A}$  adrenoreceptores (Meyer et al., 2000), proteína precursora de  $\beta$ -amiloide (Pawlik et al., 1999) y del factor de liberación de corticotropinas (Palchaudhuri et al., 1998, 1999). La musaraña se utiliza ampliamente como modelo animal en diversas investigaciones, como en infecciones virales (Amako et al., 2010; Tsukiyama-Kohara and Kohara, 2014), aprendizaje y memoria (Nair et al., 2014), comunicación (Binz et al., 1990) y paradigmas de estrés. Además, para el estudio del envejecimiento las musarañas son un modelo prometedor ya que tienen una mayor esperanza de vida que los roedores pero menor que la mayoría de los primates (entre 8-10 años) (Fuchs and Corbach-Söhle, 2010; Keuker et al., 2005), además de presentar en el envejecimiento amiloidosis en diversas regiones del cerebro (Yamashita et al., 2010), alteraciones morfológicas en células somatostatinérgicas (Yamashita et al., 2012), reducción de las fibras serotoninérgicas del hipocampo (Keuker et al., 2005) y alteraciones de la memoria de trabajo (Keuker et al., 2004). Estas características sugieren que la musaraña puede ser un modelo animal útil para el estudio del envejecimiento cerebral humano y de las patologías relacionadas con este.



**Figura 3. Modelos animales analizados en este estudio.** A. Marmoseta común (*Callithrix jacchus*). B. Musaraña arborícola (*Tupaia belangeri*). Imágenes tomadas de la página web Pixabay.

## 2. Justificación

El envejecimiento cerebral es un proceso complejo que se caracteriza por la acumulación de múltiples alteraciones, entre las que destacan el aumento en el estrés oxidativo y la sobreactivación glial. La microglía y los astrocitos responden ante el daño activándose, con el objetivo de proteger al tejido y promover la regeneración celular. Sin embargo, ante una activación prolongada la microglía y los astrocitos sufren procesos atróficos conocidos como distrofia microglial y atrofia astroglial, los cuales se caracterizan por alteraciones morfológicas y la pérdida de sus funciones neuroprotectoras. Hasta el día de hoy no se conocen las causas exactas que desencadenan la distrofia microglial y atrofia astroglial. Sin embargo, el estrés oxidativo, la acumulación de Fe, la senescencia, la disfunción mitocondrial y la disfunción lisosomal son algunas de las principales alteraciones asociadas con el envejecimiento cerebral y pudieran estar relacionadas con la pérdida de función glial.

Para lograr entender el origen de la distrofia microglial y la atrofia astroglial, y su relación con las alteraciones que se observan durante el envejecimiento cerebral, se requieren de modelos animales adecuados. La marmoseta es un candidato idóneo gracias a su alta homología genética con el humano, a un mayor grado

evolutivo en comparación con los roedores y a una corta esperanza de vida en comparación con otros primates. Se ha reportado que la marmoseta, cuya esperanza de vida es corta, es más vulnerable al estrés oxidativo en comparación con especies de primates más longevos (Kapahi et al., 1999). Más aún, Csizsar y cols. observaron una relación inversa entre la apoptosis inducida por estrés oxidativo y la esperanza de vida de los primates, siendo la marmoseta una de las especies más vulnerables al daño oxidativo (Csizsar et al., 2012). Estos datos sugieren que la marmoseta es una especie proclive ante las alteraciones inducidas por estrés oxidativo, pero hasta la fecha esto no se ha descrito. Otra especie prometedora para el estudio del envejecimiento es la musaraña arborícola, una especie cercana filogenéticamente al humano, que se consideran viejas a partir de los 6 años y que presentan alteraciones celulares y cognitivas características del envejecimiento cerebral humano.

Por lo tanto, la marmoseta común y la musaraña arborícola son modelos prometedores para estudiar los factores asociados a la activación glial y las causas que desencadenan la distrofia/atrofia durante el envejecimiento. El poder entender las causas asociadas a la disfunción glial durante el envejecimiento o la neurodegeneración podrá ayudar al diseño de nuevos blancos terapéuticos enfocados en la recuperación de la función glial con el objetivo de mantener una óptima función cerebral incluso en etapas tardías del envejecimiento.

### **3. Hipótesis**

- La marmoseta común y la musaraña arborícola mostrarán alteraciones gliales (distrofia/atrofia) asociadas al aumento del estrés oxidativo durante el envejecimiento.

## **4. Objetivos**

### **4.1 Objetivo General**

Determinar el papel del estrés oxidativo en las alteraciones gliales (distrofia y atrofia) que ocurren durante el proceso de envejecimiento en el cerebro de la marmoseta común y la musaraña arborícola.

### **4.2 Objetivos particulares**

- Clasificar y cuantificar los fenotipos microgliales (inactiva, activada y distrófica) utilizando el marcador Iba1.
- Evaluar los niveles de microglía positiva a ferritina (microglía+ferritina) en cerebros de marmosetas y musarañas de diferentes edades.
- Evaluar los niveles de Fe en cerebros de marmosetas y musarañas de diferentes grupos de edad.
- Delinear los cambios producidos por el estrés oxidativo en el RNA de neuronas, astrocitos y microglía de la marmoseta y la musaraña.
- Determinar la relación entre el estrés oxidativo, la microglía distrófica y los niveles de ferritina en el envejecimiento cerebral de marmosetas y musarañas.
- Estudiar la relación entre el estrés oxidativo y la atrofia astrogliar en el envejecimiento de marmosetas.
- Determinar la relación entre la disfunción mitocondrial, la disfunción lisosomal y la microglía distrófica en cerebros de marmosetas viejas y muy viejas.

## **5. Métodos**

### **5.1 Sujetos experimentales**

Las marmosetas y las musarañas utilizadas en este estudio fueron criadas en el Centro Alemán de Primates de Göttingen, bajo condiciones estándar cumpliendo con los lineamientos de la Unión Europea para el alojamiento y cuidado de animales utilizados con fines experimentales y otros fines científicos (2007/526/EC). Todos los experimentos con animales se llevaron a cabo de acuerdo con el Acta alemana para el cuidado animal la cual se adhiere estrictamente a las guías de la Unión Europea (EU directive 2010/ 63 / EU) con respecto al uso de animales para la investigación biomédica. Las marmosetas y musarañas fueron constantemente monitoreadas por veterinarios y cuidadores experimentados. Los sujetos utilizados no presentaron desordenes neurológicos u otras lesiones que pudieran causar alteraciones al SNC.

### **5.2 Preparación del tejido**

En este estudio se analizaron cerebros de marmosetas macho de diferentes edades: cuatro adolescentes (promedio de edad 1.75 años), tres adultos (promedio de edad 5.33 años), cinco viejos (promedio de edad 11.25 años) y tres muy viejos (promedio de edad 16.83). La clasificación de edad se llevó a cabo de acuerdo a Abbott y Barnett, 2003 (Abbott and Barnett, 2003). Cerebros de musarañas macho de diferentes grupos de edad se utilizaron en este estudio: cuatro adultos (promedio de edad 3.8 años), cuatro viejos (promedio de edad 6 años) y cuatro muy viejos (promedio de edad 7.5 años). La clasificación de edad se llevó a cabo de acuerdo con estudios previos (Fan et al., 2018; Keuker et al., 2004; Wu et al., 2019). Los animales fueron anestesiados con GM II (i.p., ketamina, 50 mg/ml; xilacina 10 mg/ml; atropina 0,1 mg/ml; 0,1 ml/100 g de peso) y ketamina (i.p., 400 mg/kg de peso) y se extrajo el cerebro inmediatamente. Con el fin de fijar el tejido cerebral, se utilizó una solución de paraformaldehído (4 %) en solución salina amortiguada por fosfatos (PBS) 0.1 M, pH 7.2, a 4°C durante 15 min en el cual se mantuvieron los cerebros, hasta su uso. Antes de utilizarse, el tejido se lavó con PBS 0.1 M (0.15 M NaCl, 2.97 mM Na<sub>2</sub>HPO<sub>4</sub>-7H<sub>2</sub>O, 1.06 mM KH<sub>2</sub>PO<sub>4</sub>; pH 7.4). Después, se



colocaron en sacarosa al 30 % en PBS-1X, por cuatro días antes de cortarlos. En el caso del cerebro de las marmosetas, se obtuvieron cortes coronales de 40  $\mu\text{m}$  utilizando un microtomo de deslizamiento (Leica RM2235) del área medial temporal (TEM), de los lóbulos parietales inferior y superior (PAR), ENT y del hipocampo (Bregma 8.00 mm a 0.80 mm de acuerdo a Paxinos et al., 2012) (fig. 4). En el caso de las musarañas, se obtuvieron cortes horizontales de 40  $\mu\text{m}$  utilizando un microtomo de deslizamiento (Leica RM2235) de la formación hipocampal (fig. 5) de acuerdo con Keuker y cols. (Keuker et al., 2003). Todos los cortes se colocaron inmediatamente en soluciones crioprotectoras, una para cortes que se utilizarían en inmunohistoquímica (300 g sacarosa; 400 mL 0.1M PBS, y 300 mL etilenglicol, para 1 L) y otra para inmunofluorescencia (300 g sacarosa; 10 g polivinilpirrolidona 40 (PVP-40); 500 mL de 0.1M PBS y 300 mL etilenglicol, para 1 L) y se almacenaron a  $-20^{\circ}\text{C}$  hasta que se utilizaron.

### **5.3 Inmunohistoquímica**

Este protocolo se utilizó para los anticuerpos anti-ferritina, anti-Iba1 [molécula ionizada adaptadora de unión a calcio 1, marcador específico de microglía (Imai et al., 1996; Ito et al., 1998)], AT100, Alz-50, y anti-8OHG. Los cortes cerebrales se lavaron con PBS-1X y se dejaron reposar toda la noche a  $4^{\circ}\text{C}$ . El tejido se permeabilizó con PBS-tritón al 0.2 % (tritón X-100, Affymetrix, 9002-93-1) por 20 minutos. Después, se bloqueó la peroxidasa endógena con  $\text{H}_2\text{O}_2$  (J. T. Baker, 2186-01) al 0.3 % por 10 minutos. Tras realizar varios lavados con PBS-tritón al 0.2 % se bloqueó la unión inespecífica de anticuerpos con albúmina sérica bovina (BSA) (Sigma, A9085-256) (al 5 % durante quince minutos para anti-8OHG; al 5 % por 3 min para Alz-50; 3 % por 5 min para AT100, anti-Iba1 y anti-ferritina). Posteriormente, se lavó el tejido con PBS-tritón al 0.2 % y se incubó con el anticuerpo primario (véase tabla 1) diluido en PBS-tritón al 0.2 %. toda la noche a  $4^{\circ}\text{C}$ . Se lavó en varias ocasiones con PBS-tritón al 0.2 % para después agregar el anticuerpo secundario (véase tabla 1) diluido en PBS-tritón al 0.2 % dejándolo incubar por dos horas. Se lavó con PBS-tritón al 0.2 % en varias ocasiones para después incubar durante ocho minutos con Diaminobencidina (DAB) (Sigma,

D5637-1G) (0.006 g en 10 mL de PBS-tritón al 0.2 %). Transcurrido el tiempo, se colocaron 30 µL por pozo de una solución de H<sub>2</sub>O<sub>2</sub> (7.5 mL de agua milliQ + 50 mL de H<sub>2</sub>O<sub>2</sub>), se agitó ligeramente hasta observar la coloración café y se detuvo la reacción utilizando PBS-tritón al 0.2 %. Se colocó el tejido en un portaobjetos y se dejó secar toda la noche, para después montar con Entellan (Merck, HX312122).

#### **5.4 Inmunohistoquímica utilizando anticuerpos biotinilados**

Este protocolo se utilizó para los anticuerpos anti-pTau231, anti-Aβ1-40 y anti-Aβ1-42. Los cortes se lavaron con PBS-1X y se dejaron reposar toda la noche a 4 °C. Los cortes se trataron con ácido fórmico (88 %) (J. T. Baker, 0128; durante 15 minutos) y posteriormente con buffer de citratos 20X (Sigma, S6639-1L; a 94 °C durante 10 minutos) con el fin de desenmascarar los epítomos. El tejido se permeabilizó con PBS-tritón al 0.2 % (tritón X-100, Affymetrix, 9002-93-1) por 20 minutos. Después, se bloqueó la peroxidasa endógena con H<sub>2</sub>O<sub>2</sub> (J. T. Baker, 2186-01) al 0.3 % por 10 minutos. Tras realizar varios lavados con PBS-tritón al 0.2 % se bloqueó la unión inespecífica de anticuerpos con BSA (Sigma, A9085-256) (al 5 % por 3 min para anti-pTau231, anti-Aβ1-40 y anti-Aβ1-42). Posteriormente, se lavó el tejido con PBS-tritón al 0.2 % y se incubó con el anticuerpo primario (véase tabla 1) diluido en PBS-tritón al 0.2 %. toda la noche a 4 °C. Se lavó en varias ocasiones con PBS-tritón al 0.2 % para después agregar el anticuerpo secundario (véase tabla 1) diluido en PBS-tritón al 0.2 % y 1.5 % de suero de caballo (Vector Laboratories, S-2000), dejándolo incubar por dos horas. Se lavó con PBS-tritón al 0.2 % en varias ocasiones para después incubar por dos horas con la solución ABC (Vector Laboratories, PK-6100). Tras lavar con PBS-1X, se reveló la inmunoreactividad utilizando DAB (Vector Laboratories, SK-4100) cuya reacción se detuvo utilizando agua milliQ. Finalmente, se lavó el tejido en varias ocasiones con PBS-1X y se montaron las rebanadas utilizando Entellan (Merck, HX312122).

#### **5.5 Dobles marcajes por inmunofluorescencia**

Se lavaron los cortes con PBS-1X y se dejaron reposar toda la noche a 4 °C. Posteriormente, se permeabilizó el tejido con PBS-tritón al 0.2 % por 20 minutos.

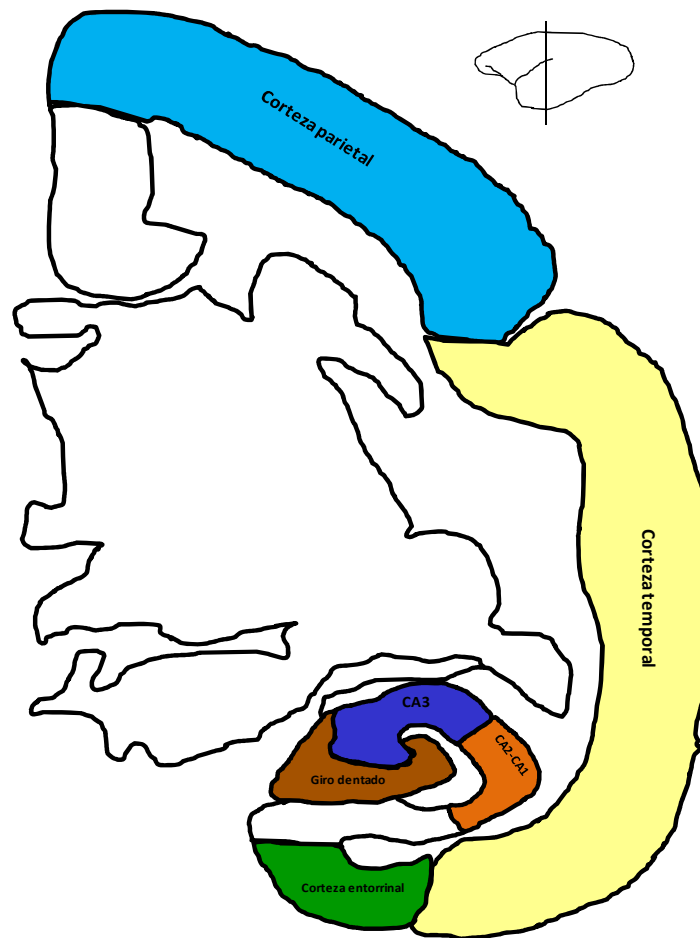
Tras realizar varios lavados con PBS-tritón al 0.2 %, se bloqueó la unión inespecífica de anticuerpos con BSA al 5 % durante quince minutos. Posteriormente, se lavó el tejido con PBS-tritón al 0.2 % y se incubó con el primer anticuerpo primario (véase tabla 1) diluido en PBS-tritón al 0.2 %, toda la noche a 4 °C. Se lavó en varias ocasiones con PBS-tritón al 0.2 % para después agregar el anticuerpo secundario (véase tabla 1) diluido en PBS-tritón al 0.2 %, se incubó por dos horas. Se lavó en varias ocasiones el tejido con PBS-tritón al 0.2 %. El proceso se repite para el segundo anticuerpo primario y el segundo anticuerpo secundario. Tras incubación con el segundo anticuerpo secundario, se coloca 4',6-diamidino-2-fenilindol (DAPI) (1:1000) diluido en PBS-tritón al 0.2 %, por 30 min. Posteriormente, se incubaron los tejidos en Negro Sudán al 0.1 % por 15 min. Finalmente, se lavó el tejido con PBS-tritón al 0.2 % y se montaron las rebanadas con VectaShield (Vector Laboratories, H-1000).

## **5.6 Dobles y triples marcajes por inmunofluorescencia utilizando el potenciador de señal de anticuerpos (PSA)**

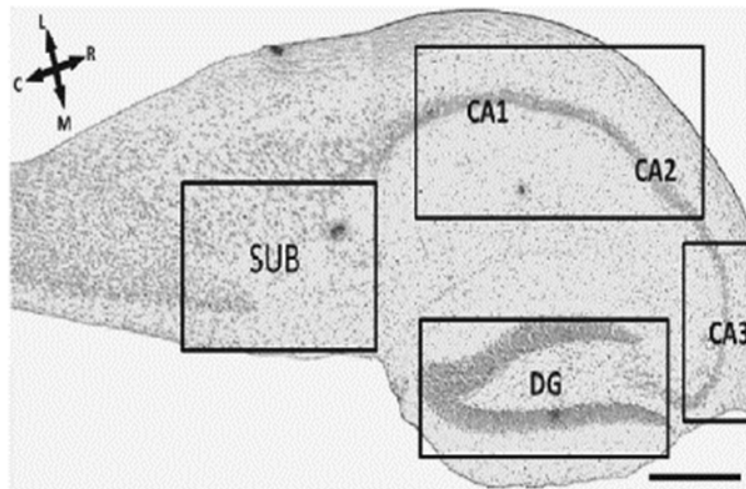
La amplificación de la señal de los anticuerpos se realizó utilizando el potenciador de señal de anticuerpos (PSA) (Flores-Maldonado et al., 2020; Rosas-Arellano et al., 2016), para los anticuerpos anti-GFAP, anti-Arg1 e anti-IL10. Los cortes se lavaron dos veces con PBS-Tween20 al 0.5 % por 3 minutos. Se bloqueó la unión inespecífica de anticuerpos incubando los cortes durante 30 minutos con la siguiente solución: 2 % suero de burro, 50 mM glicina, 0.05 % Tween20, 0.1 % TritonX-100 y 0.1 % BSA diluido en PBS-1X. Posteriormente, se incubaron los cortes con los anticuerpos primarios diluidos en la solución PSA, la cual se compone de: 10 mM glicina, 0.05 % Tween20, 0.1 % TritonX-100 y 0.1 % peróxido de hidrógeno en PBS-1X, durante toda la noche a 4 °C. Al día siguiente, se lavaron los cortes con 0.5 % PBS-Tween20 y se incubaron con el anticuerpo secundario diluido en 0.1 % PBS-Tween20 por 2 h a temperatura ambiente. Los cortes se lavaron con 0.5 % PBS-Tween20 para después comenzar con el protocolo estándar de inmunofluorescencia para los anticuerpos (anti-Iba1, anti-ferritina o anti-8OHG), como se describió anteriormente (sección 5.4).

## 5.7 Detección histoquímica de hierro

La detección histoquímica de Fe se realizó de acuerdo con el protocolo establecido por Sands y cols. (Sands et al., 2016). Primero, los cortes se incubaron en una solución de 1% ferrocianuro de potasio trihidratado (Sigma-Aldrich) / 5 % polivinilpirrolidona (PVP, Sigma-Aldrich) / 0.05N HCl por 60 min. Los cortes se lavan con agua milliQ y se incuban con una solución de metanol con 0.01M azida de sodio (Sigma-Aldrich) y 0.3% H<sub>2</sub>O<sub>2</sub> por 75 min. Posteriormente, los cortes se lavaron con PBS-1X y se incuban en una solución con 10 mg DAB / 160 ml 30% H<sub>2</sub>O<sub>2</sub> / 40 ml 0.01M Tris HCl (pH 7.4) durante 2 min. Finalmente, los cortes se lavan con PBS-1X. Posteriormente, se permeabilizó el tejido con PBS-tritón al 0.2 % por 20 minutos. Después, se bloqueó la peroxidasa endógena con H<sub>2</sub>O<sub>2</sub> al 0.3 % por 10 minutos. Posteriormente, se incubó con el anticuerpo primario (anti-ferritina, véase tabla 1) diluido en PBS-tritón al 0.2 % toda la noche a 4 °C. Al siguiente día, se realizaron varios lavados con PBS-tritón al 0.2 % y se incubaron los cortes con el anticuerpo secundario anti-conejo biotinilado (Vector Laboratories, BA-1:500), diluido en 1.5 % de suero de caballo (Vector Laboratories, S-2000) y PBS-tritón al 0.2 %, durante 2 horas. Después, los cortes se incubaron por dos horas con la solución ABC (Vector Laboratories, PK-6100). Tras lavar con PBS-1X, se reveló la inmunoreactividad utilizando DAB (Vector Laboratories, SK-4100) cuya reacción se detuvo utilizando agua milliQ. Finalmente, se lavó el tejido con PBS-1X y se montaron las cortes utilizando Entellan.



**Figura 4. Regiones corticales temporal (TEM), parietal (PAR) y entorrinal (ENT) e hipocámpicas (giro dentado, CA3, CA2-CA1) analizadas en el presente estudio. Se observa una representación de un corte coronal de un cerebro de marmoseta común en la región del Bregma +5.8 mm, donde se pueden apreciar las regiones de interés para este estudio. Tomado de Rodríguez-Callejas et al., 2019.**



**Figura 5. Regiones de la formación hipocámpal estudiadas en cortes horizontales de la musaraña arborícola.** Corte horizontal de un cerebro de musaraña arborícola en donde se muestra la formación hipocámpal. La tinción de Nissl permite la clara identificación de las regiones analizadas: giro dentado, Cornu ammonis 1-3 (CA3, CA2 y CA1) y subiculum (SUB). C, caudal; L, lateral; R, rostral; M, medial. Barra de escala 100  $\mu$ m. Tomado de (Rodríguez-Callejas et al., 2020).

**Tabla 1. Anticuerpos primarios y secundarios utilizados en este estudio.**

Anticuerpos primarios				
Anticuerpo	Hospedero /Isotipo	Marca	Número de catálogo	Concentración
<b>A<math>\beta</math><sub>1-40</sub></b>	Conejo/IgG	Invitrogen	44136	1:200
<b>A<math>\beta</math><sub>1-42</sub></b>	Conejo/IgG	Invitrogen	44344	1:200
<b>Anti-tau fosforilada (pTau) 231</b>	Conejo/IgG	BioScience	MBS857154	1:500
<b>AT100</b>	Ratón/IgG	Thermo Scientific	MN1060	1:500
<b>A1z-50</b>	Ratón/IgM	----	----	1:5000
<b>Anti-8OHG</b>	Ratón/IgG	Abcam	ab62623	1:10000
<b>Anti-ferritina</b>	Conejo/IgG	Sigma-Aldrich	F6136	1:500

<b>Anti-Iba1 (microglía)</b>	Conejo/IgG	Wako Chemicals	019-19741	1:300
<b>Anti-Iba1 (microglía)</b>	Cabra/IgG	Thermo Fisher Scientific	PA5-18039	1:300
<b>Anti-GFAP (astrocitos)</b>	Cabra/IgG	Abcam	Ab53554	1:300
<b>Anti-Sirtuína 1 (SIRT1)</b>	Conejo/IgG	Santa Cruz	sc-15404	1:300
<b>Anti-Peroxisome proliferator-activated receptor gamma co-activator 1 (PGC1)</b>	Conejo/IgG	Abcam	ab54481	1:300
<b>Anti-Arg1</b>	Goat/IgG	Santa Cruz	sc-18355	1:100
<b>Anti-IL10</b>	Mouse/IgG	Santa Cruz	sc-365858	1:100
<b>Anticuerpos secundarios</b>				
<b>Anti-ratón conjugado a peroxidasa</b>	Cabra/IgG	Jackson Immuno Research	115-035-146	1:500
<b>Anti-conejo conjugado a peroxidasa</b>	Goat/IgG	Jackson Immuno Research	111-035-144	1:500
<b>Anti-conejo biotinilado</b>	Caballo/IgG	Vector Laboratories	BA-1100	1:500
<b>Anti-conejo Cy3-conjugado</b>	Burro/ IgG	Jackson Immuno Research	711-165-152	1:500
<b>Anti-ratón Cy5-conjugado</b>	Cabra/ IgG	Jackson Immuno Research	115-175-166	1:500
<b>Anti-ratón ALEXA488-conjugado</b>	Cabra/IgG	Jackson Immuno Research	115-545-166	1:500
<b>Anti-ratón ALEXA488-conjugado</b>	Burro/IgG	Jackson Immuno Research	715-545-150	1:500
<b>Anti-cabra ALEXA647-conjugado</b>	Burro/IgG	Jackson Immuno Research	705-605-147	1:500

Anti-ratón FITC-conjugado	----	----	----	1:500
------------------------------	------	------	------	-------

## 5.8 Toma de imágenes de inmunohistoquímicas e inmunofluorescencias

Las imágenes de las muestras procesadas por inmunohistoquímicas de este estudio (Iba1, ferritina y 8OHG) fueron tomadas con una cámara Nikon DS-Ri1 acoplada a un microscopio Nikon Eclipse 80i, utilizando el software NIS-Elements AR 3.2. Se usaron los objetivos 20x, 40x y 100x.

Las imágenes de los dobles y triples marcajes por inmunofluorescencia llevados a cabo en este estudio fueron tomadas con el microscopio confocal Leica TCS-SP8, equipado con los laser diodo (405 nm), OPAL (488 nm), OPAL (552 nm) y diodo (638 nm). Los laser siempre se utilizaron con el diámetro pinhole optimizado. Para la captura de imágenes se usaron los objetivos 40x, 63x y 100x, mediante el programa Leica LASX. Todas las imágenes se obtuvieron como secciones en el eje z (z-secciones) de un plano óptico. Las secciones obtenidas se sobrepusieron en una imagen (proyección máxima) utilizando el software LASX.

## 5.9 Cuantificación del área ocupada por células inmunoreactivas a pTau231, AT100, Alz-50 y 8OHG, y positivas a hierro en diferentes regiones cerebrales de la marmoseta común

Se tomaron imágenes a 20X de seis distintas regiones cerebrales de la marmoseta común, como son: giro dentado (GD) (tres imágenes), CA3 (tres imágenes) y CA2-CA1 (tres imágenes), ENT (tres imágenes), corteza TEM (diez imágenes) y corteza PAR (diez imágenes). Se calculó el área total ( $A_T$ ) a cuantificarse en cada región, la cual se obtiene multiplicando el número total de imágenes tomadas en cada área ( $n_T$ ) por el área de una imagen ( $276360 \mu m^2$ ) (ecuación 1).

$$A_T = (276360 \mu m^2)n_T \dots \text{ecuación 1}$$



Para determinar el área ocupada por los agregados de tau en cada imagen, se utilizó el software ImageJ del National Institute of Health (NIH). En este programa, se ajustó el fondo (Adjust-Threshold) de cada imagen tomada, lo cual permite distinguir entre la marca de los agregados de tau y el fondo. Una vez hecho esto, se selecciona (Select) la marca deseada (células inmunoreactivas a ferritina o 8OHG) y se cuantifica el área indicada (Measure o Ctrl+M), el programa originalmente cuantifica el área en píxeles<sup>2</sup>, pero utilizando la herramienta de ajuste de escala (Analyze-Set Scale) al introducir una medida conocida al programa, por ejemplo el ancho de la imagen que en nuestro caso fue de 588  $\mu\text{m}$ , el programa ajusta la cuantificación del área a  $\mu\text{m}^2$ . El área ocupada por los agregados cuantificada por el programa se nombrará  $A_{ij}$ .

Para obtener el porcentaje del área ocupada por las células inmunoreactivas a los diferentes marcadores utilizados en cada región cerebral de un individuo, se suman las áreas  $A_{ij}$  de todas las imágenes tomadas de la región en cuestión de dicho individuo, el valor de esta suma se multiplica por 100 y el resultado de este producto se divide entre el valor  $A_T$  de dicha región cerebral, como se muestra en la ecuación 2.

$$\%_{\text{del área con agregados}} = \frac{(\sum_1^{n_T} A_{ij})100}{A_T} \dots \text{ecuación 2}$$

## **5.10 Conteo morfológico de células microgliales positivas a Iba1 en marmoseta común**

De cada uno de los sujetos de estudio se tomaron imágenes del hipocampo entero ( $100 \pm 10$  imágenes por individuo) a 40X, en cada una de estas imágenes se determinó la cantidad de células microgliales activas, inactivas y distróficas de acuerdo con los parámetros establecidos en los estudios de Streit y cols. (Streit et al., 2004, 2009). En breve, la microglía inactiva muestra citoplasma pequeño y redondo con procesos cortos y ramificados; la microglía activa presenta un citoplasma grande con procesos largos y ramificados (hipertrofia); finalmente la

microglía distrófica fue detectada por la presencia de diversas alteraciones morfológicas como la pérdida de ramificaciones finas, presencia de procesos cortos y tortuosos, esferoides en los procesos y fragmentación del citoplasma (citorrexis) (Rodríguez-Callejas et al., 2016; Streit et al., 2004, 2009). Tras clasificar las células microgliales de todas las imágenes del hipocampo de un individuo, se determinó la cantidad total de células de cada tipo en dicho individuo ( $m_{Tinactivas}$ ,  $m_{Tactivas}$  y  $m_{Tdistróficas}$ ), el valor de cada una de estas sumas se dividió entre el área total (que es igual al número de imágenes tomadas por el área de una imagen a 40X que es igual a  $0.069 \text{ mm}^2$ ), para así obtener el número de células microgliales (activas, inactivas o distróficas) por área ( $m_A$ ), como se observa en la ecuación 3 para el caso de las células microgliales inactivas:

$$m_{Ainactivas} = \frac{m_{Tinactivas}}{(0.069 \text{ mm}^2)n_T} \dots \text{ecuación 3}$$

### **5.11 Clasificación fenotípica de microglía inmunoreactiva a Iba1 (musaraña) y ferritina (marmoseta y musaraña)**

Con el fin de clasificar y cuantificar los fenotipos de microglía inmunoreactiva a Iba1 (musaraña) y ferritina (marmoseta y musaraña) se realizaron inmunohistoquímicas contra estas proteínas. Se capturaron tres imágenes de la región GD, cinco de CA3, cuatro de CA2-CA1, cuatro de ENT, y seis de TEM y PAR, en el caso de la marmoseta. Con respecto a la musaraña se capturaron tres imágenes de la región GD, seis de CA3, tres de CA2-CA1, dos de SUB. Todas las imágenes se tomaron a 20X. En el cerebro, sólo dos tipos de células presentan inmunoreactividad contra el anticuerpo anti-ferritina, los oligodendrocitos y la microglía. La identificación de los oligodendrocitos inmunoreactivos a ferritina se basó en descripciones previas, ya que se observa un citoplasma pequeño y redondo con sólo un proceso visible (forma de coma) (Lopes et al., 2008). La microglía marcada con ferritina presenta las morfologías descritas en la sección anterior. Por lo tanto, se pueden distinguir claramente la microglía de los oligodendrocitos positivos a ferritina. Tras clasificar

la microglía de todas las imágenes de un individuo, se determinó la cantidad total de células de cada fenotipo en dicho individuo ( $m_{T\text{inactivas}}$ ,  $m_{T\text{activas}}$  y  $m_{T\text{distróficas}}$ ), el valor de cada una de estas sumas se dividió entre el área total (que es igual al número de imágenes tomadas por el área de una imagen a 20X que es igual a  $0.276 \text{ mm}^2$ ), para así obtener el número de células microgliales (activas, inactivas o distróficas) por área ( $m_A$ ), como se observa en la ecuación 3.

## 5.12 Clasificación microglía activada inmunoreactiva a ferritina en cerebros de marmoseta común

En la región CA2-CA1 del hipocampo de marmosetas viejas, clasificamos la microglía activada en dos tipos: microglía con citoplasma de gran tamaño con pocos procesos cortos y ramificados (ameboides) y microglía con citoplasma de gran tamaño con procesos largos y muy ramificados (ramificadas). El conteo de las células microgliales se realizó mediante el software ImageJ utilizando las funciones Plugins---Analyze---Cell counter. Obteniendo el número total de microglía ameboide ( $m_{T\text{ameboide}}$ ) y ramificada ( $m_{T\text{ramificada}}$ ). El número de microglía activada por área, tanto ameboide ( $m_{A\text{ameboide}}$ ) como ramificada ( $m_{A\text{ramificada}}$ ) se calculó de la siguiente manera:

$$m_{A\text{ameboide}} = \frac{m_{T\text{ameboide}}}{(0.276 \text{ mm}^2)n_T} \dots \text{ecuación 4}$$

$$m_{A\text{ramificada}} = \frac{m_{T\text{ramificada}}}{(0.276 \text{ mm}^2)n_T} \dots \text{ecuación 5}$$

## 5.13 Cuantificación de la densidad óptica de SIRT1 y PGC-1 en microglía

Se capturaron 8 imágenes de células microgliales en cada una de las regiones analizadas (GD, CA3, CA2-CA1 y ENT), de marmosetas adolescentes, adultas, viejas y muy viejas. Para la captura de las diferentes imágenes se utilizaron los

mismos parámetros de acuerdo con el anticuerpo utilizado: SIRT1 (ganancia óptica 648, offset - 2.4, intensidad del láser 14), PGC-1 (peroxisome proliferator-activated receptor gamma co-activator 1) (ganancia óptica 786, offset - 1.0, intensidad del láser 8), Iba1 (ganancia óptica 748, offset - 3.4, intensidad del láser 18) y DAPI (ganancia óptica 528, offset - 1.4, intensidad del láser 8). El análisis de la densidad óptica se realizó mediante el software ImageJ basado en estudios previos (Flores-Maldonado et al., 2020; Rosas-Arellano et al., 2016). En primer lugar, se separan los tres canales de la imagen original (Image---Color---Split channels). Se realiza una proyección máxima del canal de 564 nm - 621 nm (SIRT1 y PGC1) (Image---Stacks---Z Project). Con la herramienta de selección libre se rodea la marca de SIRT1 o PGC1 en el citoplasma microglial. Se cuantifica la densidad óptica de la región seleccionada (CtrlM). Finalmente, al valor de densidad óptica obtenido se le resta el valor del fondo de la imagen.

#### **5.14 Análisis de Sholl en astrocitos de marmoseta común**

Con el objetivo de cuantificar la longitud, el volumen y el número de ramificaciones de los procesos astrocíticos, realizamos el análisis de Sholl utilizando el programa NeuronStudio. Para este análisis capturamos tres imágenes de cada una de las regiones analizadas (GD, CA3, CA2-CA1 y ENT). Por lo tanto, se capturaron un total de doce imágenes por sección. En cada imagen, se analizaron 10 astrocitos, dando un total de 120 astrocitos analizados por sujeto. Debido a que utilizamos rebanadas de 12 sujetos para el análisis de Sholl, se analizaron 1,440 astrocitos en total. Para realizar el análisis de Sholl, las z-secciones capturadas en el microscopio confocal de las inmunofluorescencias de GFAP se importaron del programa LASX a NeuronStudio, en donde se realiza la reconstrucción de los procesos astrocíticos. Ya que el astrocito ha sido reconstruido, el programa realiza el análisis de Sholl, el cual se basa en la generación de esferas concéntricas cuyo radio es el centro del astrocito. En cada esfera concéntrica el programa cuantifica la longitud, el volumen y el número de ramificaciones de los procesos astrocíticos. En nuestro estudio el radio de cada esfera es 1  $\mu\text{m}$  mayor que el de la anterior. El programa genera una tabla que nos indica la longitud ( $\mu\text{m}$ ), volumen ( $\mu\text{m}^3$ ) y el número de ramificaciones

de los procesos en cada una de las esferas concéntricas. Con estos datos generamos las gráficas del radio (de las esferas, eje x) con respecto a la longitud de los procesos (eje y) (figs. 20-23, paneles E). Para calcular la longitud total, el volumen total y el número de ramificaciones totales de los procesos astrocíticos (fig. 20-24), en cada uno de los astrocitos analizados, se sumaron los valores de estos parámetros en cada radio (esfera concéntrica), de esta manera conocíamos el valor total de estos parámetros morfológicos en todo el astrocito. De esta manera, el análisis radial de la longitud (figs. 20-23, paneles E) nos permite analizar el cambio en la longitud de los procesos de manera espacial, mientras que el cálculo de la longitud, volumen y ramificaciones totales nos permite conocer los cambios en estos parámetros sin importar el aspecto espacial.

### **5.15 Cuantificación de la intensidad de fluorescencia de GFAP**

Este análisis lo realizamos en los 1,440 astrocitos en los cuales previamente se cuantificó la longitud, el volumen y el número de ramificaciones de los procesos astrocíticos mediante el análisis de Sholl (véase sección anterior). En la captura de todas las imágenes se utilizaron los mismos parámetros para GFAP (ganancia óptica 732, offset – 3.0, intensidad del láser 12). El análisis de la intensidad de fluorescencia se realizó mediante el software ImageJ basado en estudios previos (Flores-Maldonado et al., 2020; Rosas-Arellano et al., 2016). En primer lugar, se separan los tres canales de la imagen original (Image---Color---Split channels). Se realiza una proyección máxima del canal de 659 nm – 720 nm (GFAP) (Image---Stacks---Z Project). Con la herramienta de selección libre se rodea la marca de GFAP en los astrocitos. Se cuantifica la intensidad de fluorescencia de la región seleccionada (CtrlM). Finalmente, al valor de densidad óptica obtenido se le resta el valor del fondo de la imagen.

### **5.16 Cuantificación del número y el porcentaje de astrocitos positivos a 8OHG y AT100**

Con el objetivo de cuantificar el número de astrocitos con daño oxidativo al RNA y con hiperfosforilación de tau en los residuos Thr212 y Ser214 se capturaron tres

imágenes de cada una de las regiones analizadas (GD, CA3, CA2-CA1 y ENT). Por lo tanto, se capturaron un total de doce imágenes por sección. En la captura de todas las imágenes se utilizaron los mismos parámetros para GFAP (ganancia óptica 732, offset – 3.0, intensidad del láser 12), 8OHG (ganancia óptica 680, offset – 1.0, intensidad del láser 5) y AT100 (ganancia óptica 680, offset – 3.0, intensidad del láser 10). El conteo del número de astrocitos positivos a 8OHG o AT100 se realizó mediante el software ImageJ utilizando las funciones Plugins---Analyze---Cell counter. Obteniendo el número total de astrocitos positivos a 8OHG/AT100 (AP). El número de astrocitos positivos a 8OHG/AT100 por área (APP), se calculó de la siguiente manera:

$$APP = \frac{AP}{AI \times n_T} \dots \text{ecuación 6}$$

Donde:

APP= número de astrocitos positivos a 8OHG/AT100 por área.

AP= número de astrocitos positivos a 8OHG/AT100 (AP).

AI= área de una imagen a 63X (zoom 1.0) capturada en el microscopio confocal Leica TCS-SP8, que es igual a 0.034 mm<sup>2</sup>.

n<sub>T</sub>= número total de imágenes tomadas en cada región cerebral.

Al mismo tiempo que cuantificamos el número de AP, también contamos los astrocitos que no presentaban marca de 8OHG/AT100 (astrocitos negativos, AN). Para calcular el porcentaje de astrocitos positivos a 8OHG/AT100 (%AP) utilizamos la siguiente ecuación:

$$\%AP = \frac{(AP)100}{(AP+AN)} \dots \text{ecuación 7}$$

## 5.17 Cuantificación del número de neuronas parvalbuminérgicas por área

Con el objetivo de cuantificar el número de neuronas parvalbuminérgicas por área, se capturaron tres imágenes de la región GD, cuatro de CA2-CA1, cuatro de ENT, y seis de TEM y PAR, utilizando el objetivo 10X. Por lo tanto, se capturaron un total de veintitrés imágenes por sección. El conteo de las neuronas parvalbuminérgicas se realizó mediante el software ImageJ utilizando las funciones Plugins---Analyze--Cell counter. Obteniendo el número total de neuronas parvalbuminérgicas (NP). El número de neuronas parvalbuminérgicas por área (NPA), se calculó de la siguiente manera:

$$NPA = \frac{NP}{AI \times n_T} \dots \text{ecuación 8}$$

Donde:

NPA= número de neuronas parvalbuminérgicas por área.

NP= número de neuronas parvalbuminérgicas.

AI= área de una imagen a 10X capturada en el microscopio Nikon Eclipse 80i, que es igual a 1.105 mm<sup>2</sup>.

n<sub>T</sub>= número total de imágenes tomadas en cada región cerebral.

## 5.18 Análisis estadísticos

El análisis estadístico de la cuantificación del área ocupada por células inmunoreactivas a 8OHG, pTau231, AT100, Alz-50, NP y Fe en las diferentes regiones cerebrales, la clasificación fenotípica de microglía positiva a Iba1 y ferritina, la cuantificación de intensidad de fluorescencia de GFAP, SIRT1 y PGC-1, y la cuantificación de parámetros morfológicos astrogiales se realizaron en el programa GraphPad Prism 6.0, utilizando una ANOVA de una vía con un análisis ulterior de Tukey o t de Student no pareada. Para los resultados del análisis de Sholl se utilizó t test múltiple, análisis ulterior Holm-Sidak. Las diferencias se consideraron significativas cuando  $p \leq 0.05$ . Los datos se presentan como promedio  $\pm$  S.E.M.

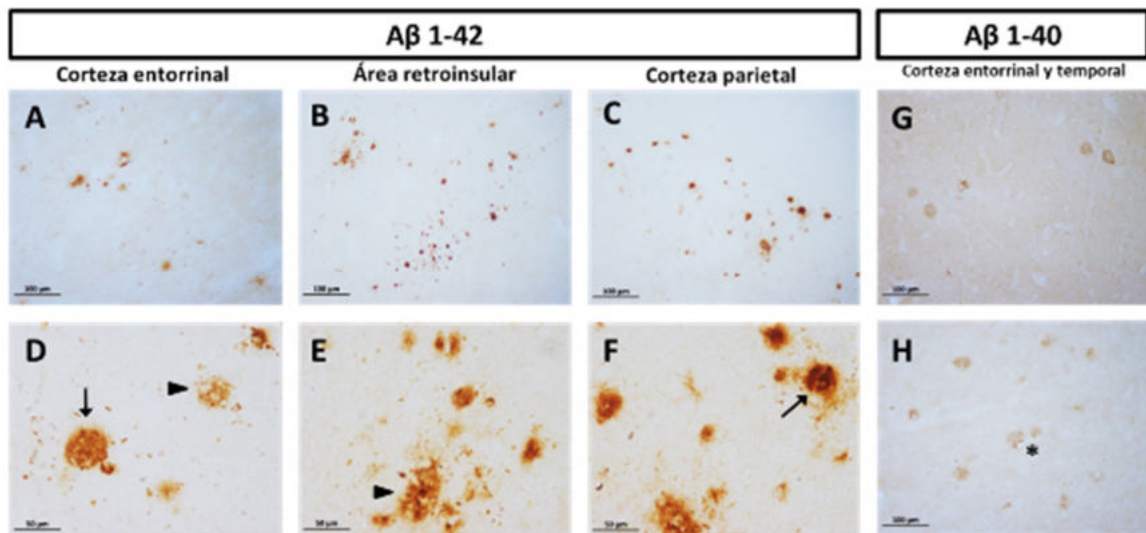
## 6. Resultados

### 6.1 Alteraciones en el cerebro de la marmoseta común durante el envejecimiento

#### 6.1.1 Agregación de proteínas en cerebro de la marmoseta común

##### 6.1.1.1 Acumulación de placas amiloideas en la corteza cerebral

Se detectaron placas amiloideas difusas y compactas en diversas áreas corticales de marmosetas muy viejas (ENT, TEM, área retroinsular y PAR), utilizando los anticuerpo anti-A $\beta$ <sub>1-40</sub> y anti-A $\beta$ <sub>1-42</sub> (fig. 6). En el hipocampo no se detectaron placas amiloideas positivas a A $\beta$ <sub>1-40</sub> ni a A $\beta$ <sub>1-42</sub>. Placas difusas positivas a A $\beta$ <sub>1-40</sub> se observaron principalmente rodeando vasos sanguíneos. No observamos placas compactas positivas a A $\beta$ <sub>1-40</sub>. Respecto a las placas positivas a A $\beta$ <sub>1-42</sub>, detectamos un número muy elevado tanto de placas difusas como compactas en comparación con las placas positivas a A $\beta$ <sub>1-40</sub>. Las placas positivas a A $\beta$ <sub>1-42</sub> se ubicaron principalmente en el parénquima. Cabe destacar que en nuestro estudio solo detectamos placas amiloideas en marmosetas muy viejas.



**Figura 6. Placas amiloideas compactas y difusas en la corteza de la marmoseta.** Placas positivas a A $\beta$ <sub>1-42</sub> en la corteza ENT (A y D), área retroinsular (B y E), y corteza PAR (C y F) de marmosetas muy viejas. Se detectaron placas compactas (flechas en D y F) y difusas (cabezas de flecha en D y E). Se observaron placas difusas positivas a A $\beta$ <sub>1-40</sub> en las cortezas ENT (G) y TEM (H) alrededor de vasos sanguíneos (asteriscos). Los paneles A-C, G y H se capturaron a 20x, mientras que los paneles D-F se capturaron a 40x.



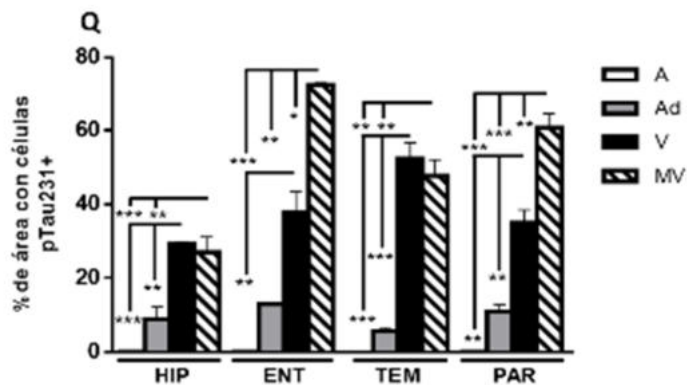
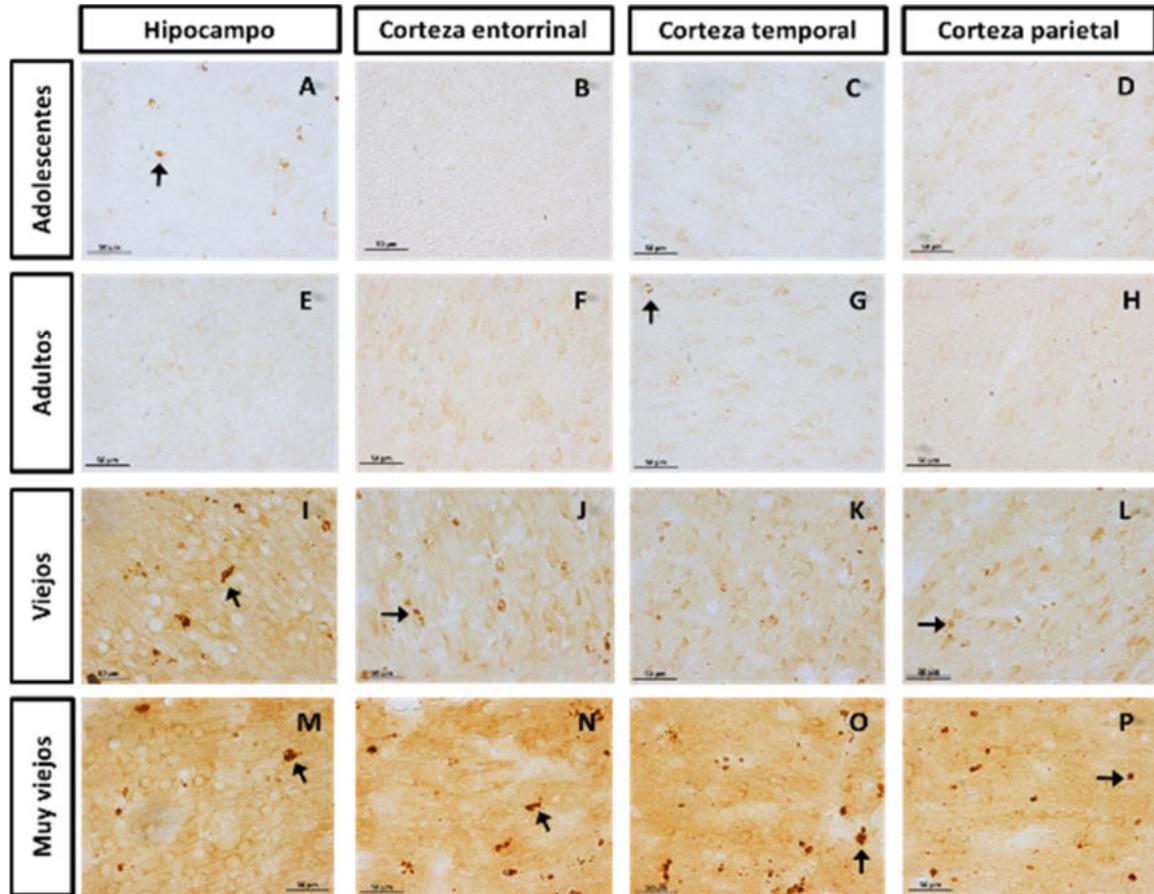
### **6.1.1.2 Presencia de hiperfosforilación de tau en el residuo Thr231**

En las marmosetas adolescentes y adultas (fig. 7 A-H) se observó marca positiva para pTau231 en el citoplasma de algunas células de la capa granular del GD, en el estrato piramidal de CA3 y CA2-CA1, y en diversas capas de ENT, TEM y PAR, siendo una marca tenue. En marmosetas viejas el número de células positivas a pTau231 (pTau231+) aumentó significativamente (fig. 7 I-L). Sin embargo, en marmosetas muy viejas el aumento fue mayor, observándose inclusive una gran cantidad de pequeñas inclusiones (marca citoplasmática intensa y compacta) (fig. 7 M-P), lo que sugería la presencia de pTau231 en células gliales en edades avanzadas. La cuantificación del porcentaje de área con células pTau231+ (fig. 7Q) demuestra el aumento significativo en el número de células pTau231+ en marmosetas viejas y muy viejas (adolescentes vs. viejos: hipocampo (HIP)  $p < 0.001$ ; ENT  $p < 0.01$ ; TEM  $p < 0.001$ ; PAR  $p < 0.01$ . Adultos vs. viejos: HIP  $p < 0.01$ ; TEM  $p < 0.001$ ; PAR  $p < 0.01$ . Adolescentes vs. muy viejos: HIP  $p < 0.001$ ; ENT  $p < 0.001$ ; TEM  $p < 0.01$ ; PAR  $p < 0.001$ . Adultos vs. muy viejos: HIP  $p < 0.01$ ; ENT  $p < 0.01$ ; TEM  $p < 0.01$ ; PAR  $p < 0.001$ ).

### **6.1.1.3 Presencia de hiperfosforilación de tau en los residuos Thr212 y Ser214**

Al igual que lo observado en pTau231, en marmosetas adolescentes y adultas detectamos células con marca tenue a AT100 (fig. 8 A-H); sin embargo, la marca positiva a AT100 no fue citoplasmática sino nuclear, en todas las células observadas. En marmosetas viejas (fig. 8 I-L) y en mayor medida en marmosetas muy viejas (fig. 8 M-P), el número de células positivas a AT100 (AT100+) y la intensidad de esta marca aumenta significativamente en todas las regiones analizadas. En marmosetas muy viejas, incluso se pueden observar pequeñas inclusiones (como las observadas en pTau23) que sugieren la hiperfosforilación de tau en núcleos de células gliales. La cuantificación del porcentaje de área con células positivas a AT100 (fig. 8Q) corrobora el aumento significativo en el número de células AT100+ en marmosetas viejas y muy viejas (adolescentes vs. viejos: TEM  $p < 0.05$ ; PAR  $p < 0.05$ . Adultos vs. viejos: TEM  $p < 0.05$ . Adolescentes vs. muy viejos:

HIP  $p < 0.001$ ; ENT  $p < 0.05$ ; TEM  $p < 0.01$ ; PAR  $p < 0.05$ . Adultos vs. muy viejos: HIP  $p < 0.01$ ; TEM  $p < 0.01$ ; PAR  $p < 0.05$ ).



**Figura 7. Aumento de la hiperfosforilación de tau en el residuo Thr231 durante el envejecimiento de la marmoseta.** Marmosetas adolescentes y adultas presentaron marca tenue en el citoplasma de algunas células, junto con pequeñas inclusiones en el HIP y en la corteza TEM (flechas en paneles A y G). Marmosetas viejas y muy viejas muestran un aumento en el número de células pTau231+ y en la intensidad de la marca, en todas las regiones analizadas. También aumentó el número y el tamaño de las inclusiones detectadas (flechas en I,

J, L, M-P). Q. Cuantificación del porcentaje de área con células pTau231+ en hipocampo y corteza de marmosetas de diferentes edades (A, adolescentes; Ad, adultos; V, viejos; MV, muy viejos). El porcentaje de área que ocupan las células pTau231+ aumenta significativamente en marmosetas viejas y muy viejas con respecto a adolescentes y adultos en todas las regiones analizadas. ANOVA de una vía, análisis ulterior Tukey (\*p < 0.05; \*\*p < 0.01; \*\*\*p < 0.001).

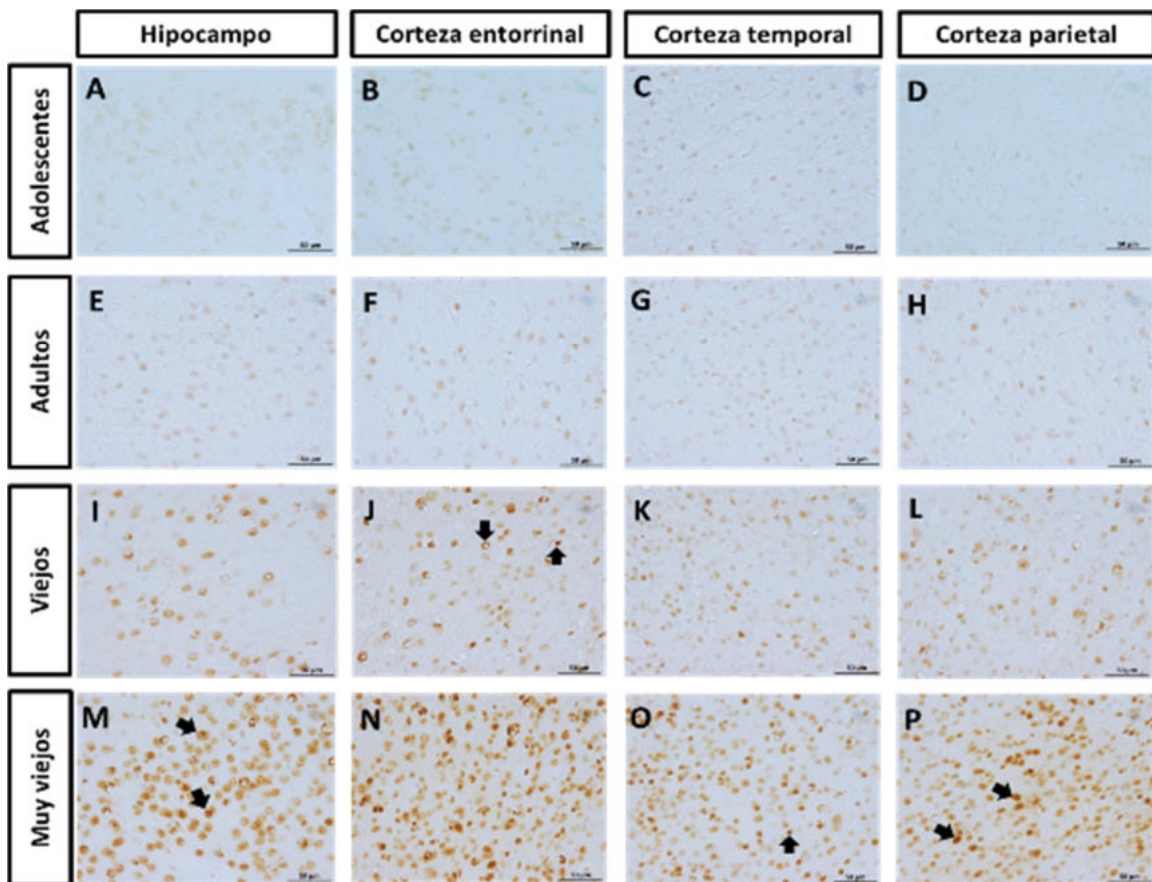


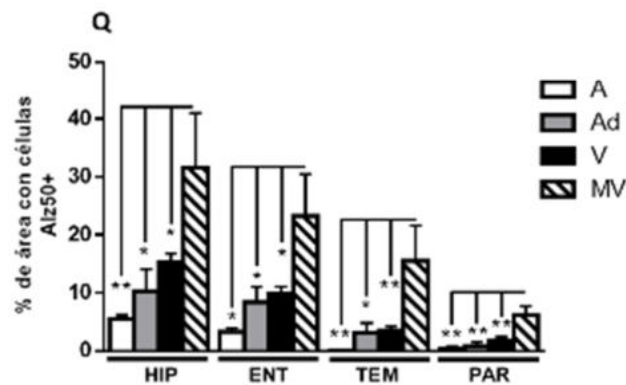
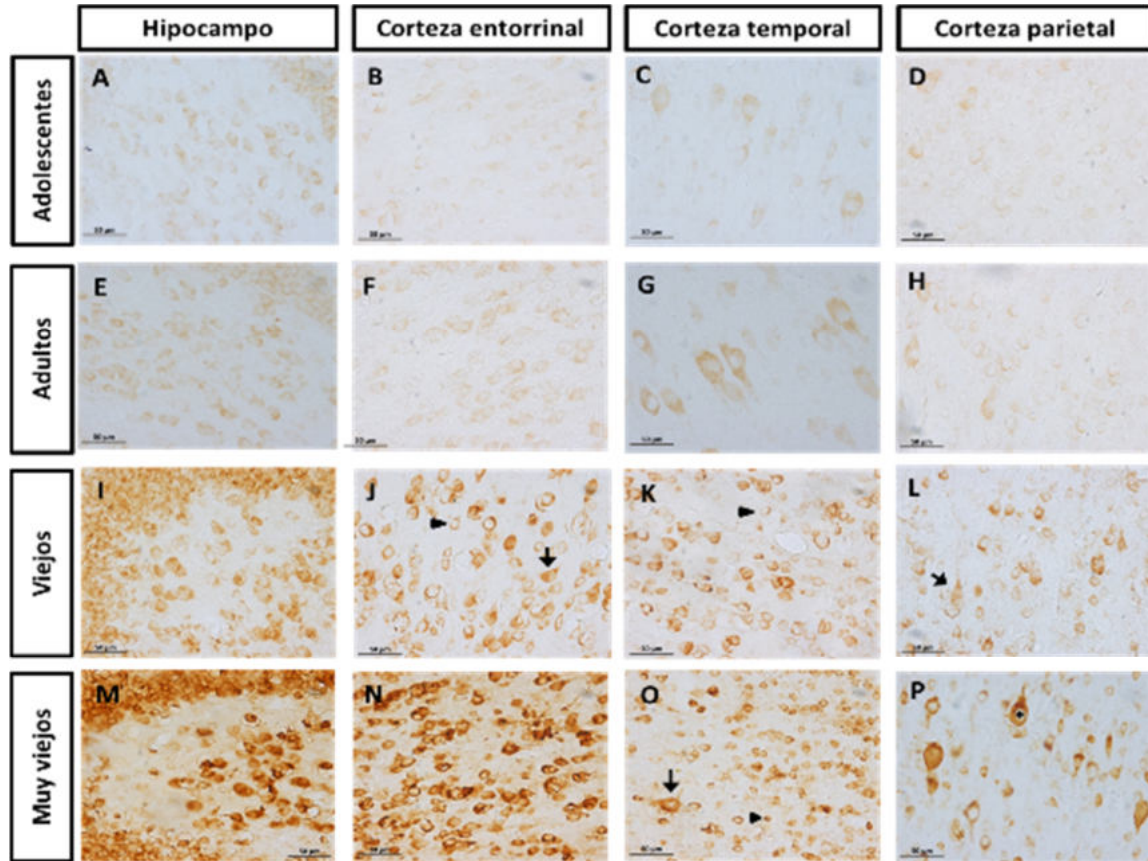
Figura 8. Aumento de la hiperfosforilación de tau en los residuos Thr212 y Ser214 durante el envejecimiento de la marmoseta. En marmosetas adolescentes (paneles A-D) y adultas (E-H) detectamos

células AT100+ con marca tenue en sus núcleos. En marmosetas viejas (paneles I-L) y muy viejas (M-P) aumentó el número de células AT100+ y la intensidad de la marca en sus núcleos en todas las regiones analizadas. Además, en estos grupos de edad también detectamos pequeñas inclusiones en células del HIP (flechas panel M), ENT (flechas panel J), corteza TEM (flecha panel O) y corteza PAR (flechas panel P). Q. Cuantificación del porcentaje de área con células AT100+ en HIP y corteza de marmosetas de diferentes edades (A, adolescentes; Ad, adultos; V, viejos; MV, muy viejos). El porcentaje de área que ocupan las células AT100+ aumenta significativamente en marmosetas viejas y muy viejas con respecto a adolescentes y adultos en todas las regiones analizadas, esto corrobora lo observado en los paneles A-P. ANOVA de una vía, análisis ulterior Tukey (\*p < 0.05; \*\*p < 0.01; \*\*\*p < 0.001).

#### **6.1.1.4 Aumento proporcional a la edad en el número de células positivas a Alz-50**

El anticuerpo Alz-50 se une a dos secuencias discontinuas de la proteína tau, una conformada por los residuos 5-15 del extremo N-terminal, y otra en los residuos 312-322 del tercer dominio de unión a microtúbulos. La unión de Alz-50 a tau depende del plegamiento del extremo N-terminal en el tercer dominio de unión a microtúbulos, este cambio conformacional permite reconocer las fases tempranas de agregación de tau. En marmosetas adolescentes y adultas observamos la presencia de células positivas a Alz-50 (Alz50+) con marca citoplasmática tenue, en las capas granular y polimórfica del GD, en el estrato piramidal de CA3 y CA2-CA1, en diversas regiones de ENT y en las capas 3 y 4 de TEM y PAR (fig. 9 A-H). En marmosetas viejas, el número de células Alz50+ y la intensidad de la marca aumentó con respecto a adolescentes y adultos (fig. 9 I-L), observándose una marca más fibrilar en las neuronas Alz50+. En sujeto viejos también observamos pequeñas células Alz50+ cuya marca era compacta e intensa. En marmosetas muy viejas, el número de células Alz50+ y la intensidad de la marca aumentaron enormemente (fig. 9 M-P). En algunas neuronas del estrato piramidal de CA3 y CA2-CA1, y de la capa 4 de las cortezas PAR y TEM, la marca de Alz-50 no solo se presentó en el citoplasma ya que también detectamos marca en dendritas. El número de células pequeñas con inclusiones de Alz-50 también aumentó. Al cuantificar el porcentaje de área con células Alz50+ (fig. 9Q), se confirmó el aumento significativo de las células Alz50+ en marmosetas muy viejas (adolescentes vs. muy viejos: HIP p<0.01; ENT p<0.05; TEM p<0.01; PAR p<0.01. Adultos vs. muy viejos: HIP p<0.05; ENT

p<0.05; TEM p<0.05; PAR p<0.01. Viejos vs. muy viejos: HIP p<0.05; ENT p<0.05; TEM p<0.01; PAR p<0.01).



**Figura 9. Incremento en el número de células positivas a Alz-50 durante el envejecimiento de la marmoseta común.** Marmosetas adolescentes y adultas presentaron células con marca citoplasmática tenue en las capas granular y polimórfica del GD y en las capas 3 y 4 de las cortezas TEM y PAR. En marmosetas viejas, el número de células Alz50+ y la intensidad de la marca aumentó. Tanto neuronas (flechas paneles J y L) como células pequeñas que probablemente sean células gliales (cabezas de flecha paneles J y L)

presentaron marca. En marmosetas muy viejas, el incremento en el número de células Alz50+ y la intensidad de la marca fue aún mayor. Q. Cuantificación del porcentaje de área con células Alz50+ en HIP y corteza de marmosetas de diferentes edades (A, adolescentes; Ad, adultos; V, viejos; MV, muy viejos). Esta cuantificación corrobora el aumento significativo en el número de células Alz50+ en marmosetas muy viejas, con respecto a los otros grupos de edad. ANOVA de una vía, análisis ulterior Tukey (\*p < 0.05; \*\*p < 0.01).

## **6.1.2 Cambios en el fenotipo microglial en el hipocampo de la marmoseta durante el envejecimiento**

### **6.1.2.1 Microglía positiva a Iba1 (microglía+Iba1)**

En este estudio clasificamos las células microgliales en inactivas (citoplasma redondo y procesos ramificados, fig. 10A), activadas (citoplasma de gran tamaño con procesos largos y muy ramificados, fig. 10B) y distróficas (pérdida de ramificaciones finas, presencia de procesos cortos y tortuosos, esferoides en los procesos y fragmentación del citoplasma, fig. 10 C y D), utilizando el marcador específico de microglía Iba-1.

Al cuantificar la microglía inactiva, activada y distrófica por área en cerebros de marmosetas (fig. 10E), observamos que el fenotipo que predomina en todas las edades es la microglía inactiva. Sin embargo, en el envejecimiento el número de microglía inactiva disminuye, ya que marmosetas viejas y muy viejas presentaron una disminución significativa con respecto a marmosetas adolescentes (Adolescentes vs. viejos  $p < 0.01$ ; adolescentes vs. muy viejos  $p < 0.001$ ). De la misma manera, la cantidad de microglía activada disminuyó significativamente en marmosetas muy viejas con respecto a los demás grupos de edad (Adolescentes vs. muy viejos  $p < 0.05$ ; adultos vs. muy viejos  $p < 0.01$ ; viejos vs. muy viejos  $p < 0.05$ ). Sin embargo, la microglía distrófica aumentó significativamente en las marmosetas muy viejas con respecto a los adolescentes y adultos (adolescentes vs. muy viejos  $p < 0.05$ ; adultos vs. muy viejos  $p < 0.05$ ), lo que sugiere que la pérdida de microglía inactiva y activada en marmosetas muy viejas, se debe probablemente a que en estos fenotipos se desencadena el proceso de distrofia.

### 6.1.2.2 Microglía positiva a ferritina (microglía+ferritina)

La ferritina se expresa ampliamente en la microglía, por lo que nos permite evaluar la cantidad de este tipo celular y su morfología (Lopes et al., 2008). En la figura 11, se observan imágenes representativas de microglía inactiva, activada y distrófica positivas a ferritina en marmoseta. Células microgliales+ferritina se observaron en todos los grupos de edad de la marmoseta (fig. 12 a-x), sin embargo, en sujetos adultos y viejos (fig. 12 g-r) se observó una mayor cantidad de microglía+ferritina con respecto a adolescentes (fig. 12 a-f), especialmente en los estratos *oriens* y *pyramidale* de CA3 y CA2-CA1 (fig. 12 h, i, n y o). Además, en adultos y viejos se observó una mayor cantidad de microglía+ferritina con citoplasma grande y procesos largos y ramificados (hipertrofia), características de la microglía activada, y también detectamos una mayor cantidad de microglía+ferritina con deramificación y citorrexis, características de la distrofia. Sin embargo, en todas las regiones analizadas se observa un descenso en el número de microglía+ferritina en marmosetas muy viejas (fig. 12 s-x). Al cuantificar la microglía+ferritina por área (fig. 12B), se comprueba que en marmosetas adultas y viejas aumenta la activación de la microglía+ferritina (adolescentes vs. adultos: CA2-CA1  $p < 0.001$ . Adolescentes vs. viejos: CA2-CA1  $p < 0.05$ ; PAR  $p < 0.05$ ). Mientras que en marmosetas muy viejas, la cantidad de microglía+ferritina activada e inactiva disminuye significativamente en todas las regiones analizadas (**microglía inactiva**. Adolescentes vs. muy viejos: CA3  $p < 0.05$ ; CA2-CA1  $p < 0.05$ ; ENT  $p < 0.05$ ; TEM  $p < 0.01$ ; PAR  $p < 0.001$ . Adultos vs. muy viejos: PAR  $p < 0.01$ . Viejos vs. muy viejos: CA3  $p < 0.01$ ; CA2-CA1  $p < 0.001$ ; ENT  $p < 0.05$ ; TEM  $p < 0.05$ ; PAR  $p < 0.01$ . **Microglía activada**. Adultos vs. muy viejos: CA2-CA1  $p < 0.0001$ ; ENT  $p < 0.05$ . Viejos vs. muy viejos: GD  $p < 0.01$ ; CA3  $p < 0.05$ ; CA2-CA1  $p < 0.001$ ; ENT  $p < 0.05$ ; TEM  $p < 0.01$ ; PAR  $p < 0.01$ ). En el caso de la microglía+ferritina distrófica, este fenotipo aumentó significativamente en marmosetas viejas con respecto a adolescentes y adultos (adolescentes vs. viejos: GD  $p < 0.05$ ; CA2-CA1  $p < 0.05$ ; ENT  $p < 0.001$ ; TEM  $p < 0.01$ ; PAR  $p < 0.001$ . Adultos vs. viejos: PAR  $p < 0.01$ ). En marmosetas muy viejas la microglía+ferritina distrófica disminuye muy poco con respecto a los viejos. Estos resultados demuestran que en el envejecimiento de la marmoseta aumentan la activación y la distrofia de la

microglía+ferritina; mientras que, en el envejecimiento avanzado disminuye significativamente la microglía+ferritina funcional (inactivas y activadas), a diferencia de la microglía+ferritina distrófica que mantiene niveles elevados.

### **6.1.2.3 Diferentes poblaciones de microglía son marcadas con los anticuerpos anti-Iba1 o anti-ferritina**

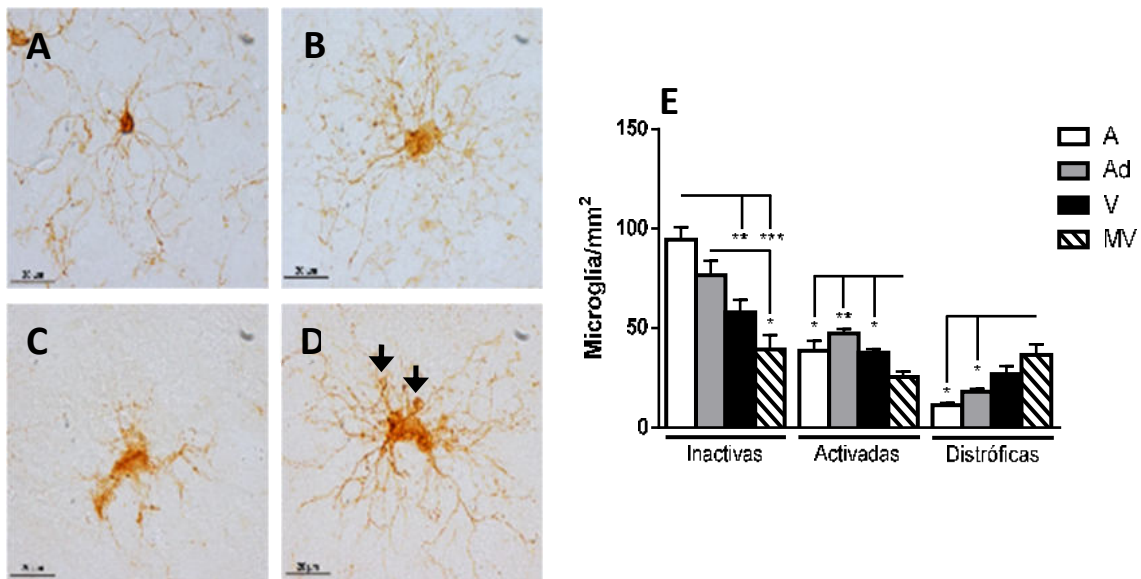
Al comparar el número de microglía+Iba1 (sección 6.1.2.1) con respecto a la microglía+ferritina (sección 6.1.2.2) en los mismos sujetos y regiones cerebrales analizados en este estudio, observamos que, aunque ambos anticuerpos marcan los mismos compartimentos citoplasmáticos en la microglía (fig. 13A), hay diferencias en los fenotipos microgliales que detectan. Mientras anti-Iba1 tiende a marcar una mayor cantidad de microglía inactiva (marmosetas adolescentes y adultas presentan más microglía inactiva+Iba1 que microglía inactiva+ferritina), el anticuerpo anti-ferritina marca una mayor cantidad de microglía activada (fig. 13B). En cuanto a la microglía distrófica, ambos anticuerpos marcan niveles similares de estas células en todas las regiones y edades analizadas (fig. 13B). Estos resultados indican que en la marmoseta común anti-Iba1 es un excelente marcador de microglía inactiva y distrófica, mientras que anti-ferritina es un mejor marcador de microglía activada.

### **6.1.3 Acumulación de hierro en cerebros de marmoseta durante el envejecimiento**

En cerebros de marmosetas de todos los grupos de edad detectamos marca positiva a Fe en el citoplasma y en el espacio extracelular (fig. 14A). Al cuantificar el porcentaje de área con marca positiva a Fe en GD, CA3 y CA2-CA1 (fig. 14B), detectamos que en marmosetas muy viejas aumentan significativamente los niveles de Fe con respecto a los demás grupos de edad (adolescentes vs. muy viejos: GD  $p < 0.001$ ; CA3  $p < 0.0001$ ; CA2-CA1  $p < 0.001$ . Adultos vs. muy viejos: GD  $p < 0.01$ ; CA3  $p < 0.001$ ; CA2-CA1  $p < 0.001$ . Viejos vs. muy viejos: GD  $p < 0.05$ ; CA3  $p < 0.01$ ; CA2-CA1  $p < 0.01$ ). En las regiones corticales, los niveles de Fe aumentan significativamente en las marmosetas viejas con respecto a las adolescentes y

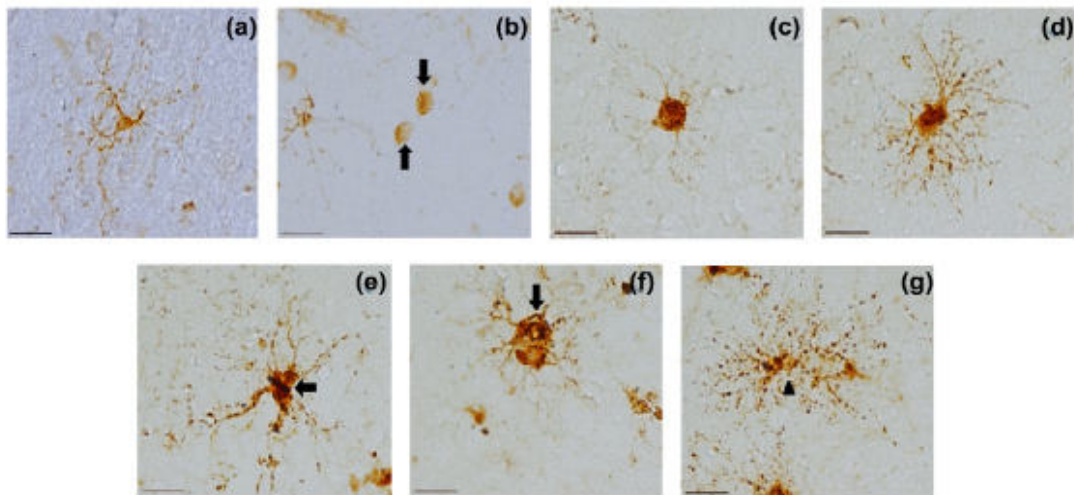


adultas; mientras que, en las marmosetas muy viejas los niveles de Fe aumentan significativamente con respecto a los demás grupos de edad (adolescentes vs. muy viejos: ENT  $p < 0.0001$ ; TEM  $p < 0.001$ ; PAR  $p < 0.0001$ . Adultos vs. muy viejos: ENT  $p < 0.0001$ ; TEM  $p < 0.001$ ; PAR  $p < 0.0001$ . Viejos vs. muy viejos: ENT  $p < 0.001$ ; PAR  $p < 0.05$ ). Estos resultados demuestran que en las regiones corticales desde los individuos viejos se observan altos niveles de Fe. En cambio, en el GD, CA3 y CA2-CA1 el aumento excesivo de Fe se observa hasta la vejez avanzada. Lo cual sugiere que las regiones corticales son más proclives a la acumulación excesiva de Fe. Las alteraciones en los niveles de Fe en el envejecimiento pueden ser el resultado de cambios en el número de microglía positiva a Fe (M+H). Para analizar los cambios en la M+H, realizamos un doble marcaje de Fe contra ferritina, en donde observamos microglía con una coloración azul oscura, las cuales son positivas a Fe y ferritina (fig. 14A). Al cuantificar la M+H por área (fig. 14C), en marmosetas viejas aumenta el número de M+H en todas las regiones analizadas (adolescentes vs. viejos: GD, CA3, CA2-CA1, TEM y PAR  $p < 0.05$ ). Mientras que en marmosetas muy viejas el número de M+H disminuye con respecto a los viejos. Estos resultados sugieren que la pérdida de M+H en marmosetas muy viejas (fig. 14C) está relacionada con los niveles excesivos de Fe en este grupo de edad (fig. 14B).

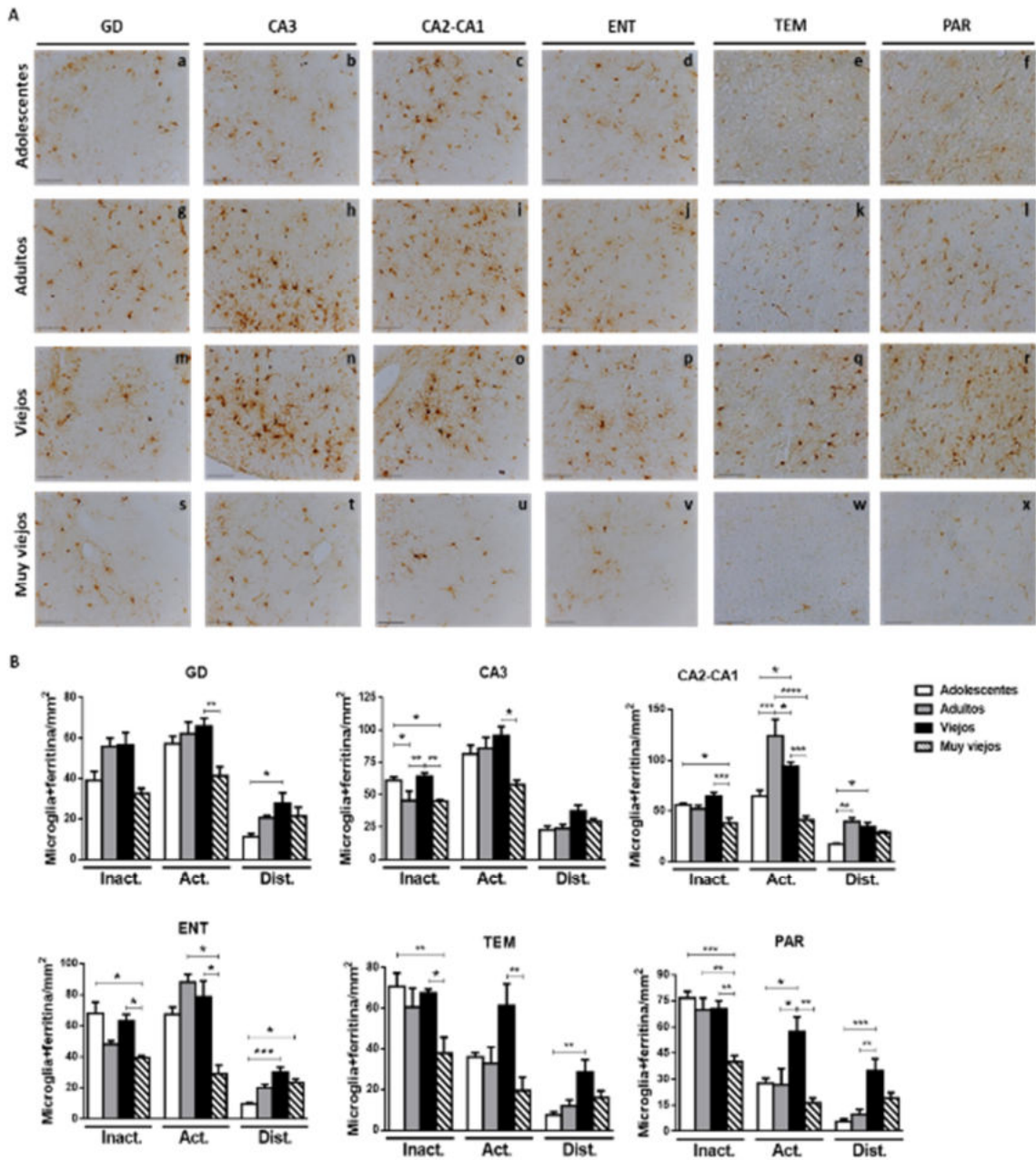


**Figura 10. Imágenes representativas de los fenotipos microgliales.** A. Microglía inactiva con citoplasma pequeño y procesos largos y delgados. B. Microglía activada con hipertrofia (citoplasma de gran tamaño y

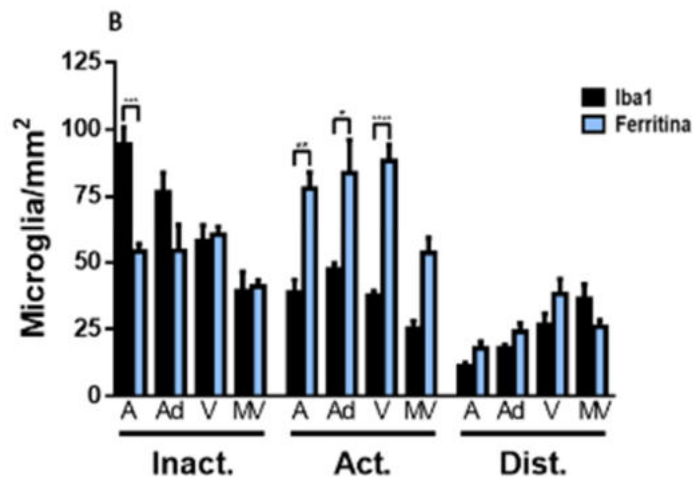
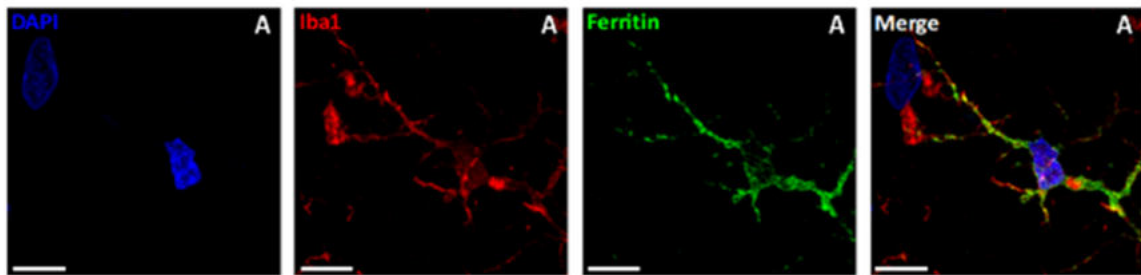
procesos largos y ramificados). C. Microglía distrófica con procesos desramificados y fragmentación del citoplasma y los procesos. D. Microglía distrófica con esferiodes en los procesos (flechas). E. Cuantificación de microglía (inactiva, activada y distrófica) por área, en el hipocampo de marmosetas adolescentes (A), adultas (Ad), viejas (V) y muy viejas (MV). ANOVA de una vía, análisis ulterior Tukey (\* $p < 0.05$ ; \*\* $p < 0.01$ ; \*\*\* $p < 0.001$ ).



**Figura 11. Imágenes representativas de oligodendrocitos y microglía utilizando el anticuerpo anti-ferritina.** a. Microglía inactiva con citoplasma pequeño y procesos ramificados. b. Oligodendrocitos con citoplasma redondo con uno o sin procesos. c. Microglía ameboide activada con citoplasma muy grande y procesos cortos pero ramificados. d. Microglía activada ampliamente ramificada con citoplasma grande. e-g. Microglía distrófica con procesos tortuosos y deramificados (flechas), y citorrexis (cabeza de flecha). Barra de escala 20  $\mu\text{m}$ .



**Figura 12. Disminución de la microglía+ferritina durante el envejecimiento de la marmoseta común.** A. Imágenes representativas de microglía+ferritina en regiones hipocámpales y corticales de marmosetas. Nótese el aumento en el número de microglía+ferritina en adultos y viejos con respecto a adolescentes, y la disminución severa en sujetos muy viejos. B. Cuantificación de la microglía+ferritina (Inact. inactiva; Act. activada; Dist. distrófica) por área, en donde se comprueba el aumento en la microglía+ferritina activada en adultos y viejos y en la microglía+ferritina distrófica en sujetos viejos y muy viejos. ANOVA de una vía, análisis ulterior Tukey (\* $p < 0.05$ ; \*\* $p < 0.01$ ; \*\*\* $p < 0.001$ ; \*\*\*\* $p < 0.0001$ ).



**Figura 13. Comparación entre microglía +Iba y +ferritina en hipocampo y corteza de la marmoseta común.** A. Doble marcaje de microglía con los anticuerpos anti-Iba (rojo) y anti-ferritina (verde). Ambos anticuerpos colocalizan en el citoplasma y los procesos de las células microgliales. Barra de escala 10  $\mu\text{m}$ . B. Cuantificación del número de microglía inactiva, activada y distrófica +Iba1 y +ferritina. En esta cuantificación consideramos todas las regiones analizadas (GD, CA3, CA2-CA1, ENT, TEM y PAR) de marmosetas adolescentes (A), adultas (Ad), viejas (V) y muy viejas (MV). En marmosetas adolescentes, el anticuerpo anti-Iba1 permite detectar una mayor cantidad de microglía inactiva. En marmosetas adolescentes, adultas y viejas, el anticuerpo anti-ferritina permite detectar una mayor cantidad de microglía activada. Respecto a la microglía distrófica, ambos anticuerpos permiten detectar niveles semejantes de este fenotipo. ANOVA de una vía, análisis ulterior Tukey (\* $p < 0.05$ ; \*\* $p < 0.01$ ; \*\*\* $p < 0.001$ ; \*\*\*\* $p < 0.0001$ ).

#### 6.1.4 Aumento de la oxidación del RNA en células del hipocampo y la corteza durante el envejecimiento de la marmoseta

La función principal de la ferritina es almacenar los iones de Fe con el fin de evitar la formación de ERO mediante la reacción de Fenton. En este estudio observamos que durante el envejecimiento de la marmoseta común disminuye el número de

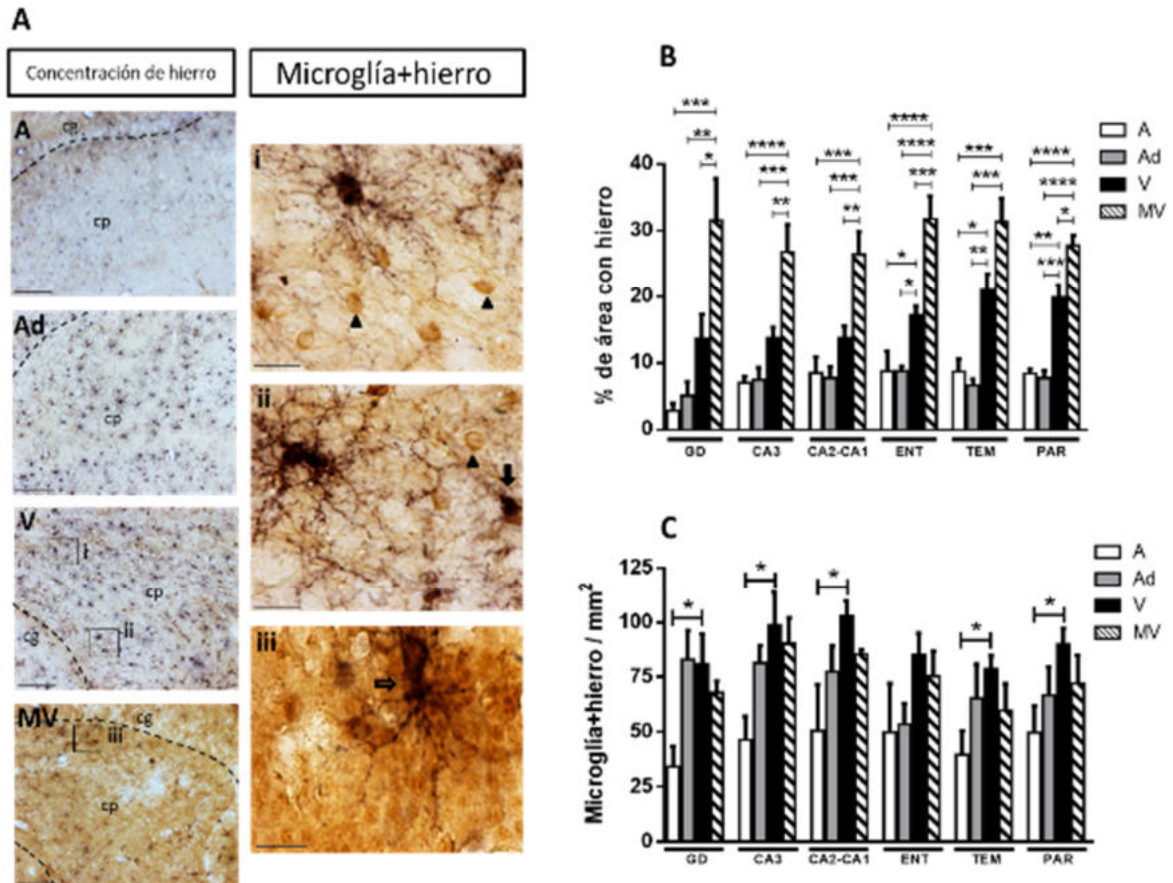
microglía encargada de almacenar Fe (microglía+ferritina), lo que a su vez podría relacionarse con el aumento en los niveles de Fe. Es así como nos preguntamos, si este aumento de Fe pudiera promover un incremento en el estrés oxidativo de células del hipocampo y de la corteza. Con este objetivo, utilizamos el marcador de daño oxidativo al RNA 8OHG, el cual es uno de los marcadores más tempranos de estrés oxidativo en múltiples especies (Chang et al., 2008; Fiala et al., 1989; Nunomura et al., 1999). En marmosetas adolescentes, observamos células positivas a 8OHG (8OHG+), las cuales presentaron marca tenue citoplasmática que se localizaba alrededor del núcleo (perinuclear) (fig. 15 a-f). En marmosetas adultas, viejas y muy viejas (fig. 15 g-x), aumentaron el número de células 8OHG+ y la intensidad de la marca. En GD, CA3, CA2-CA1 y ENT las células presentaron marca citoplasmática perinuclear (fig. 15 a-d, g-j, m-p, s-v), pero en las regiones corticales TEM y PAR detectamos algunas células 8OHG+ con marca en las dendritas, principalmente ubicadas en la capa IV (fig. 15 k, l, q, r, w, x). Las células 8OHG+ se ubicaron principalmente en las capas granular y polimórfica del GD, en el estrato piramidal de CA3 y CA2-CA1, y en las capas III-V de las cortezas TEM y PAR. En ENT, las células 8OHG+ se distribuyeron homogéneamente. Al cuantificar el porcentaje de células 8OHG+ (fig. 15B), confirmamos que, en todas las regiones analizadas el número de células 8OHG+ aumenta de manera proporcional a la edad (adolescentes vs. adultos: CA3  $p < 0.05$ ; ENT  $p < 0.01$ ; TEM  $p < 0.001$ ; PAR  $p < 0.001$ . Adolescentes vs. viejos: GD  $p < 0.001$ ; CA3  $p < 0.0001$ ; CA2-CA1  $p < 0.001$ ; ENT  $p < 0.001$ ; TEM  $p < 0.001$ ; PAR  $p < 0.001$ . Adolescentes vs. muy viejos: GD  $p < 0.05$ ; CA3  $p < 0.0001$ ; CA2-CA1  $p < 0.01$ ; ENT  $p < 0.001$ ; TEM  $p < 0.001$ ; PAR  $p < 0.001$ ). Aunque observamos algunas diferencias entre las regiones, ya que en el GD y CA2-CA1 el aumento significativo de células 8OHG+ se detectó en marmosetas viejas y muy viejas con respecto a adolescentes y adultos. A diferencia de las regiones CA3, ENT, TEM y PAR en donde desde los adultos, viejos y muy viejos mostraron un aumento significativo con respecto a los adolescentes. Estos resultados nos confirman que el estrés oxidativo aumenta de manera proporcional a la edad en cerebros de marmoseta, aunque en algunas regiones, desde etapas tempranas se

presentan niveles altos de daño oxidativo al RNA, lo cual puede estar relacionado con una mayor pérdida de microglía+ferritina (véase sección 6.1.2.2).

### **6.1.5 Oxidación del RNA en microglía**

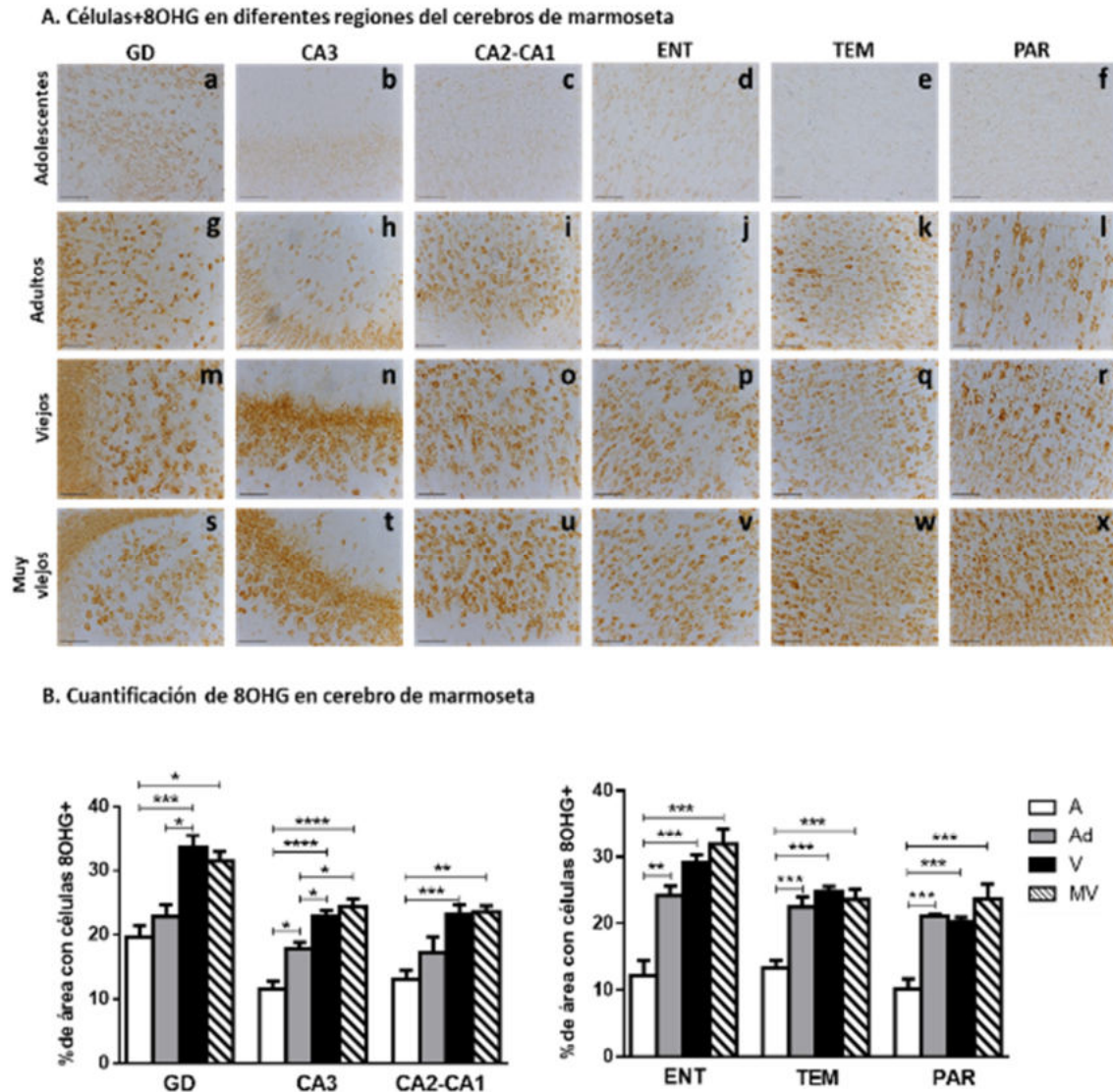
En las secciones anteriores demostramos que el número de células 8OHG+ aumenta con la edad, mientras que la microglía inactiva y activada disminuye. Debido a que la oxidación excesiva la RNA conlleva a la apoptosis un proceso relacionado también con la distrofia microglial, nuestro siguiente objetivo fue conocer si la microglía sufre daño oxidativo al RNA durante el envejecimiento. Para esto realizamos doble marcaje por inmunofluorescencia utilizando los anticuerpos anti-Iba1, anti-ferritina y anti-8OHG. Observamos que en marmosetas viejas la microglía +Iba1 (fig. 16 A-D) y +ferritina (fig. 16 I-L), presentan escasa inmunoreactividad a 8OHG; sin embargo, la mayoría de estas células se localizan en regiones en las que abundan células 8OHG+, como la capa granular de GD o el estrato piramidal de CA3, en donde las células microgliales rodean con sus procesos a las neuronas con daño oxidativo (fig. 16Q), en lo que recuerda el inicio de la fagocitosis. Cabe destacar que la gran mayoría de la microglía activada que se encuentra en regiones con daño oxidativo alto muestran morfología ameboide (citoplasma circular de gran tamaño con procesos cortos y poco ramificados) (fig. 16 A-P, flechas blancas). En cambio, en regiones que presentan pocas células 8OHG+, como la capa molecular del GD o el estrato *radiatum* de CA3, la microglía activada muestra citoplasma grande con procesos muy largos y ampliamente ramificados (a las cuales nombramos ramificadas) (fig. 16 A-P, flechas amarillas). Al cuantificar el número de microglía activada ameboide y ramificada por área, confirmamos que la microglía ameboide predomina (fig. 16S). En marmosetas muy viejas, también observamos que la mayoría de la microglía se encuentra rodeando con sus procesos a las células 8OHG+ (fig. 16 E-H y M-P); sin embargo, en sujetos muy viejos si se detectó microglía con inmunoreactividad a 8OHG en todo su citoplasma (fig. 16R, cabeza de flecha). Por lo tanto, estos resultados nos indican que, a diferencia de otros tipos celulares, la microglía presenta altos niveles de daño oxidativo al RNA hasta edades muy avanzadas, aun cuando la microglía se

encuentra en estrecho contacto con las células con daño oxidativo, posiblemente dando soporte a las células afectadas o fagocitando a las células que presenten daño elevado.



**Figura 14. Detección de Fe (histoquímica) y ferritina (inmunohistoquímica) en hipocampo y corteza de marmoseta común.** A. Doble marcaje de Fe (café) y ferritina (azul) en tejido cerebral de marmoseta. Imágenes representativas de cortes cerebrales de marmosetas adolescentes (A), adultas (Ad), viejas (V) y muy viejas (MV). En el cerebro de la marmoseta, se observa un incremento en la concentración de Fe con respecto a la edad. La microglía positiva a Fe y ferritina (M+H, células azul oscuro) también aumenta con la edad, principalmente en los sujetos viejos. Sin embargo, en las marmosetas muy viejas el número de M+HF disminuye considerablemente. i, ii. Imágenes representativas de M+H (flechas) y células positivas a Fe, pero no a ferritina (cabezas de flecha). iii. M+H ubicada en la capa granular del giro dentado (flecha) rodeada de células granulares con altos niveles de Fe. B. Cuantificación del porcentaje de área con Fe y de la cantidad de M+HF por área. Al cuantificar el porcentaje de área con Fe comprobamos que, en el hipocampo, el incremento significativo de este elemento sucede en los individuos muy viejos; sin embargo, en la corteza el incremento significativo se observa desde los sujetos viejos. También comprobamos que la cantidad de M+H aumenta con respecto a la edad, alcanzando un nivel máximo en las marmosetas viejas, y disminuye en las marmosetas muy viejas. ANOVA de

una vía, análisis ulterior Tukey (\* $p < 0.05$ ; \*\* $p < 0.01$ ; \*\*\* $p < 0.001$ ; \*\*\*\* $p < 0.0001$ ). Barra de escala 100  $\mu\text{m}$  para A, Ad, V y MV, y 20  $\mu\text{m}$  para i, ii, iii.



**Figura 15. Inmunohistoquímica contra 8OHG en cerebro de marmoseta.** A. Células 8OHG+ en hipocampo y corteza de marmoseta fueron detectadas desde la adolescencia de la marmoseta, mostrando una marca tenue y perinuclear (a-f). Marmosetas adultas mostraron un incremento en el número de células 8OHG+ y en la intensidad de la marca en todas las regiones analizadas (g-l), especialmente en la corteza PAR donde células de gran tamaño mostraron inmunoreactividad a 8OHG (l). En marmosetas viejas y muy viejas, el incremento en el número de células 8OHG+ y en la intensidad de la marca aumenta en mayor medida. B. **Porcentaje de área ocupado por células 8OHG+.** La inmunoreactividad ante 8OHG se cuantificó en hipocampo y corteza de marmosetas de diferentes edades. La cantidad de células 8OHG+ aumenta con respecto a la edad en todas las



regiones analizadas. Sin embargo, el daño oxidativo al RNA se detecta en corteza antes que en hipocampo (marmosetas adultas muestran un aumento significativo con respecto a los adolescentes en ENT ( $p > 0.01$ ), TEMP y PAR ( $p > 0.001$ )), mientras que en el hipocampo el aumento significativo en el daño oxidativo se observa hasta la vejez, con excepción de CA3. Marmosetas adolescentes (A), adultas (Ad), viejas (V) y muy viejas (MV). ANOVA de una vía, análisis ulterior Tukey (\* $p < 0.05$ ; \*\* $p < 0.01$ ; \*\*\* $p < 0.001$ ; \*\*\*\* $p < 0.0001$ ).

### **6.1.6 Daño oxidativo y distrofia en microglía M2**

Con el objetivo de comprobar si la microglía activada que rodea a las células 8OHG+ presentan fenotipo la activación M2 (fagocítica), realizamos dobles y triples marcajes, utilizando marcadores específicos de la activación M2, como son IL-10 y Arg-1. En marmosetas muy viejas, observamos que la mayoría de la microglía+ferritina con morfología ameboide presentan inmunoreactividad a IL-10 y Arg1 (fig. 17, flechas blancas). Mientras que la microglía+ferritina con morfología ramificada, no muestran inmunoreactividad a IL-10 y Arg1 (fig. 17, flechas amarillas). Además, confirmamos que microglía+ferritina con características distróficas (deramificación, citorrexis, esferoides en los procesos), a su vez presentan inmunoreactividad a 8OHG en todo su citoplasma y a Arg1 (fig. 17, tercera fila). Estos resultados demuestran que la microglía+ferritina ameboide que rodean a las neuronas 8OHG+, presentan fenotipo fagocítico (M2). Además, en marmosetas muy viejas, estas células encargadas de almacenar Fe y fagocitar células dañadas, son distróficas, esto sugiere que el almacenamiento a largo plazo de Fe y las alteraciones en el proceso de fagocitosis que suceden en el envejecimiento microglial (disfunción lisosomal y mitocondrial) pueden ser causas que desencadenan el proceso distrófico.

### **6.1.7 Alteración en la expresión proteica de SIRT1 dentro de la microglía de marmosetas viejas y muy viejas**

SIRT1 es una desacetilasa considerada un control maestro de la función mitocondrial. La sobreexpresión de SIRT1 también se ha relacionado con la activación microglial y la disminución de su expresión se relaciona con alteraciones microgliales (Cho et al., 2015). Con el fin de conocer si durante el envejecimiento

de la marmoseta el incremento en las concentraciones de Fe y el estrés oxidativo alteran la función mitocondrial en la microglía, realizamos doble marcaje por inmunofluorescencia utilizando anticuerpos contra Iba1 y SIRT1.

En la figura 18 se muestra el doble marcaje de Iba1 contra SIRT1, en microglía de marmosetas adolescentes (A), adultas (B), viejas (C) y muy viejas (D). En las células microgliales de todos los grupos de edad, la inmunoreactividad a SIRT1 se localiza principalmente en el núcleo (fig. 18 A-D). En la microglía de marmosetas adultas y viejas (fig. 18 B y C) la intensidad de la fluorescencia de SIRT1 (IF-SIRT1) es mayor a lo observado sujetos adolescentes (fig. 18A). Sin embargo, en marmosetas muy viejas (fig. 18D), la IF-SIRT1 disminuye con respecto a marmosetas adultas y viejas. Al cuantificar la IF-SIRT1 en células microgliales (fig. 18E), confirmamos que existe un incremento en la IF-SIRT1 en microglía de marmosetas adultas y viejas con respecto a marmosetas adolescentes (adolescentes vs. adultos: CA3  $p < 0.0001$ ; ENT  $p < 0.05$ . Adolescentes vs. viejos: CA3  $p < 0.001$ ). Mientras que, en microglía de marmosetas muy viejas la IF disminuye significativamente en GD, CA2-CA1 y ENT (adolescentes vs. muy viejos: GD  $p < 0.05$ . Adultos vs. muy viejos: CA2-CA1  $p < 0.05$ ; ENT  $p < 0.001$ . Viejos vs. muy viejos: GD  $p < 0.001$ ).

Al calcular la IF total de SIRT1 en microglía, consideramos las células microgliales de todas las regiones analizadas (hipocampo y ENT; fig. 18F). Al igual que lo observado en el análisis regionalizado, la IF total de SIRT1 en microglía aumenta significativamente en marmosetas adultas y viejas con respecto a las adolescentes, y en marmosetas muy viejas disminuye significativamente con respecto a las marmosetas adultas y viejas (adolescentes vs. adultos  $p < 0.0001$ ; adolescentes vs. viejos  $p < 0.001$ ; adultos vs muy viejos  $p < 0.0001$ ; viejos vs. muy viejos  $p < 0.0001$ ).

Al analizar la IF-SIRT1 de microglía inactiva y activada por separado (fig. 18 G y H respectivamente), observamos que:

- Con respecto a la microglía inactiva, en el GD la IF-SIRT1 disminuye de manera proporcional a la edad (adolescentes vs. muy viejos  $p < 0.05$ ). En CA3 y ENT, la IF-SIRT1 aumenta significativamente en los adultos con respecto a los adolescentes (GD  $p < 0.0001$ ; ENT  $p < 0.001$ ), mientras que disminuye significativamente en viejos y muy viejos con respecto a los adultos (adultos

vs. viejos: GD  $p < 0.01$ ; ENT  $p < 0.01$ . Adultos vs. muy viejos: CA3  $p < 0.05$ ; ENT  $p < 0.001$ ). En CA2-CA1, se detectó una disminución no significativa en la IF-SIRT1 en marmosetas muy viejas.

- En el caso de la microglía activada, en el GD la IF-SIRT1 aumenta significativamente en marmosetas viejas con respecto a adolescentes ( $p < 0.001$ ); mientras que en marmosetas muy viejas disminuye significativamente en comparación con los sujetos viejos ( $p < 0.0001$ ). En CA3, CA2-CA1 y ENT, la IF-SIRT1 aumenta en adultos y viejos, y disminuye en muy viejos, aunque estas diferencias no fueron significativas.

Estos resultados sugieren que en edades avanzadas de la marmoseta común, la expresión de SIRT1 en microglía disminuye significativamente, lo cual debe alterar la biogénesis mitocondrial y el correcto funcionamiento de la microglía con importantes repercusiones en la función cerebral.

### **6.1.8 PGC-1 disminuye de manera proporcional a la edad en microglía de marmosetas**

Con el objetivo de conocer si en el envejecimiento de la marmoseta existen alteraciones en la expresión de PGC-1 (el control maestro de la activación M2) en microglía, realizamos dobles marcajes utilizando los anticuerpos anti-Iba1 y anti-PGC1. En microglía de marmosetas adolescentes (fig. 19A), observamos altos niveles de la intensidad de fluorescencia de PGC-1 (IF-PGC1) en los núcleos de las células microgliales. En microglía de sujetos adultos (fig. 19B) y viejos (fig. 19C), la IF-PGC1 disminuye ligeramente en comparación con los adolescentes. Sin embargo, en microglía de marmosetas muy viejas, la IF-PGC1 en los núcleos microgliales disminuye claramente (fig. 19D), con respecto a los demás grupos de edad. Al cuantificar la IF-PGC1 (fig. 19E), en CA2-CA1 y ENT se observa una disminución proporcional a la edad (adolescentes vs. viejos: CA2-CA1  $p < 0.01$ ; ENT  $p < 0.05$ . Adolescentes vs. muy viejos: CA2-CA1 y ENT  $p < 0.0001$ . Adultos vs. muy viejos: CA2-CA1 y ENT  $p < 0.05$ ). En GD, en marmosetas viejas hay un aumento significativo con respecto a los adultos, pero en marmosetas muy viejas la IF-PGC1

disminuye significativamente (adultos vs. viejos:  $p < 0.05$ . viejos vs. muy viejos:  $p < 0.001$ ). En microglía de CA3 no hay diferencias en la IF de PGC-1 en los diferentes grupos de edad. La cuantificación de la IF total (sin segmentar por regiones) de PGC-1 (fig. 19F) confirma lo observado en los paneles A-D, siendo que en adultos y viejos la IF-PGC1 disminuye en comparación con los adolescentes, mientras que en las marmosetas muy viejas la IF-PGC1 disminuye significativamente con respecto a todos los grupos de edad (adolescentes vs. adultos:  $p < 0.05$ . Adolescentes vs. muy viejos:  $p < 0.0001$ . Adultos vs. muy viejos:  $p < 0.001$ . Viejos vs. muy viejos:  $p < 0.0001$ ).

Al analizar la IF-PGC1 de microglía inactiva y activada por separado (fig. 19 G y H respectivamente), observamos que para ambos fenotipos las tendencias fueron las mismas. Ya que en las regiones de CA2-CA1 y ENT, la IF-PGC1 disminuye de manera proporcional a la edad (**microglía inactiva**. Adolescentes vs. viejos: CA2-CA1  $p < 0.05$ . Adolescentes vs. muy viejos: CA2-CA1  $p < 0.001$ ; ENT  $p < 0.05$ . Adultos vs. muy viejos: CA2-CA1  $p < 0.01$ . **Microglía activada**. Adolescentes vs. muy viejos: CA2-CA1  $p < 0.01$ ; ENT  $p < 0.01$ . Adultos vs. muy viejos: ENT  $p < 0.01$ ). En el GD, en marmosetas adultas disminuye significativamente la IF-PGC1 con respecto a los adolescentes (microglía activada:  $p < 0.001$ ). Sin embargo, en sujetos viejos aumenta nuevamente la IF-PGC1, y finalmente en el grupo de muy viejos disminuye significativamente (**microglía inactiva**. Viejos vs. muy viejos:  $p < 0.05$ . **Microglía activada**. Adolescentes vs. muy viejos:  $p < 0.001$ . Adultos vs. viejos:  $p < 0.01$ . Viejos vs. muy viejos:  $p < 0.01$ ). En microglía de CA3, no se observaron alteraciones en la IF-PGC1 durante el envejecimiento.

Estos resultados demuestran que en el envejecimiento de la marmoseta común disminuye la presencia de PGC-1 en las células microgliales. Debido a la importancia de esta proteína en la función mitocondrial y específicamente en el metabolismo de la microglía M2, la pérdida de esta proteína debe alterar las funciones fagocíticas de la microglía, principalmente en sujetos muy viejos.

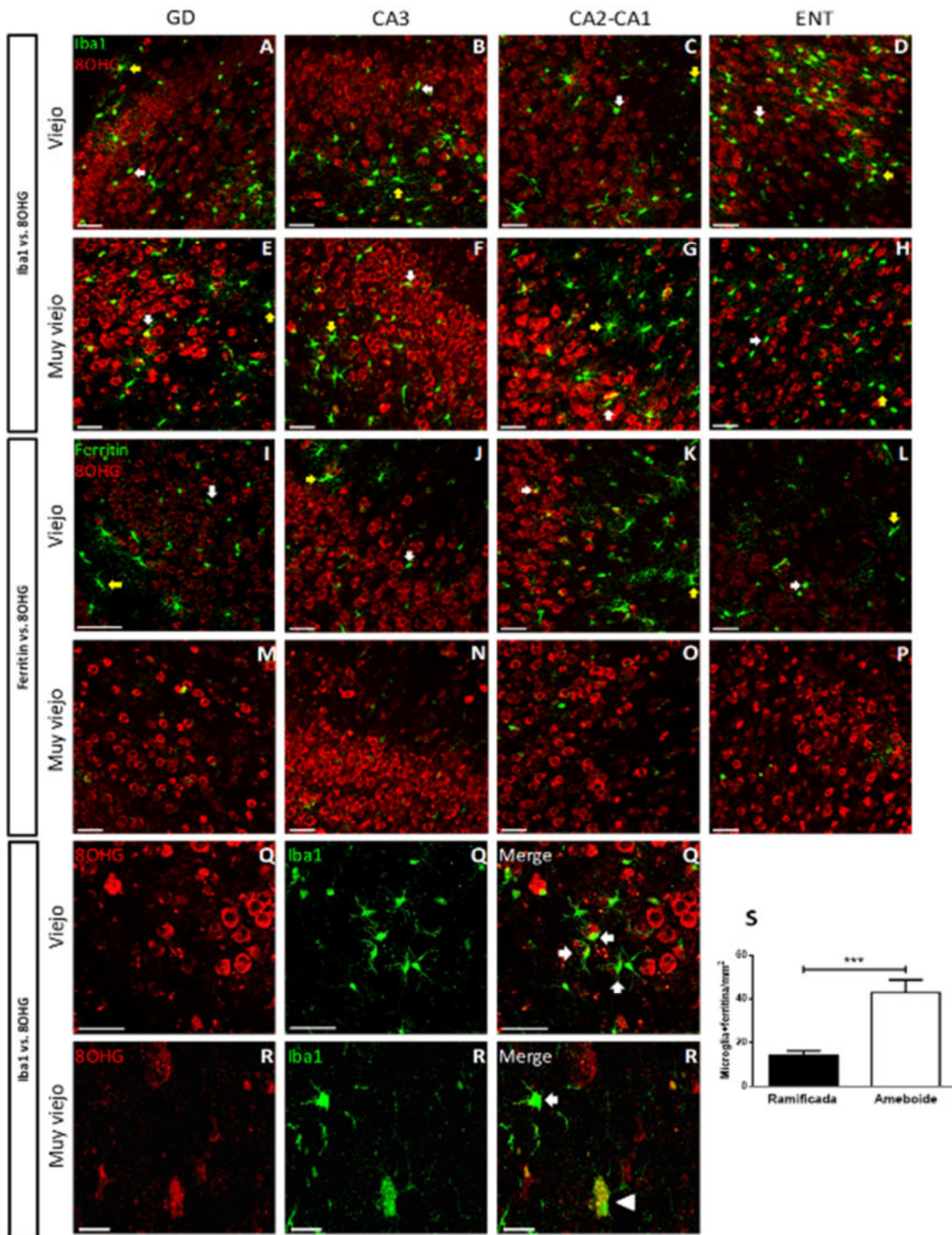
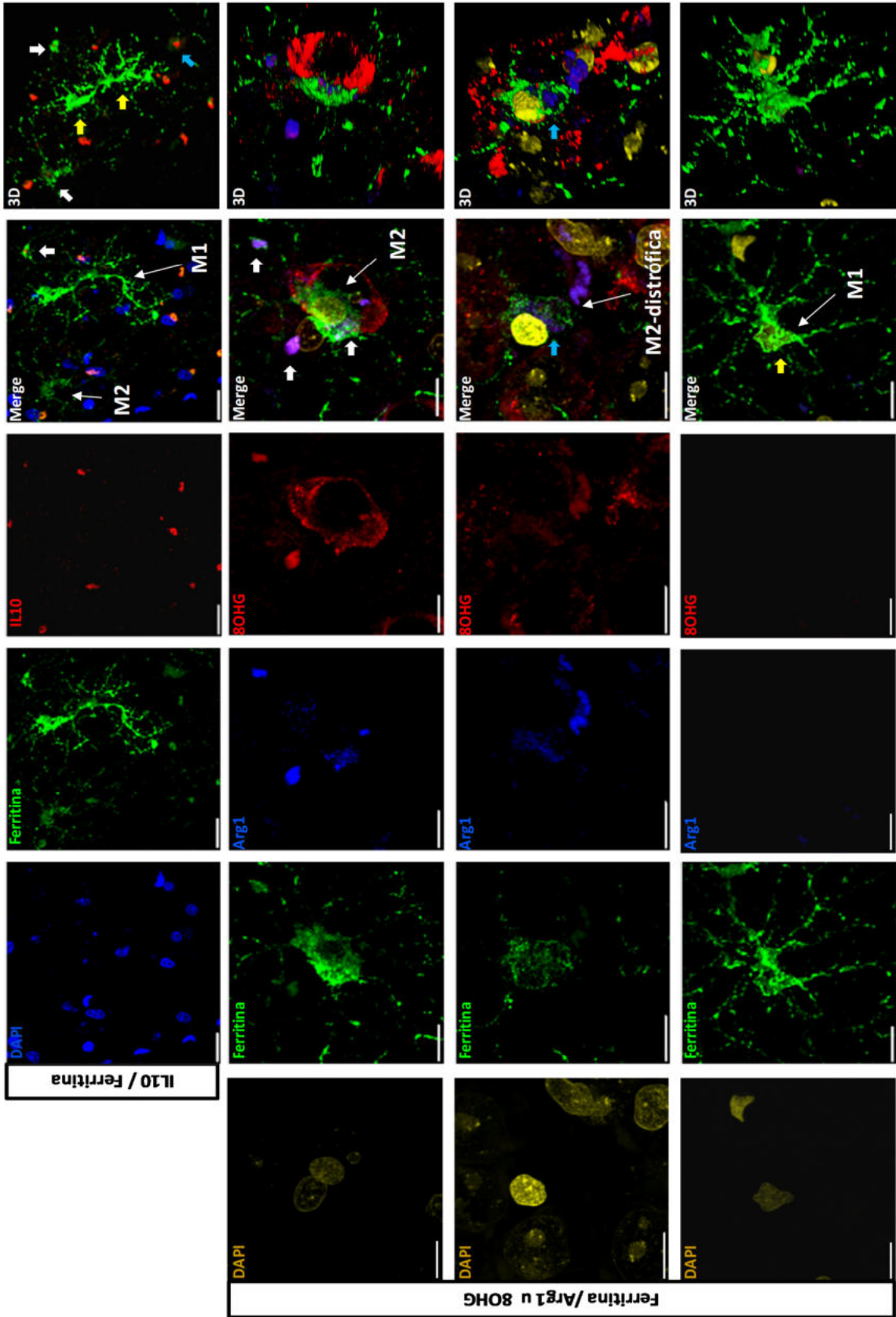


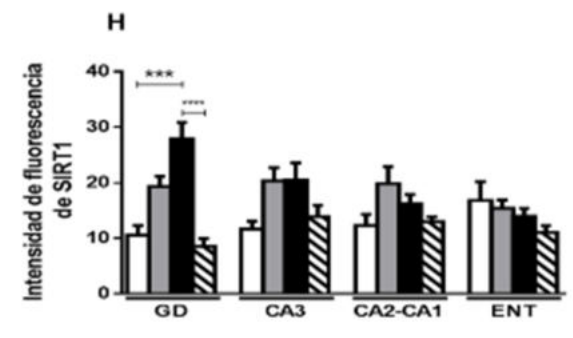
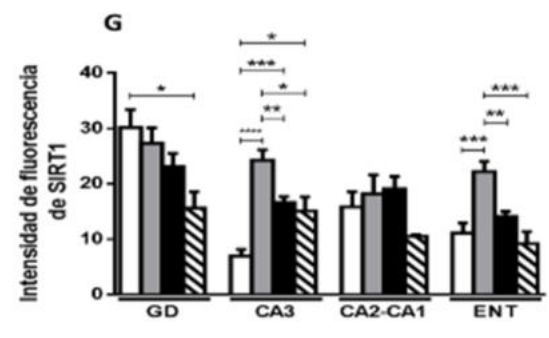
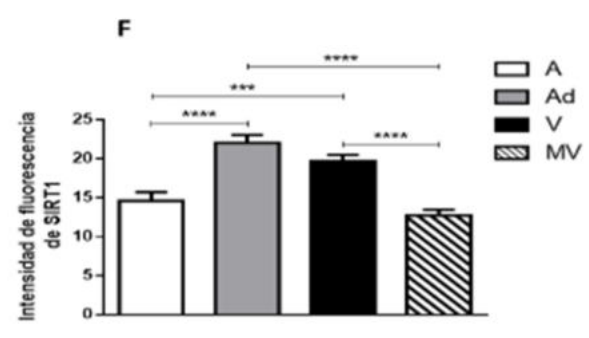
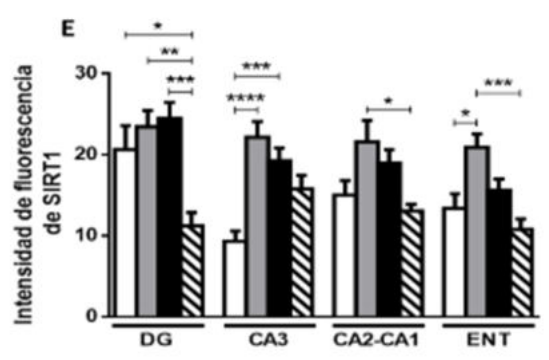
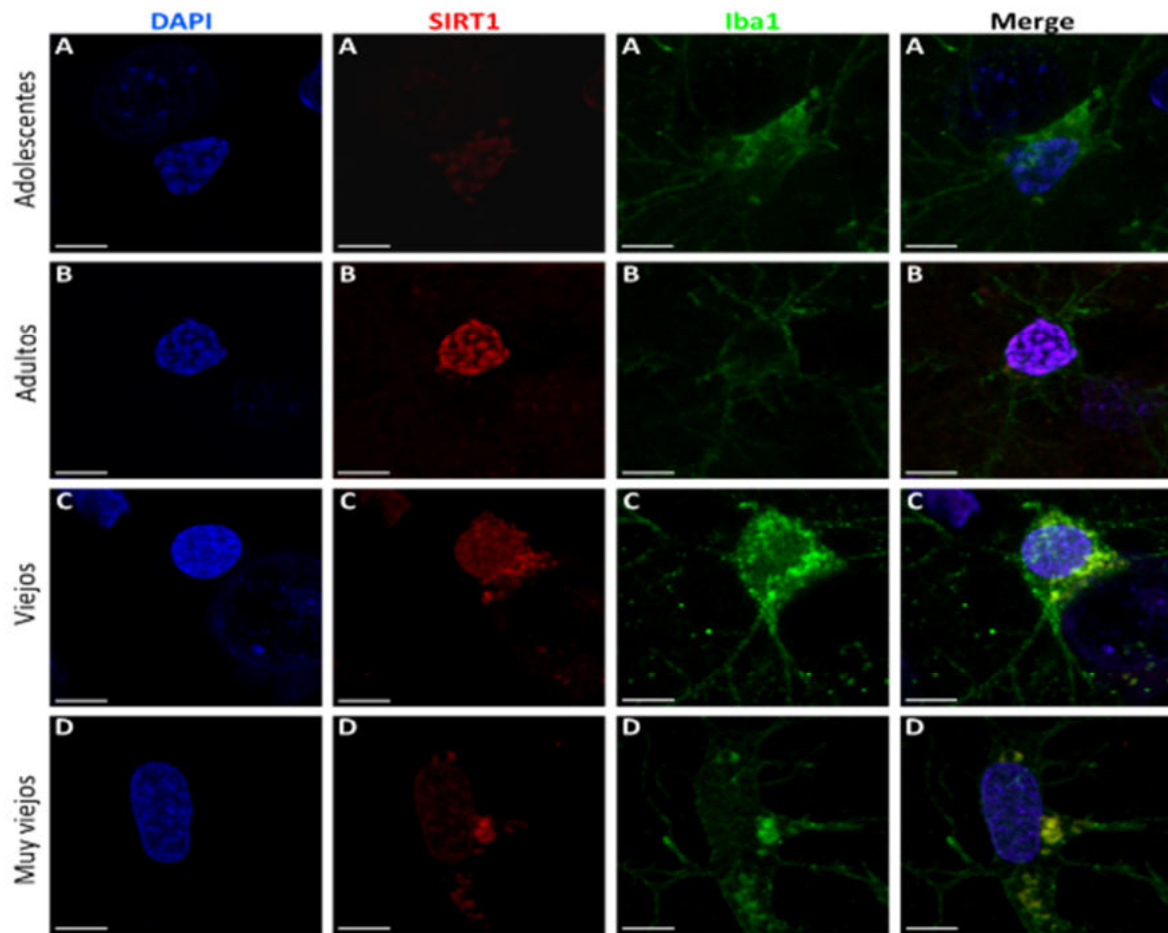
Figura 16. Microglía ameboide rodea a células 8OHG+ en marmosetas viejas, mientras que en marmosetas muy viejas presenta daño oxidativo al RNA. Paneles A-H. Doble marcaje de microglía (Iba1, verde) y el marcador de daño al RNA (8OHG, rojo), en el hipocampo (GD, CA3, CA2-CA1) y ENT. Nótese que en todas las áreas la microglía se encuentra rodeando a las células con daño oxidativo. En marmosetas

adultas muy pocas células microgliales presentan marca de 8OHG (A-D), mientras que en las marmosetas muy viejas aumenta el número de microglía con daño oxidativo (E-H). Barras de escala 50  $\mu\text{m}$ . **Paneles I-P. Doble marcaje del marcador de daño al RNA (8OHG, rojo) y de la proteína de almacenamiento de Fe (ferritina, verde), en el hipocampo (GD, CA, CA2-CA1) y ENT.** Microglía+ferritina rodean a las células con daño oxidativo, pero no presentan marca de 8OHG (I-L). Como se observa en la fig. 12, la cantidad de microglía+ferritina disminuye drásticamente en marmosetas muy viejas (M-P). Barras de escala 50  $\mu\text{m}$ . Es importante mencionar que, microglía activada+ferritina con citoplasma hipertrofiado y con gran cantidad de procesos largos y ramificados se localizaron en zonas carentes de células 8OHG+ (A-L, flechas amarillas). Mientras que microglía activada+ferritina con citoplasma hipertrofiado, pero con pocos procesos cortos y escasamente ramificados (ameboides) se ubican en regiones con gran cantidad de células con daño oxidativo al RNA (A-L, flechas blancas). **Paneles Q y R. Oxidación del RNA en la microglía (8OHG).** Q. Microglía+Iba1 no muestran oxidación al RNA (8OHG+), pero si se encuentran rodeando totalmente con sus procesos a las células con daño oxidativo al RNA (flechas blancas). Barras de escala 50  $\mu\text{m}$ . R. Microglía+Iba1 con pocos procesos cortos y deramificados (como se observa en la distrofia microglial) muestra marca de 8OHG en todo el citoplasma (cabeza de flecha). Arriba se observa una célula microglial sin daño oxidativo al RNA (flecha). Barras de escala 20  $\mu\text{m}$ . **Panel S. Cantidad de microglía activada+ferritina en hipocampo de marmosetas viejas.** Células microgliales activadas+ferritina fueron clasificadas en ramificadas (citoplasma hipertrofiado y con gran cantidad de procesos largos y ramificados) y ameboide (citoplasma hipertrofiado, pero con pocos procesos cortos y escasamente ramificados). Siendo la microglía ameboide la que predomina en el hipocampo de marmosetas viejas. t test no pareada (\*\*p < 0.001).

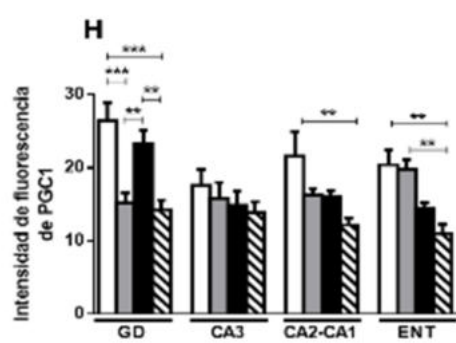
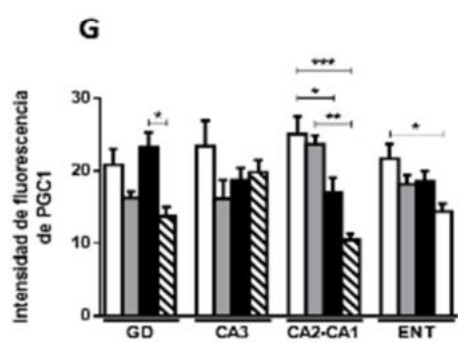
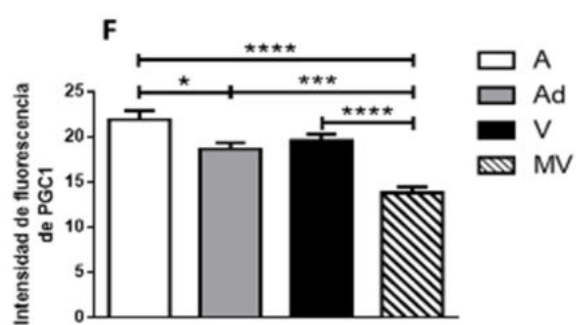
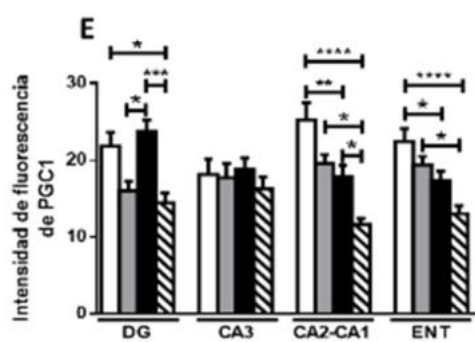
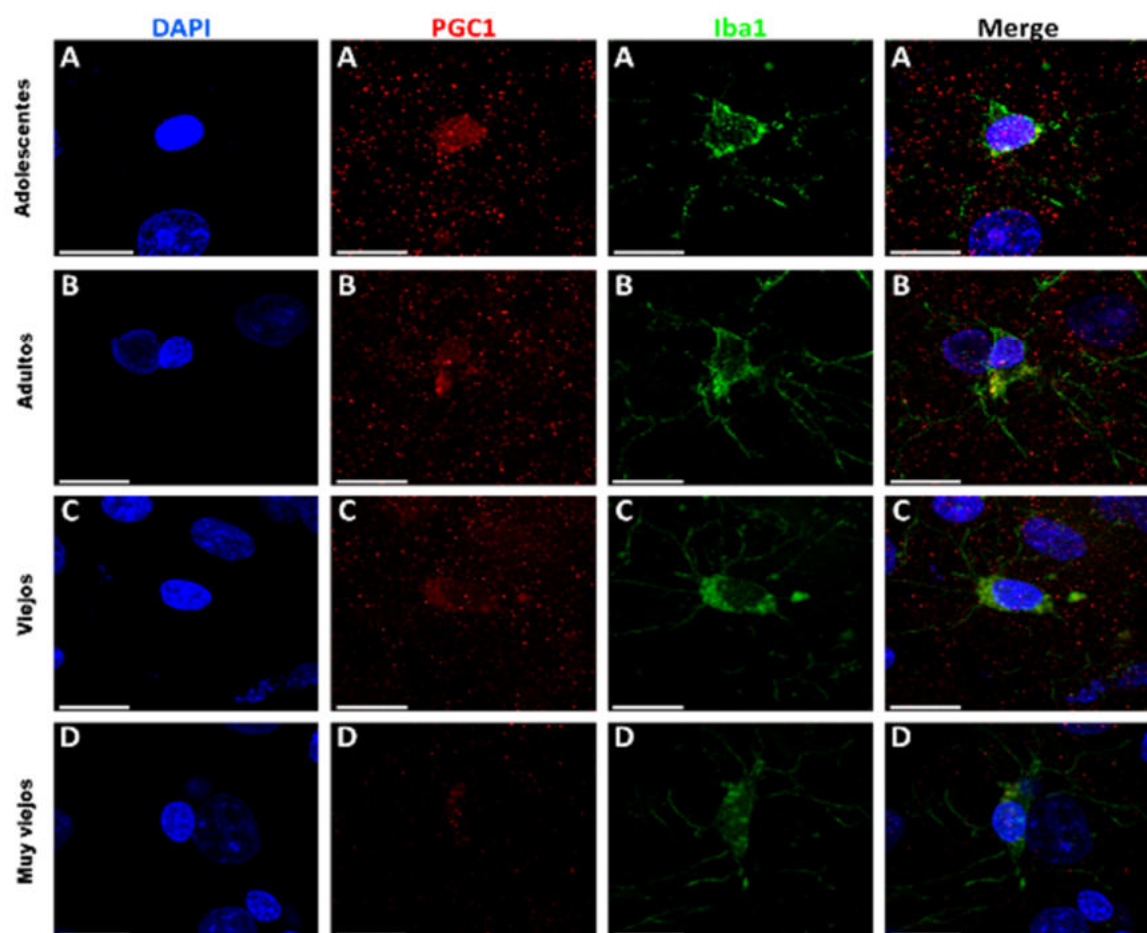


**Figura 17. Microglía+ferritina presenta inmunoreactividad a marcadores del estado de activación M2 (IL-10 y Arg1).** En la fila superior se observa la presencia de microglía con citoplasma hipertrofiado y pocos procesos cortos y escasamente ramificados inmunoreactiva a IL-10 (flechas blancas en representación 3D). Mientras que las células microgliales con citoplasma hipertrofiado y gran cantidad de procesos largos y ramificados (M1) no presentan inmunoreactividad ante IL-10. En la segunda fila, se muestra un triple marcaje de ferritina (verde), Arg1 (azul) y 8OHG (rojo), en donde se observa una célula microglial activada+ferritina, con morfología ameboides e inmunoreactiva a Arg1, que rodea a una célula con daño oxidativo al RNA. Lo cual sugiere el inicio de la fagocitosis de la célula dañada. En la tercera fila, se observa otra célula microglial+ferritina inmunoreactiva a Arg1, que además muestra inmunoreactividad ante 8OHG en todo su citoplasma. Esta célula presenta fragmentación del citoplasma y de los procesos (citorrexis), morfología característica de la distrofia microglial. En la última fila, se muestra una célula microglial activada+ferritina con morfología M1 que no presenta inmunoreactividad ante Arg1. 3D: reconstrucción en tercera dimensión de los planos confocales capturados, realizada mediante el software Leica LASX. Barras de escala 20  $\mu\text{m}$  (fila superior) y 10  $\mu\text{m}$  (filas restantes).





**Figura 18. Doble marcaje de SIRT1 (control maestro de la biogénesis mitocondrial) e Iba1, en marmosetas adolescentes (A), adultas (B), viejas (C) y muy viejas (D).** Nótese que en marmosetas adultas y viejas la IF-SIRT1 es mayor a lo observado en sujetos adolescentes. Sin embargo, en microglía de marmosetas muy viejas la IF-SIRT1 disminuye. Barras de escala 5  $\mu$ m. E. Cuantificación de la IF-SIRT1 en células microgliales del hipocampo (GD, CA3 y CA2-CA1) y ENT. Como se observa en A-D, en marmosetas adultas y viejas, la IF-SIRT1 aumenta significativamente con respecto a las adolescentes, en CA3 y ENT. Las células microgliales activadas de marmosetas muy viejas, presentan una disminución significativa de la IF-SIRT1 con respecto a los adultos (GD, CA2-CA1 y ENT) y viejos (GD). F. Cuantificación de la IF total de SIRT1 en microglía. Como se observó en el análisis regionalizado de la IF-SIRT1 en microglía, en marmosetas adultas y viejas la IF-SIRT1 es significativamente mayor con respecto a la microglía de marmosetas adolescentes y muy viejas. G. Cuantificación de la IF-SIRT1 en microglía inactiva. En el GD se observa una disminución proporcional a la edad en la IF-SIRT1. En CA3 y ENT, la IF-SIRT1 aumenta significativamente en adultos y disminuye en sujetos viejos y muy viejos. H. Cuantificación de la IF-SIRT1 en microglía activada. En el GD, la IF-SIRT1 aumenta significativamente en marmosetas viejas (con respecto a las adolescentes), pero en sujetos muy viejos disminuye significativamente. En las demás regiones se observan tendencias similares, aunque no fueron significativas. Marmosetas adolescentes (A), adultas (Ad), viejas (V) y muy viejas (MV). ANOVA de una vía, análisis ulterior Tukey (\*p < 0.05; \*\*p < 0.01; \*\*\*p < 0.001; \*\*\*\*p < 0.0001).



**Figura 19. Doble marcaje de PGC-1 (control maestro de la activación microglial M2) e Iba1, en marmosetas adolescentes (A), adultas (B), viejas (C) y muy viejas (D).** Nótese que en núcleos microgliales de marmosetas adultas y viejas, la IF-PGC1 disminuye respecto a lo observado en adolescentes. Sin embargo, en microglía de marmosetas muy viejas la IF-PGC1 disminuye con respecto a los demás grupos de edad. Barras de escala 5  $\mu$ m. E. Cuantificación de la IF-PGC1 en células microgliales del hipocampo (GD, CA3 y CA2-CA1) y ENT. En marmosetas adultas y viejas, la IF-PGC1 disminuye significativamente con respecto a la edad, en CA2-CA1 y ENT. En el GD de marmosetas viejas, la IF-PGC1 aumenta significativamente con respecto a adultos; mientras que en sujetos muy viejos la IF-PCG-1 disminuye significativamente con respecto a adolescentes y viejos. En microglía de CA3, no hubo alteraciones durante el envejecimiento. F. Cuantificación de la IF total de PGC-1 en microglía. La IF total de PGC-1 en microglía disminuye de manera proporcional a la edad. G. Cuantificación de la IF-PGC1 en microglía inactiva. H. Cuantificación de la IF-PGC1 en microglía activada. Tanto para la microglía inactiva como para la microglía activada, en todas las regiones analizadas observamos las mismas tendencias que en el panel E. Marmosetas adolescentes (A), adultas (Ad), viejas (V) y muy viejas (MV). ANOVA de una vía, análisis ulterior Tukey (\*p < 0.05; \*\*p < 0.01; \*\*\*p < 0.001; \*\*\*\*p < 0.0001).

## **6.1.9 Atrofia astroglial en el envejecimiento de la marmoseta**

### **6.1.9.1 Disminución en la longitud de los procesos astrocíticos en cerebros de marmosetas muy viejas**

Utilizando el análisis de Sholl, cuantificamos la longitud de los procesos astrocíticos (LPA), en marmosetas adolescentes, adultas, viejas y muy viejas. En los paneles A-D de las figuras 20-23, mostramos imágenes representativas de astrocitos positivos a GFAP (GFAP+) del GD (fig. 20), CA3 (fig. 21), CA2-CA1 (fig. 22) y ENT (fig. 23). Nótese que, en todas las regiones analizadas los astrocitos de individuos adultos (figs. 20-23B) y viejos (figs. 20-23C) muestran procesos más largos que los observados en astrocitos de adolescentes (figs. 19-22A). Sin embargo, en marmosetas muy viejas (figs. 20-23D), los astrocitos muestran procesos más cortos que en adultos y viejos. En los paneles E de las figuras 20-23, mostramos las gráficas que representan la cuantificación de la LPA en cada uno de los radios concéntricos que se forman en el análisis de Sholl. En todas las regiones analizadas, entre los radios 4-7 las curvas de adolescentes (curvas azules), adultos (curvas verdes) y viejos (curvas cafés) alcanzan el punto máximo de LPA. Alrededor de los radios 6-8, las curvas de estos tres grupos de edad comienzan a decrecer hasta llegar a 0 en el radio 24. En el caso de las marmosetas muy viejas (curvas

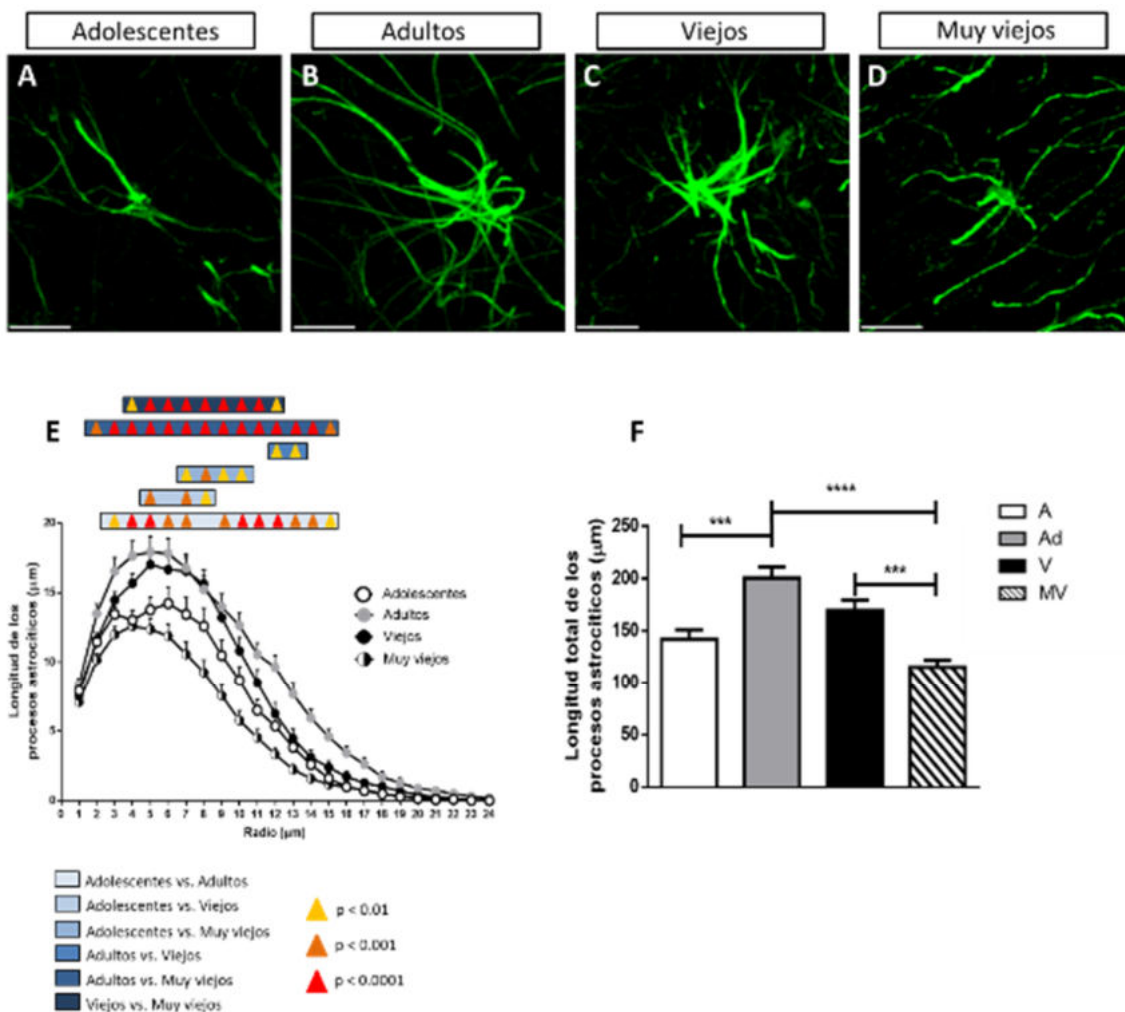
negras) el punto máximo de APL se alcanza antes, alrededor de los radios 2-4, para después experimentar un descenso rápido.

Al analizar estadísticamente los valores de LPA en las diferentes regiones, detectamos cambios significativos entre los grupos de edad. **En el GD**, los astrocitos de adultos y viejos muestran aumentos significativos de la LPA con respecto a los adolescentes (adolescentes vs. adultos: del radio 3 al 7 y del 9 al 15; adolescentes vs. viejos: radios 5, 7 y 8); Sin embargo, en marmosetas muy viejas la LPA disminuye significativamente en comparación con los demás grupos de edad (muy viejos vs. adolescentes: desde el radio 7 al 10; muy viejos vs. adultos: del radio 2 al 15; muy viejos vs viejos: del radio 4 al 12). **En CA3**, astrocitos de adolescentes, adultos y viejos muestran valores similares de LPA (solo detectamos diferencias significativas en los radios 5, 6 y 8 de adolescentes vs. adultos); mientras que en astrocitos de sujetos muy viejos la LPA disminuyó significativamente con respecto a los demás grupos de edad (muy viejos vs. adolescentes: desde el radio 3 al 14; muy viejos vs. adultos: desde el radio 3 al 12; muy viejos vs. viejos: desde el radio 3 al 13). **En CA2-CA1**, los astrocitos de adolescentes y adultos mostraron niveles similares de LPA (solo detectamos diferencias significativas del radio 6 al 9). En astrocitos de marmosetas viejas, la LPA aumentó significativamente con respecto a adolescentes y adultos (viejos vs. adolescentes: del radio 5 al 14; viejos vs. adultos: del radio 6 al 14). En astrocitos de marmosetas muy viejas, la LPA disminuye significativamente en comparación con los demás grupos de edad (muy viejos vs. adolescentes: del radio 2 al 11; muy viejos vs. adultos: del radio 3 al 13; muy viejos vs. viejos: del radio 3 al 15). **En ENT**, como se observó en el GD, los astrocitos de adultos y viejos muestran un aumento en la LPA con respecto a los adolescentes (adolescentes vs. adultos: del radio 5 al 9; adolescentes vs. viejos: del radio 6 al 11). En astrocitos de sujetos muy viejos, disminuyó la LPA con respecto a los demás grupos de edad (muy viejos vs. adolescentes: del radio 1 al 12; muy viejos vs. adultos: del radio 1 al 13; muy viejos vs. viejos: del radio 3 al 12).

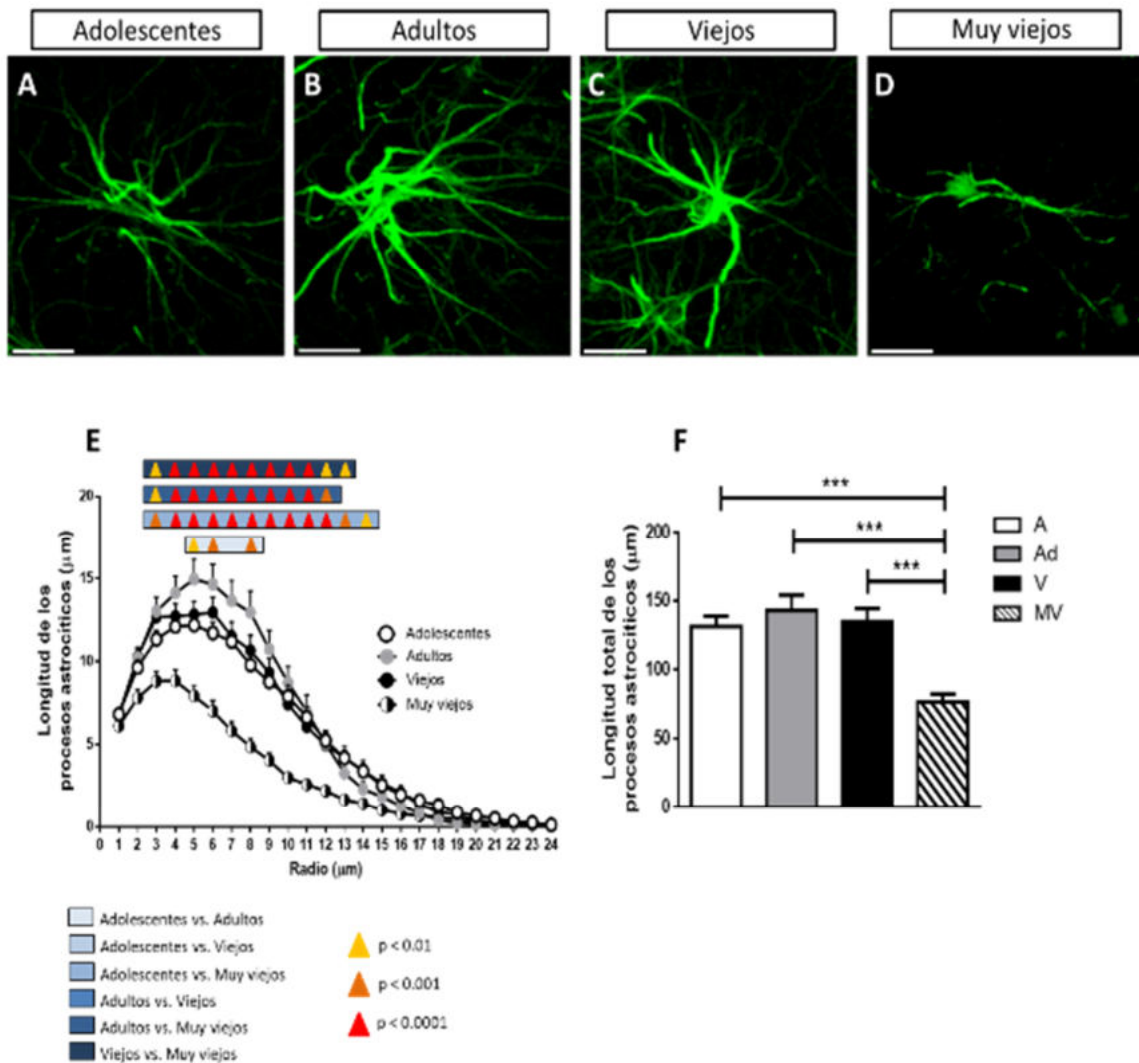
Al analizar la longitud total de los procesos astrocíticos (LTPA), que es la sumatoria de los valores de LPA de los 24 radios de cada astrocito analizado mediante Sholl (figs. 20-23F), observamos que: en el GD y ENT, la LTPA de los astrocitos de

adultos y viejos aumenta significativamente con respecto a los adolescentes, y disminuye significativamente en marmosetas muy viejas. En CA3, astrocitos de adolescentes, adultos y viejos presentan niveles similares de LTPA, pero en sujetos muy viejos, la LTPA disminuye significativamente en comparación con los demás grupos de edad. En CA2-CA1, los astrocitos de marmosetas viejas presentan valores significativamente mayores con respecto a los demás grupos de edad.

Estos resultados demuestran que, durante la adultez y la vejez temprana, aumenta la LPA debido probablemente a los procesos de activación astrogliar ligada al envejecimiento. Pero en la vejez avanzada, la LPA disminuye significativamente, lo que indica la existencia de atrofia astrogliar, algo observado solamente en primates no humanos y en el humano.

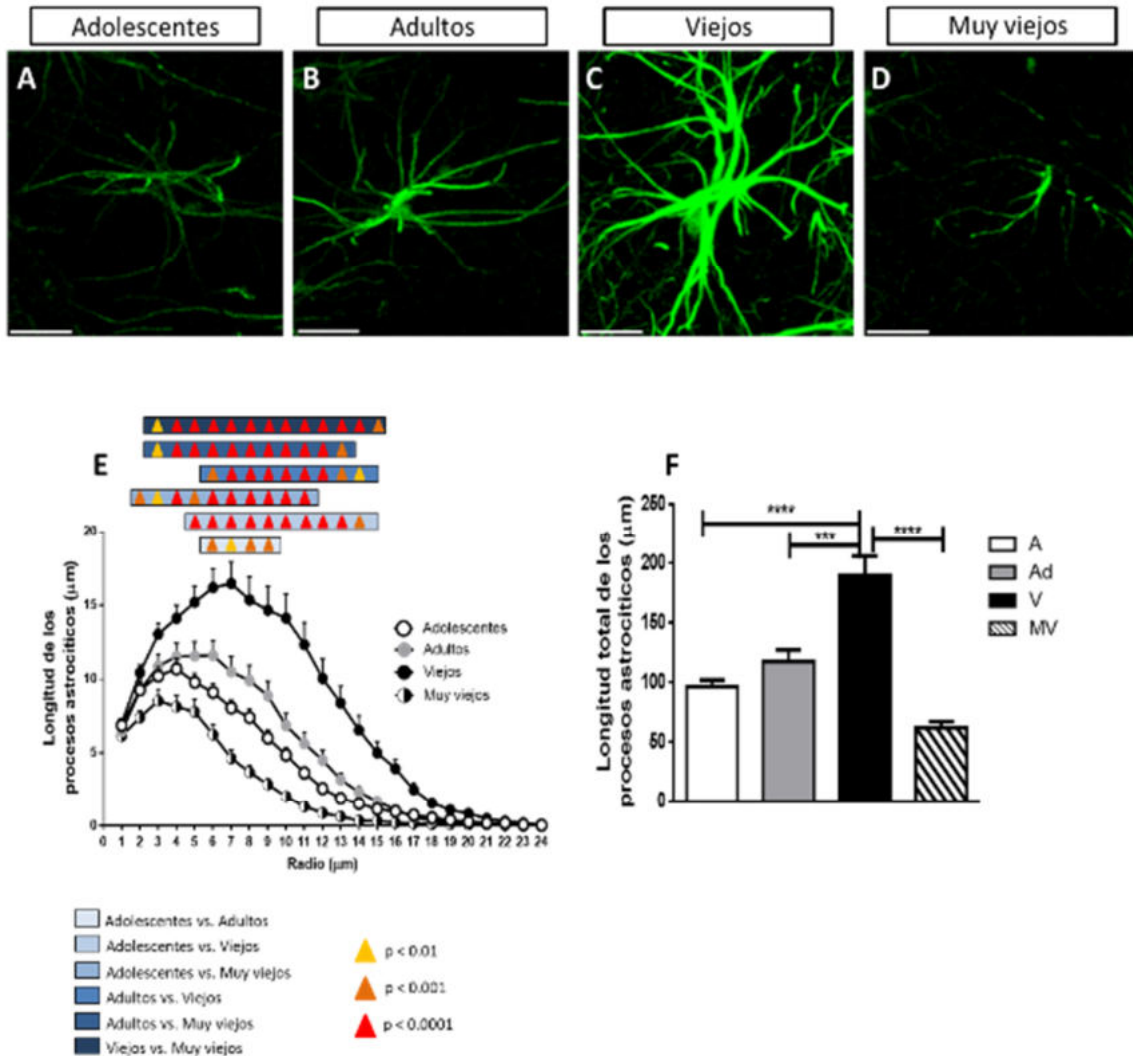


**Figura 20. Disminución de la LPA en el GD de marmosetas muy viejas. Imágenes representativas de astrocitos GFAP+ de marmosetas adolescentes (A), adultas (B), viejas (C) y muy viejas (D).** Nótese que los astrocitos de adultos y viejos presentan procesos de mayor longitud en comparación con los de adolescentes y muy viejos. Barra de escala 10  $\mu\text{m}$ . E. Cuantificación de LPA mediante el análisis de Sholl de marmosetas adolescentes (círculos blancos), adultas (círculos grises), viejas (círculos negros) y muy viejas (círculos blancos con negro). También se muestran rectángulos de diferentes tonalidades de azul, que indican los intervalos en los que dos grupos de edad presentan diferencias significativas. Las diferencias significativas entre los grupos de edad se muestran en triángulos amarillos ( $p < 0.01$ ), anaranjados ( $p < 0.001$ ) y rojos ( $p < 0.0001$ ). t test múltiple, análisis ulterior Holm-Sidak. F. Cuantificación de LTPA mediante el análisis de Sholl. En astrocitos de marmosetas adultas, aumenta significativamente la LTPA con respecto a los adolescentes. En astrocitos de marmosetas muy viejas, disminuye la LTPA en comparación con los adultos y viejos. Marmosetas adolescentes (A), adultas (Ad), viejas (V) y muy viejas (MV). ANOVA de una vía, análisis ulterior Tukey (\*\* $p < 0.001$ ; \*\*\*\* $p < 0.0001$ ).

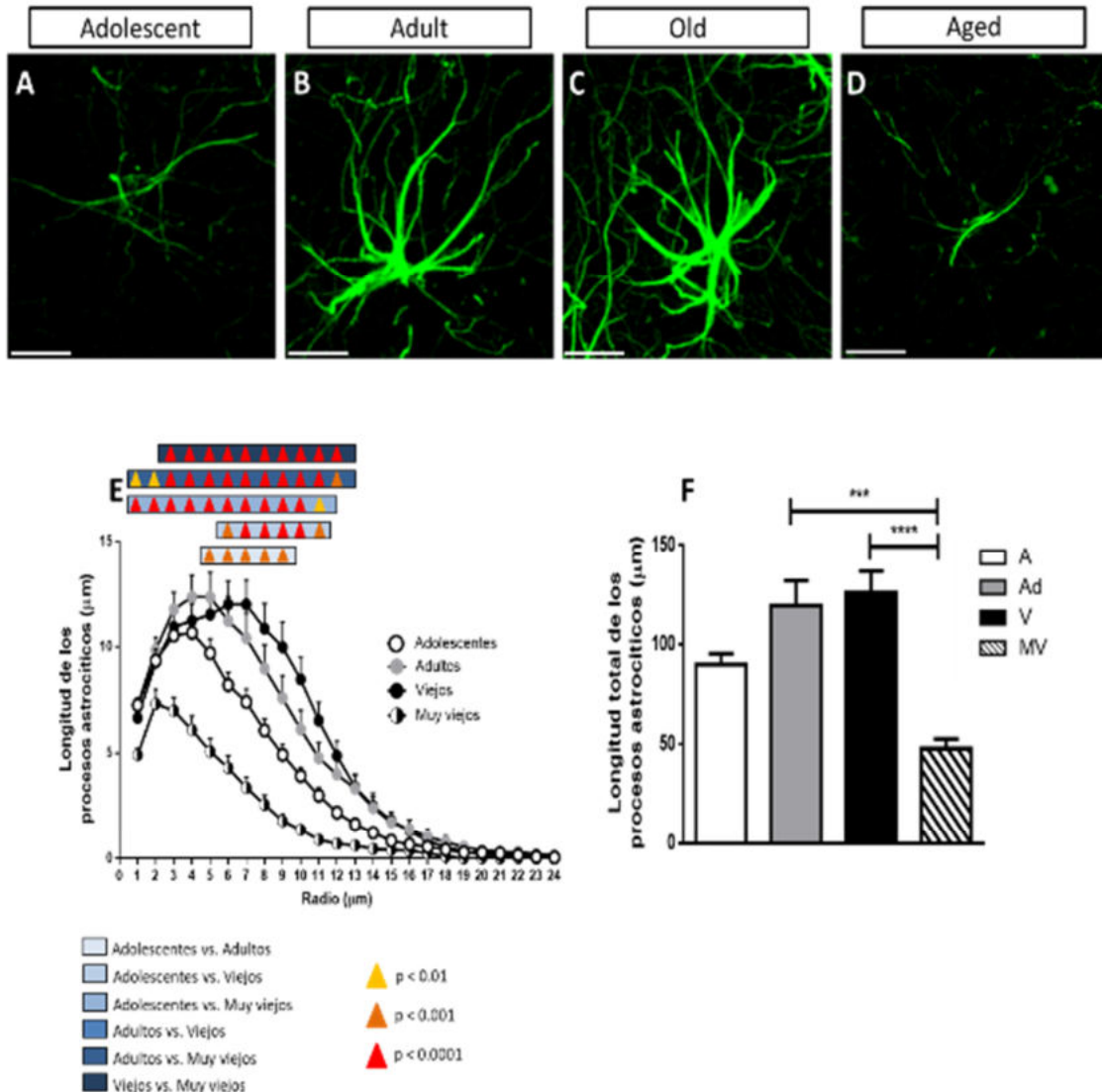


**Figura 21. Disminución de la LPA en CA3 de marmosetas muy viejas.** Imágenes representativas de astrocitos GFAP+ de marmosetas adolescentes (A), adultas (B), viejas (C) y muy viejas (D). Nótese que los astrocitos de adolescentes, adultos y viejos presentan procesos de mayor longitud en comparación con los de muy viejos. Barra de escala 10 μm. E. Cuantificación de LPA mediante el análisis de Sholl de marmosetas adolescentes (círculos blancos), adultas (círculos grises), viejas (círculos negros) y muy viejas (círculos blancos con negro). También se muestran rectángulos de diferentes tonalidades de azul, que indican los intervalos en los que dos grupos de edad presentan diferencias significativas. Las diferencias significativas entre los grupos de edad se muestran en triángulos amarillos ( $p < 0.01$ ), anaranjados ( $p < 0.001$ ) y rojos ( $p < 0.0001$ ). t test múltiple, análisis ulterior Holm-Sidak. F. Cuantificación de LTPA mediante el análisis de Sholl. En astrocitos de marmosetas muy viejas, disminuye significativamente la LTPA con respecto a los otros grupos de edad. Marmosetas adolescentes (A), adultas (Ad), viejas (V) y muy viejas (MV). ANOVA de una vía, análisis ulterior Tukey (\*\* $p < 0.001$ ).





**Figura 22. Disminución de la LPA en CA2-CA1 de marmosetas muy viejas.** Imágenes representativas de astrocitos GFAP+ de marmosetas adolescentes (A), adultas (B), viejas (C) y muy viejas (D). Cabe destacar que, los astrocitos de marmosetas viejas presentan procesos de mayor longitud en comparación con los otros grupos de edad. Barra de escala 10  $\mu\text{m}$ . E. Cuantificación de LPA mediante el análisis de Sholl de marmosetas adolescentes (círculos blancos), adultas (círculos grises), viejas (círculos negros) y muy viejas (círculos blancos con negro). También se muestran rectángulos de diferentes tonalidades de azul, que indican los intervalos en los que dos grupos de edad presentan diferencias significativas. Las diferencias significativas entre los grupos de edad se muestran en triángulos amarillos ( $p < 0.01$ ), anaranjados ( $p < 0.001$ ) y rojos ( $p < 0.0001$ ). t test múltiple, análisis ulterior Holm-Sidak. F. Cuantificación de LTPA mediante el análisis de Sholl. En astrocitos de marmosetas viejas, los valores de LTPA son significativamente mayores con respecto a los demás grupos de edad. Marmosetas adolescentes (A), adultas (Ad), viejas (V) y muy viejas (MV). ANOVA de una vía, análisis ulterior Tukey (\*\* $p < 0.001$ ; \*\*\*\* $p < 0.0001$ ).



**Figura 23. Disminución de la LPA en ENT de marmosetas muy viejas. Imágenes representativas de astrocitos GFAP+ de marmosetas adolescentes (A), adultas (B), viejas (C) y muy viejas (D).** Cabe destacar que, astrocitos de marmosetas viejas presentan procesos de mayor longitud en comparación con los otros grupos de edad. Barra de escala 10 μm. E. Cuantificación de LPA mediante el análisis de Sholl de marmosetas adolescentes (círculos blancos), adultas (círculos grises), viejas (círculos negros) y muy viejas (círculos blancos con negro). También se muestran rectángulos de diferentes tonalidades de azul, que indican los intervalos en los que dos grupos de edad presentan diferencias significativas. Las diferencias significativas entre los grupos de edad se muestran en triángulos amarillos ( $p < 0.01$ ), anaranjados ( $p < 0.001$ ) y rojos ( $p < 0.0001$ ). t test múltiple, análisis ulterior Holm-Sidak. F. Cuantificación de LTPA mediante el análisis de Sholl. En astrocitos de marmosetas muy viejas, disminuye la LTPA en comparación con los adultos y viejos. Marmosetas adolescentes (A), adultas (Ad), viejas (V) y muy viejas (MV). ANOVA de una vía, análisis ulterior Tukey (\*\* $p < 0.001$ ; \*\*\*\* $p < 0.0001$ ).

### **6.1.9.2 Disminución en el volumen de los procesos astrocíticos en cerebros de marmosetas muy viejas**

Mediante el análisis de Sholl también se cuantificó el volumen de los procesos astrocíticos (VPA). Al realizar la cuantificación de VPA en marmosetas de los cuatro grupos de edad analizados (fig. 24A), observamos tendencias parecidas a lo detectado en la determinación de LPA. En los astrocitos del **GD y ENT**, el VPA de adultos y viejos aumenta significativamente con respecto a los adolescentes; mientras que en astrocitos de sujetos muy viejos el VPA disminuye significativamente en comparación con adultos y viejos. **En CA3**, astrocitos de adolescentes, adultos y viejos presentaron niveles similares de VPA, pero en marmosetas muy viejas, el VPA disminuye significativamente con respecto a los otros grupos de edad. **En CA2-CA1**, los astrocitos de marmosetas viejas mostraron valores significativamente mayores en comparación con los demás grupos de edad. Estos resultados confirman que al igual que la LPA, el VPA aumenta en la adultez y la vejez temprana (debido al aumento de la astrogliosis reactiva) y disminuye en la vejez avanzada (atrofia).

### **6.1.9.3 Disminución en el número de ramificaciones astrocíticas en cerebros de marmosetas muy viejas**

Se determinó el número de ramificaciones de los procesos astrocíticos (NRPA) en los diferentes grupos de edad de la marmoseta común (fig. 24B). En astrocitos del GD, CA3 y ENT, observamos un aumento proporcional a la edad desde los sujetos adolescentes hasta los viejos (sin diferencias significativas). Sin embargo, en astrocitos de marmosetas muy viejas el NRPA disminuye significativamente con respecto a los demás grupos de edad (adolescentes vs. muy viejos: CA3  $p < 0.01$ . Adultos vs. muy viejos: GD  $p < 0.01$ ; CA3  $p < 0.001$ ; ENT  $p < 0.01$ . Viejos vs. muy viejos: GD  $p < 0.001$ ; CA3  $p < 0.0001$ ; ENT  $p < 0.0001$ ). En CA2-CA1, los astrocitos de marmosetas viejas mostraron niveles significativamente mayores de NRPA en comparación con los demás grupos de edad ( $p < 0.0001$  en todos los casos). Estos resultados demuestran que durante el envejecimiento aumenta la complejidad (NRPA) de los astrocitos debido al incremento en su activación. Sin embargo, en

marmosetas muy viejas la complejidad de los astrocitos desciende debido a la atrofia astrogial.

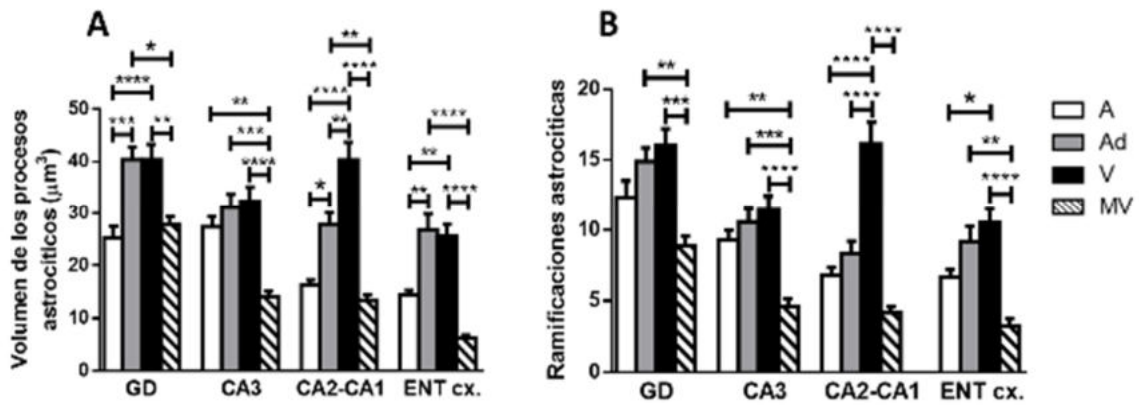
#### **6.1.9.4 La intensidad de fluorescencia de GFAP incrementa en marmosetas adultas y viejas, mientras que disminuye en marmosetas muy viejas**

Durante el envejecimiento de la marmoseta, además de alteraciones en diversos parámetros morfológicos de los astrocitos (LPA, VPA y NRPA) también detectamos alteraciones en la IF de GFAP (IF-GFAP), como se observa en las imágenes representativas de la figura 25 (paneles A-D), en donde los astrocitos de marmosetas muy viejas presentaron un claro descenso en la IF-GFAP. Al cuantificar la IF-GFAP (fig. 25E), detectamos que en el GD y en ENT, marmosetas adolescentes, adultas y viejas presentaron niveles similares de IF-GFAP; sin embargo, en astrocitos de marmosetas muy viejas, IF-GFAP disminuye significativamente con respecto a los adolescentes y viejos (adolescentes vs. muy viejos: GD  $p < 0.001$ ; ENT  $p < 0.01$ . Viejos vs. muy viejos: GD  $p < 0.05$ ; ENT  $p < 0.001$ ). En CA3 y CA2-CA1, los astrocitos de marmosetas viejas mostraron IF-GFAP significativamente mayor en comparación con los demás grupos de edad (adolescentes vs. viejos: CA2-CA1  $p < 0.001$ . Adultos vs. viejos: CA3  $p < 0.01$ ; CA2-CA1  $p < 0.0001$ . Viejos vs. muy viejos: CA3  $p < 0.001$ ; CA2-CA1  $p < 0.0001$ ). Estos resultados sugieren que en astrocitos de marmosetas muy viejas disminuye la expresión de GFAP, y dada la importancia de esta proteína, esto podría alterar la morfología y el funcionamiento de los astrocitos.

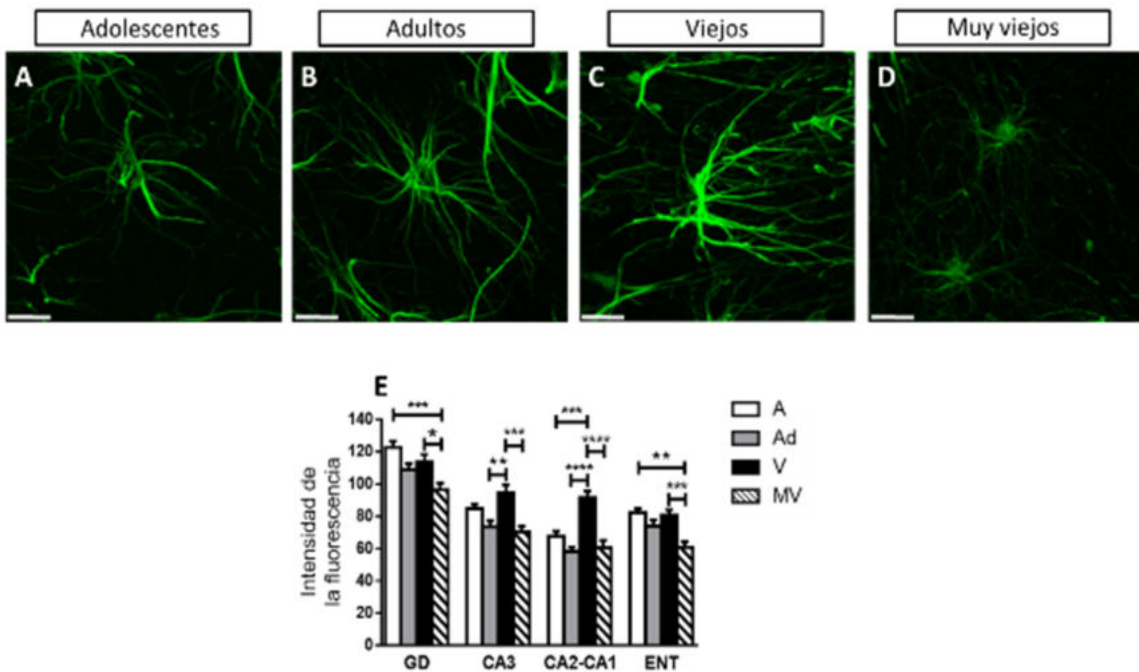
#### **6.1.9.5 Aumento de la oxidación del RNA de astrocitos durante el envejecimiento de la marmoseta**

Con el fin de evaluar si durante el envejecimiento de la marmoseta el RNA de los astrocitos es dañado por el aumento en el estrés oxidativo, realizamos el doble marcaje de 8OHG y GFAP (fig. 26). En marmosetas adolescentes y adultas (fig. 26 A, B y E), el número de astrocitos 8OHG+ es casi nulo. Mientras que en marmosetas viejas y muy viejas (fig. 26 C, D y F), el número de astrocitos 8OHG+ aumenta enormemente. La marca de 8OHG en los astrocitos es citoplasmática perinuclear

(fig. 26F). La cuantificación del número de astrocitos 8OHG+ por área (fig. 27A) demuestra que, en todas las áreas analizadas, en marmosetas viejas y muy viejas aumenta significativamente el número de astrocitos 8OHG+ con respecto a los adolescentes y adultos (adolescentes vs. viejos: GD  $p < 0.05$ ; CA3  $p < 0.0001$ ; CA2-CA1  $p < 0.001$ ; ENT  $p < 0.01$ . Adolescentes vs. muy viejos: GD  $p < 0.01$ ; CA3  $p < 0.0001$ ; CA2-CA1  $p < 0.0001$ ; ENT  $p < 0.001$ . Adultos vs. viejos: GD  $p < 0.05$ ; CA3  $p < 0.0001$ ; CA2-CA1  $p < 0.0001$ ; ENT  $p < 0.001$ . Adultos vs. muy viejos: GD  $p < 0.01$ ; CA3  $p < 0.0001$ ; CA2-CA1  $p < 0.0001$ ; ENT  $p < 0.0001$ ). Al determinar el porcentaje de astrocitos 8OHG+ (fig. 27B), confirmamos que en marmosetas viejas y muy viejas este parámetro aumenta significativamente (adolescentes vs. viejos: GD  $p < 0.0001$ ; CA3  $p < 0.001$ ; CA2-CA1  $p < 0.001$ ; ENT  $p < 0.01$ . Adolescentes vs. muy viejos: GD  $p < 0.0001$ ; CA3  $p < 0.0001$ ; CA2-CA1  $p < 0.0001$ ; ENT  $p < 0.0001$ . Adultos vs. viejos: GD  $p < 0.0001$ ; CA3  $p < 0.001$ ; CA2-CA1  $p < 0.001$ ; ENT  $p < 0.001$ . Adultos vs. muy viejos: GD  $p < 0.0001$ ; CA3  $p < 0.0001$ ; CA2-CA1  $p < 0.0001$ ; ENT  $p < 0.0001$ ). Además, es importante mencionar que en marmosetas muy viejas la región analizada que presenta un mayor porcentaje de astrocitos 8OHG+ fue CA2-CA1, mientras que, la región con menor porcentaje de astrocitos 8OHG+ fue le GD. Estas evidencias demuestran que durante el envejecimiento aumenta la oxidación del RNA de astrocitos, lo cual puede estar relacionado al aumento significativo de la concentración de Fe en marmosetas viejas y muy viejas (ver fig. 14). Finalmente, es importante mencionar que a diferencia de las neuronas en donde se observaron células 8OHG+ desde la adolescencia, en los astrocitos observamos un aumento de células 8OHG+ solamente en sujetos viejos y muy viejos, lo que confirma la resistencia de los astrocitos ante el daño oxidativo.



**Figura 24. Disminución del VPA y del NRPA en marmosetas muy viejas.** A. Cuantificación del VPA. En el GD, CA2-CA1 y ENT aumenta significativamente el VPA en adultos y viejos en comparación con adolescentes. En CA3, se observa un ligero aumento proporcional a la edad de adolescentes a viejos (no significativo). Sin embargo, en marmosetas muy viejas disminuye significativamente el VPA en todas las regiones analizadas. B. Cuantificación del NRPA. Nótese que en las regiones GD, CA3 y ENT, el NRPA aumenta de manera proporcional a la edad de adolescentes a viejos (no significativo); sin embargo, en marmosetas muy viejas el NRPA disminuye significativamente con respecto a los demás grupos de edad. En CA2-CA1, los astrocitos de sujetos viejos presentaron niveles significativamente mayores a los demás grupos de edad. Marmosetas adolescentes (A), adultas (Ad), viejas (V) y muy viejas (MV). ANOVA de una vía, análisis ulterior Tukey (\* $p < 0.05$ ; \*\* $p < 0.01$ ; \*\*\* $p < 0.001$ ; \*\*\*\* $p < 0.0001$ ).



**Figura 25. La IF-GFAP disminuye durante el envejecimiento.** Imágenes representativas de astrocitos GFAP+ de marmosetas adolescentes (A), adultas (B), viejas (C) y muy viejas (D). Barra de escala 10  $\mu\text{m}$ . E.

**Cuantificación de la IF-GFAP en astrocitos de la formación hipocampal de marmosetas adolescentes (A), adultas (Ad), viejas (V) y muy viejas (MV).** En el GD y ENT, los astrocitos GFAP+ de marmosetas muy viejas muestran una disminución significativa de IF-GFAP en comparación con adolescentes y adultos. En CA3 y CA2-CA1, los astrocitos de sujetos viejos presentaron niveles de IF-GFAP significativamente mayores a en comparación a los demás grupos de edad. ANOVA de una vía, análisis ulterior Tukey (\*p < 0.05; \*\*p < 0.01; \*\*\*p < 0.001; \*\*\*\*p < 0.0001).

## **6.2 Alteraciones en el cerebro de la musaraña arborícola durante en envejecimiento**

### **6.2.1 Incremento en la hiperfosforilación de tau en los residuos Thr212 y Ser214**

En musarañas adultas (fig. 28 A-D) y viejas (fig. 28 E-H), detectamos un número elevado de células AT100+ principalmente en las capas granular y polimórfica del GD (fig. 28 A y E), en el estrato *pyramidale* de CA3 (fig. 28 B y F), y en los estratos *oriens* y *pyramidale* de CA2-CA1 (fig. 28 C y G). En el SUB la distribución de células AT100+ fue homogénea (fig. 28 D-H). En todas las células AT100+ la hiperfosforilación de tau en los residuos Thr212 y Ser214 se ubicó en el núcleo. En musarañas muy viejas (fig. 28 I-L), aumentó considerablemente el número de células AT100+ y la intensidad de la marca, en todas las regiones analizadas. Incluso, se observó una cantidad elevada de células AT100+ en subregiones que mostraron muy pocas células AT100+ en los adultos y viejos, como los estratos *oriens* y *radiatum* de CA3 (fig. 28J), y en el estrato *radiatum* de CA2-CA1 (fig. 28K). La cuantificación del porcentaje de área con células AT100+ (fig. 28M), confirmó que en musarañas muy viejas aumenta significativamente el número de células AT100+ con respecto a los adultos en CA3 y SUB, y con respecto a adultos y viejos en el GD (adolescentes vs. muy viejos: GD p<0.05; CA3 p<0.05; SUB p<0.05). En CA2-CA1, se observó un aumento proporcional a la edad en el número de células AT100+ que no fue significativo. Estos resultados demuestran que en el envejecimiento de la musaraña aumenta la hiperfosforilación de tau en el núcleo, como se observó en marmosetas.

## **6.2.2 Cambios en los fenotipos microgliales en hipocampo**

### **6.2.2.1 Microglía positiva a Iba1 (microglía+Iba1)**

En cerebros de musarañas adultas y viejas, observamos que las células microgliales Iba+ se ubicaron principalmente en la capa polimórfica de GD (fig. 30 A y E), en los estratos *oriens* y *radiatum* de CA3 (fig. 30 B y F) y CA2-CA1 (fig. 30 C y G). En el SUB se distribuyeron de manera homogénea (fig. 30 D-H). En musarañas muy viejas, la cantidad de microglía+Iba1 aumenta y pueden observarse células en regiones como el estrato *pyramidale* y la capa granular del GD (fig. 30 I-K), que en los otros grupos de edad mostraban una cantidad baja de microglía+Iba1.

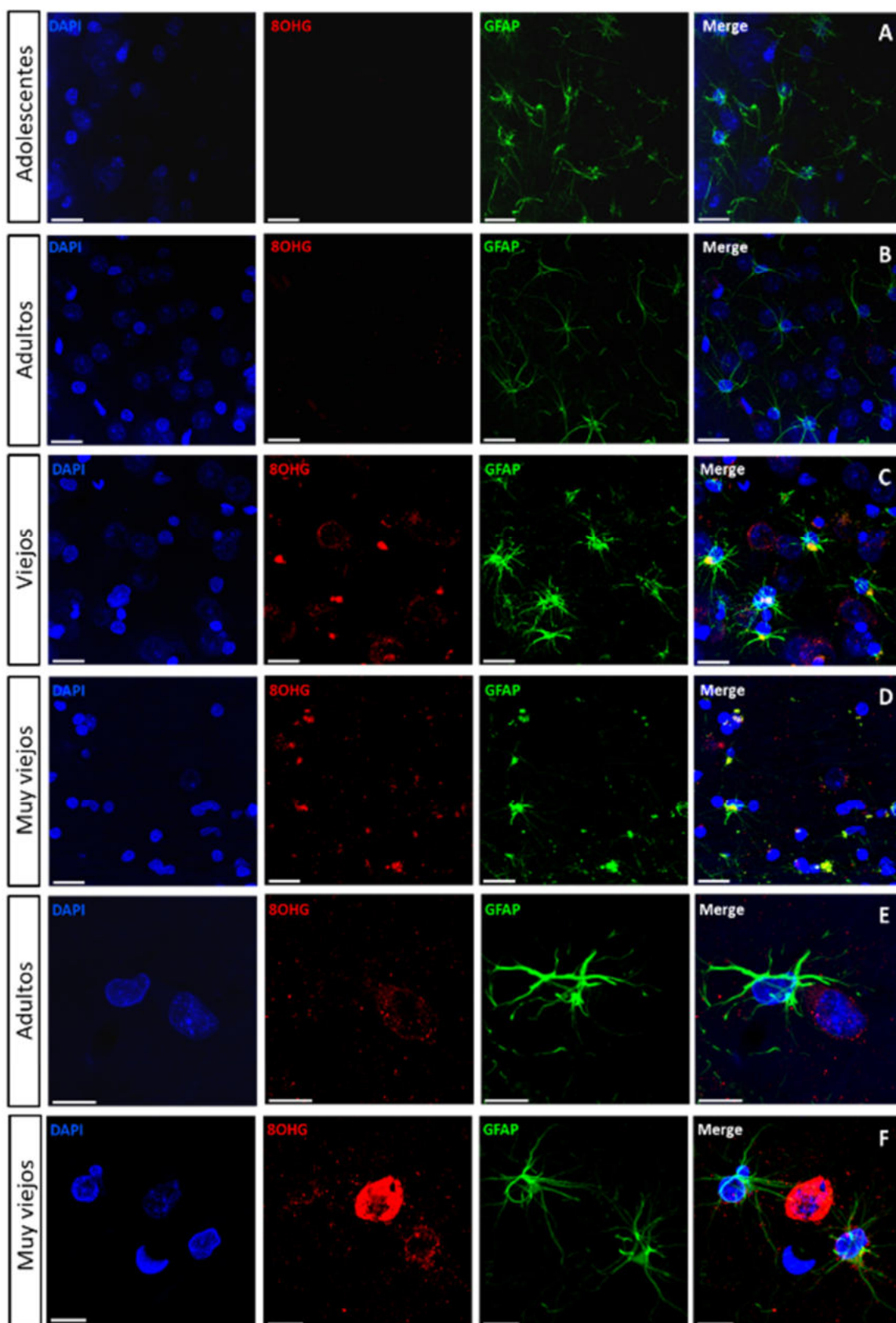
Al clasificar la microglía+Iba1 de tejidos de musaraña en inactivas (fig. 29A, cabeza de flecha), activadas (fig. 29 A-C, flechas) y distróficas (fig. 29 D-F, flechas largas), y cuantificar estos fenotipos microgliales por área (fig. 30M-P), observamos que la microglía inactiva+Iba1 mantiene niveles similares en todas las regiones analizadas, excepto en CA2-CA1 en donde en musarañas muy viejas aumenta significativamente con respecto a los adultos. La microglía activada+Iba1 tiende a aumentar en todas las regiones, pero este aumento fue significativo solamente en CA3 (adultos vs. muy viejos) ( $p < 0.05$ ). La microglía distrófica+Iba1 aumenta significativamente en marmosetas muy viejas en todas las regiones analizadas (adultos vs. muy viejos: GD  $p < 0.001$ ; CA3  $p < 0.01$ ; CA2-CA1  $p < 0.05$ ; SUB  $p < 0.01$ . Viejos vs. muy viejos: GD  $p < 0.001$ ; CA3  $p < 0.05$ ). Por lo tanto, al igual que en la marmoseta común, en el envejecimiento de la musaraña se aumenta la distrofia microglial.

### **6.2.2.2 Microglía positiva a ferritina (microglía+ferritina)**

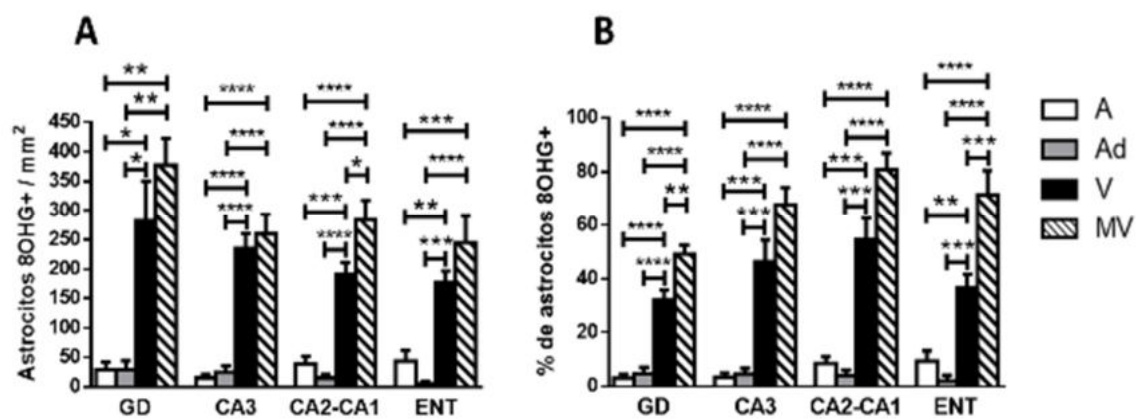
En la figura 29 se muestran imágenes representativas de microglía+ferritina inactiva (fig. 29G, cabeza de flecha), activada (fig. 29 G-I, flechas) y distrófica (fig. 29 J-L, flechas largas). En musarañas de todas las edades la microglía+ferritina se ubicó principalmente en la capa polimórfica del GD (fig. 31 A, E e I) y en los estratos *oriens*, *pyramidale* y *radiatum* de CA3 (fig. 31 B, F y J) y CA2-CA1 (fig. 31 C, G y K). En el SUB, la microglía+ferritina se distribuyó homogéneamente (fig. 31 D, H y L). En musarañas muy viejas, se observó un número mayor de microglía+ferritina (fig. 31



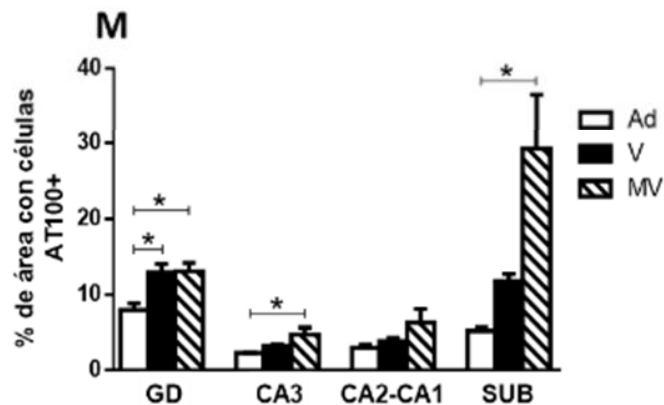
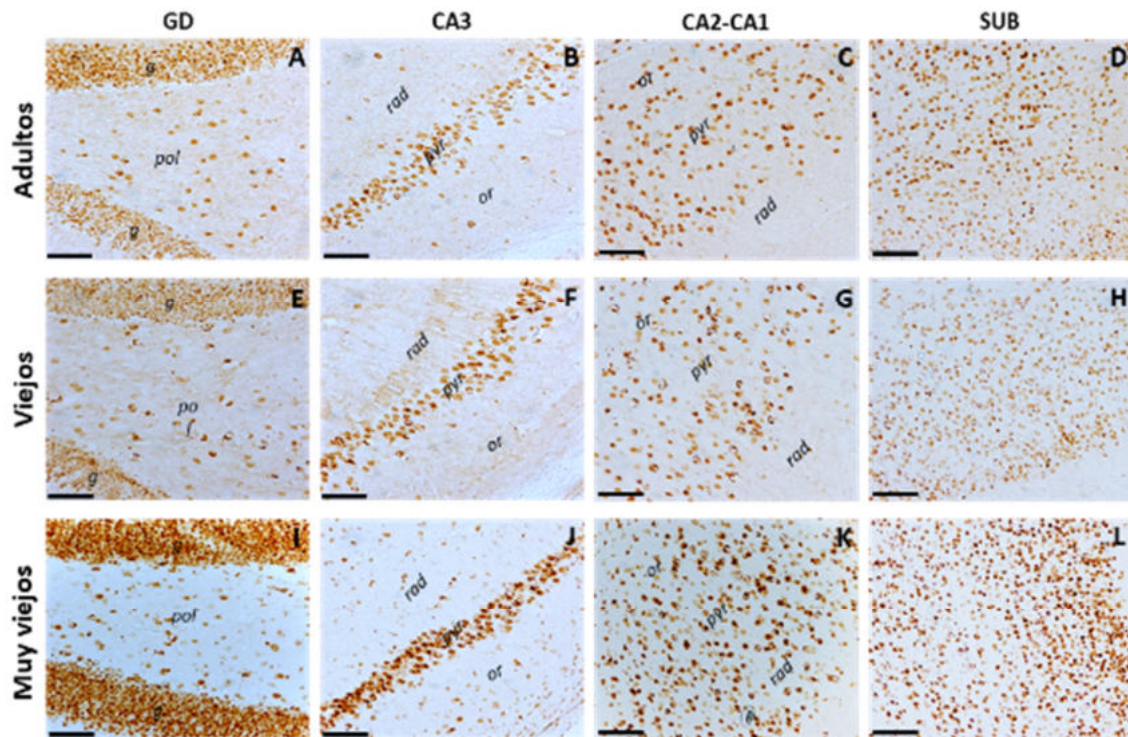
I-L) con respecto a los adultos y viejos (fig. 31 A-H), además, gran parte de estas células microgliales presentaron hipertrofia. Al clasificar y cuantificar la microglía+ferritina por área en cerebros de musaraña (fig. 31 M-P), se observó que la microglía+ferritina inactiva aumenta significativamente en musarañas viejas y muy viejas con respecto a adultos en CA3 ( $p < 0.05$  en ambos casos). En cambio, en CA2-CA1, la microglía+ferritina inactiva disminuye significativamente en sujetos muy viejos respecto a adultos ( $p < 0.05$ ). En cuanto a la microglía+ferritina activada, este fenotipo aumenta en musarañas muy viejas en todas las regiones analizadas (en GD y CA2-CA1 el cambio fue significativo) (adultos vs. muy viejos: GD  $p < 0.01$ ; CA2-CA1  $p < 0.05$ . Viejos vs. muy viejos: GD y CA2-CA1  $p < 0.01$ ). Finalmente, la microglía+ferritina distrófica aumenta en musarañas muy viejas en todas las regiones analizadas (en GD y CA3 el cambio fue significativo). Estos resultados demuestran que, durante el envejecimiento de la musaraña, la activación y la distrofia de la microglía+ferritina aumentan, contrario a lo que sucede en la marmoseta, en donde en sujetos muy viejos disminuye la microglía+ferritina. Lo cual confirma que los niveles de activación y distrofia microglial varían entre los diferentes géneros, aun cuando estos sean muy cercanos.



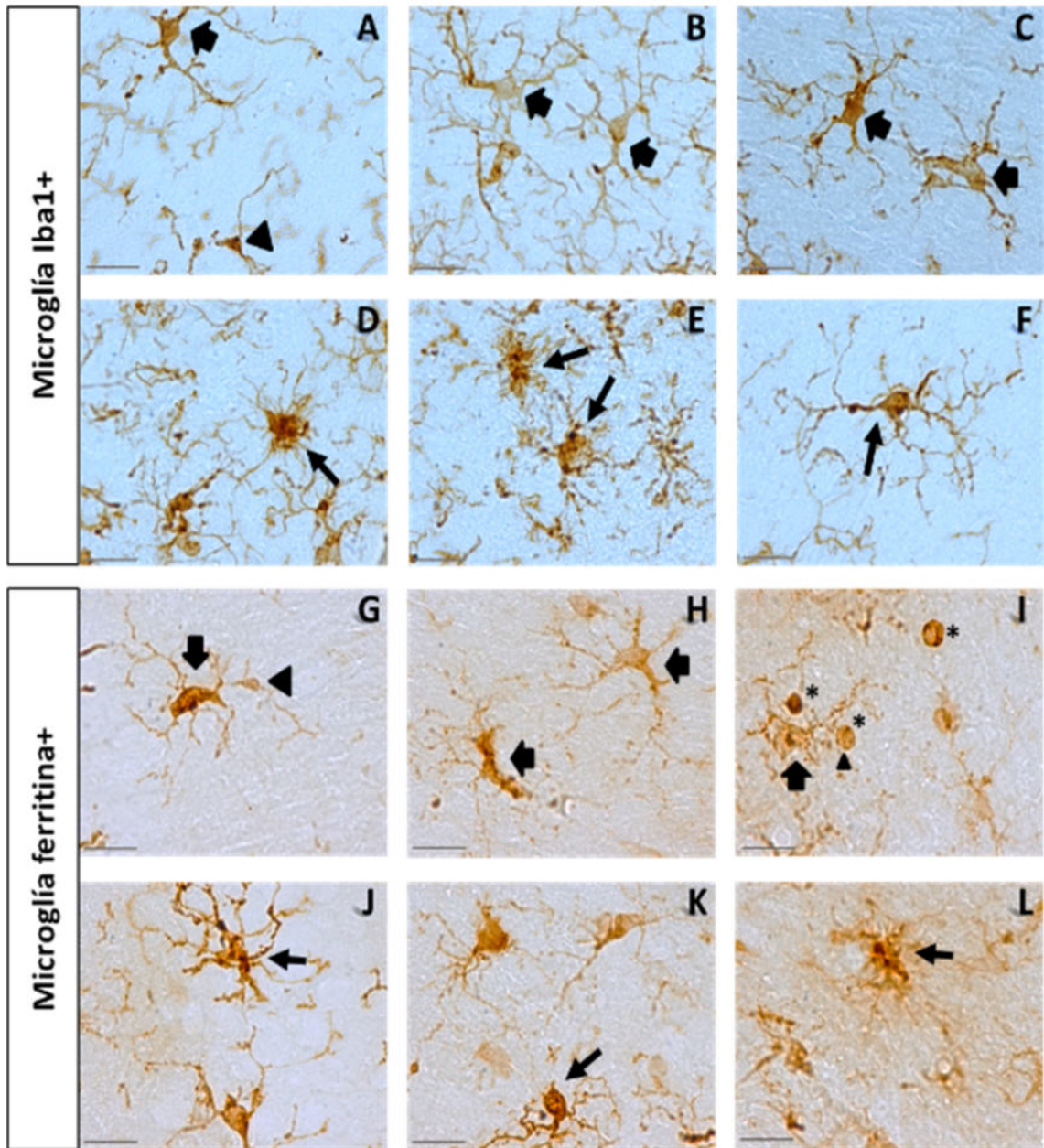
**Figura 26. Oxidación del RNA en astrocitos de marmosetas viejas y muy viejas.** Doble marcaje de astrocitos (GFAP, verde) y el marcador de oxidación del RNA (8OHG, rojo) en marmosetas adolescentes (A), adultas (B), viejas (C) y muy viejas (D). Los astrocitos de adolescentes y adultos no muestran marca de 8OHG (A y B). A diferencia de los astrocitos de marmosetas viejas y muy viejas, que presentaron marca de 8OHG citoplasmática perinuclear (C y D). Barra de escala 20  $\mu\text{m}$ . E. Magnificación de la región CA1 de una marmoseta adulta, en donde se observa un astrocito sin marca de 8OHG rodeando con sus procesos a una célula 8OHG+. F. Magnificación de la región CA1 de un sujeto muy viejo, en donde dos astrocitos 8OHG+ flanquean una célula 8OHG+. Nótese que la marca de 8OHG en los astrocitos es perinuclear. Barra de escala 10  $\mu\text{m}$  (para E y F).



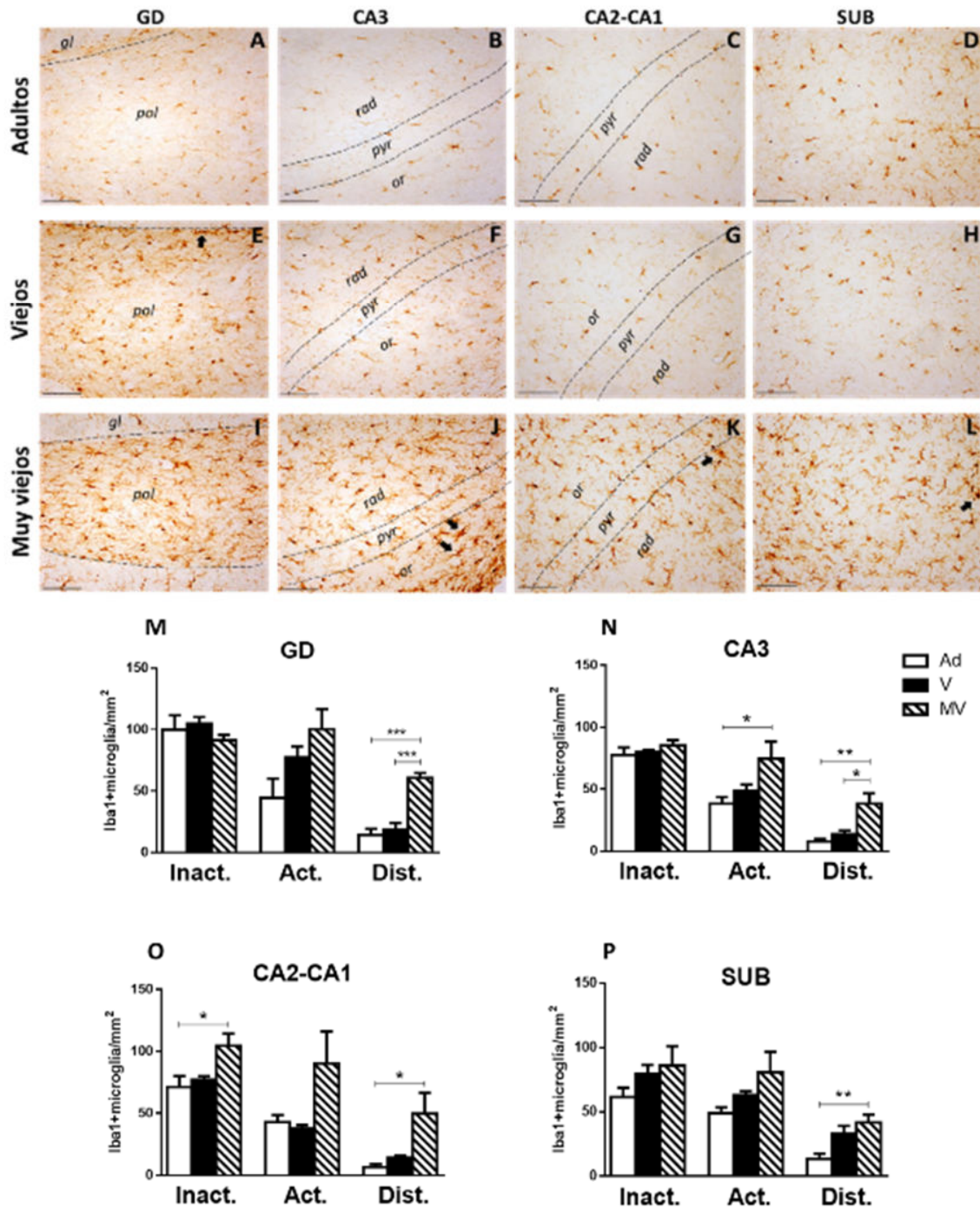
**Figura 27. Oxidación del RNA de astrocitos GFAP+ durante el envejecimiento de la marmoseta.** A. Cuantificación de los astrocitos 8OHG+ por área. El número de astrocitos con oxidación al RNA aumenta significativamente en marmosetas viejas y muy viejas. B. Cuantificación del porcentaje de astrocitos 8OHG+. Al igual que la cuantificación del panel A, el porcentaje de astrocitos 8OHG+ incrementa significativamente en marmosetas viejas y muy viejas en comparación con los adolescentes y adultos. La región cerebral que mostró los porcentajes más altos de astrocitos 8OHG+ fue CA2-CA1, seguida por CA3 y ENT. Mientras que GD fue la región con los porcentajes más bajos de astrocitos 8OHG+. Marmosetas adolescentes (A), adultas (Ad), viejas (V) y muy viejas (MV). ANOVA de una vía, análisis ulterior Tukey (\*p < 0.05; \*\*p < 0.01; \*\*\*p < 0.001; \*\*\*\*p < 0.0001).



**Figura 28. Aumento de la fosforilación de tau en los residuos Thr212 y Ser214 durante el envejecimiento de la musaraña.** El número de células AT100+ y la intensidad de la marca aumentan en musarañas muy viejas (I-L) en comparación con sujetos adultos (A-D) y viejos (E-H). Las células AT100+ se localizaron principalmente en las capas granular y polimórfica del GD (A, E e I), y en el estrato *pyramidale* y *oriens* de CA3 y CA2-CA1. En el SUB se distribuyeron de manera homogénea. *g*: capa granular; *pol*: capa polimórfica; *or*: estrato *oriens*; *pyr*: estrato *pyramidale*; *rad*: estrato *radiatum*. Barra de escala 100  $\mu$ m. **M. Cuantificación del porcentaje de área con células AT100+.** En musarañas muy viejas aumenta el número de células AT100+ en comparación con los otros grupos de edad. Musarañas adultas (Ad), viejas (V) y muy viejas (MV). ANOVA de una vía, análisis ulterior Tukey (\* $p < 0.05$ ).

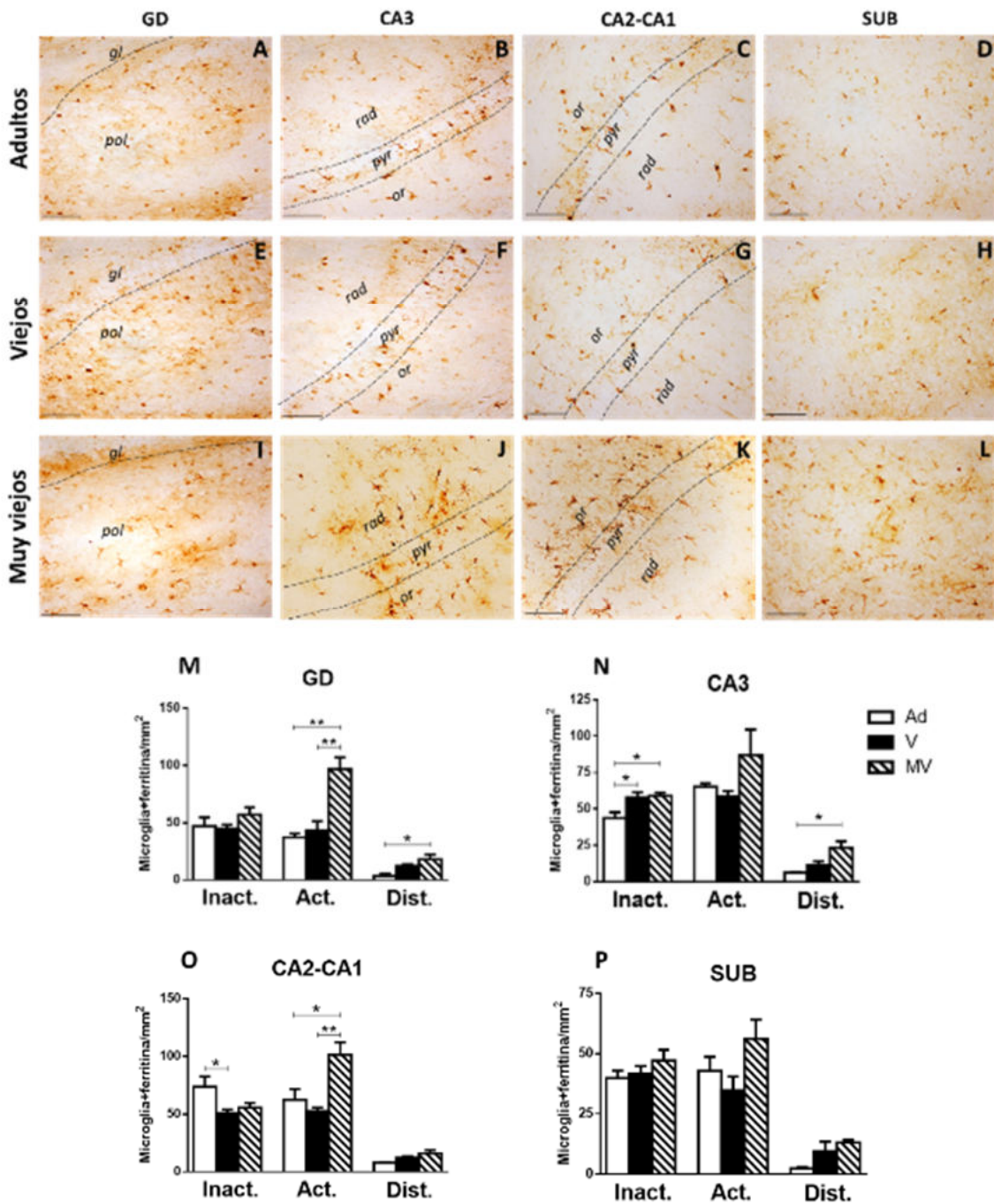


**Figura 29. Imágenes representativas de los fenotipos microgliales utilizando los anticuerpos anti-Iba1 y anti-ferritina.** Células microgliales Iba1+ (A-F) muestran características de los fenotipos inactivo (A, cabeza de flecha) y activado (A-C, flechas). Microglía distrófica+Iba1 (D-F, flechas largas) con procesos deramificados, cortos y tortuosos. Microglía+ferritina (G-L) con características de los fenotipos inactivo (G, cabeza de flecha) y activado (G-L, flechas). Microglía distrófica+ferritina presenta procesos cortos y deramificados, esferoides y citorrexis (J-L, flechas largas). Nótese que el anticuerpo anti-ferritina también marca oligodendrocitos (I, asteriscos), los cuales muestran citoplasma circular con uno o ningún proceso. Barra de escala 20  $\mu\text{m}$ .



**Figura 30. Microglía+ferritina en el hipocampo de musarañas adultas, viejas y muy viejas.** A-L. Células microgliales+Iba1 fueron detectadas en todas las regiones y edades analizadas. En musarañas adultas y viejas predominó la microglía inactiva y activada (A-H). En marmosetas muy viejas aumenta la cantidad de microglía+Iba1 con morfología característica de la activación (hipertrofia) y distrofia (células microgliales con procesos cortos, tortuosos y deramificados, las cuales además forman racimos. Paneles J, K y L, flechas), principalmente en la capa polimórfica del GD y en el estrato *oriens* de CA3 y CA2-CA1. *gl*: granular; *pol*:

polimórfico; *pyr*: *pyramidale*; *rad*: *radiatum*; *or*: *oriens*. Barra de escala 100  $\mu$ m. **M-P. Cuantificación de microglía+Iba1 inactiva, activada y distrófica por área, en la formación hipocampal de musarañas adultas, viejas y muy viejas.** Nótese el aumento de la microglía activada y distrófica en las musarañas muy viejas. Musarañas adultas (Ad), viejas (V) y muy viejas (MV). ANOVA de una vía, análisis ulterior Tukey (\* $p < 0.05$ ; \*\* $p < 0.01$ ; \*\*\* $p < 0.001$ ).



**Figura 31. Microglía+ferritina en el hipocampo de musarañas adultas, viejas y muy viejas.** A-L. Células microgliales+ferritina se detectaron en todas las regiones y edades analizadas. En sujetos adultos (A-D) y viejos

(E-H), predominó la microglía+ferritina inactiva y activada. En musarañas muy viejas (I-L), aumenta la cantidad de microglía+ferritina en todas las regiones analizadas. Además, la mayoría de estas células presentan hipertrofia (activadas). *gl*: granular; *pol*: polimórfico; *pyr*: *pyramidale*; *rad*: *radiatum*; *or*: *oriens*. Barra de escala 100  $\mu$ m. M-P. **Cuantificación de microglía+ferritina inactiva, activada y distrófica por área, en la formación hipocampal de musarañas adultas, viejas y muy viejas.** En musarañas muy viejas aumenta la microglía activada y distrófica con respecto a los otros grupos de edad. Musarañas adultas (Ad), viejas (V) y muy viejas (MV). ANOVA de una vía, análisis ulterior Tukey (\* $p < 0.05$ ; \*\* $p < 0.01$ ).

### **6.2.3 Acumulación de Fe en cerebros de musaraña durante el envejecimiento**

Con el objetivo de determinar si el aumento de la microglía+ferritina activada y distrófica que ocurre en el envejecimiento de la musaraña repercute en los niveles de Fe en las regiones analizadas, realizamos la detección histoquímica de Fe (fig. 32 A-F). La cuantificación del porcentaje de área con marca de Fe (fig. 32G), demostró que el SUB tiene niveles significativamente mayores de este elemento con respecto a CA3 y CA2-CA1 (CA3 vs. SUB  $p < 0.01$ ; CA2-CA1  $p < 0.05$ ). Lo cual puede estar relacionado a que el SUB es la región que tiene los niveles más bajos de microglía+ferritina inactiva, activada y distrófica (fig. 32, comparar las columnas del panel P con respecto a las columnas de los paneles M, N y O).

Por lo tanto, el aumento en la activación de la microglía+ferritina en el envejecimiento de la musaraña protege al GD, CA3 y CA2-CA1 de la acumulación excesiva de Fe, mientras que la región con menor presencia de microglía+ferritina (SUB) presentó los mayores niveles de Fe.

### **6.2.4 Aumento de la oxidación del RNA en células del hipocampo durante el envejecimiento**

En los resultados anteriores observamos un aumento en la activación microglial y en la distrofia microglial, así como un aumento en los niveles de Fe durante el envejecimiento de la musaraña. Por lo tanto, el siguiente objetivo fue explorar si estos cambios pueden repercutir en el daño oxidativo al RNA. Para esto, utilizamos el anticuerpo anti-8OHG en muestras de cerebro de la musaraña de diferentes edades. Las imágenes representativas (fig. 33 A-L) muestran que en musarañas



adultas (fig. 33 A-D) y viejas (fig. 33 E-H) las células 8OHG+ presentan marca citoplasmática perinuclear tenue. En sujetos adultos y viejos, las células 8OHG+ se ubicaron principalmente en las capas granular y polimórfica del GD (fig. 33 A y E), en el estrato *pyramidale* de CA3 (fig. 33 B y F), y en los estratos *oriens* y *pyramidale* de CA2-CA1 (fig. 33 C y G). En el SUB la distribución fue homogénea (fig. 33 D y H). En musarañas muy viejas aumenta considerablemente el número de células 8OHG+ y la intensidad de su marca en todas las regiones analizadas (fig. 33 I-L). Incluso se observó una cantidad elevada de células 8OHG+ en subregiones que mostraron muy pocas células con daño al RNA en los adultos y viejos, como los estratos *oriens* y *radiatum* de CA3 (fig. 33J), y en el estrato *radiatum* de CA2-CA1 (fig. 33K). Al cuantificar el porcentaje de área con células 8OHG+ (fig. 33M), se demostró que en musarañas muy viejas aumenta significativamente el número de células 8OHG+ con respecto a adultos y viejos en CA3 y CA2-CA1, y con respecto a adultos en el GD y SUB (adultos vs. muy viejos: GD, CA3 y SUB  $p < 0.05$ ; CA2-CA1  $p < 0.0001$ . Viejos vs. muy viejos: CA3  $p < 0.05$ ; CA2-CA1  $p < 0.0001$ ). Estos resultados demuestran que hasta la vejez avanzada de musarañas muy viejas aumenta significativamente la oxidación del RNA. Esto difiere de lo observado en marmosetas, en donde en algunas regiones desde los sujetos adultos aumenta significativamente el daño oxidativo al RNA (fig. 15B).

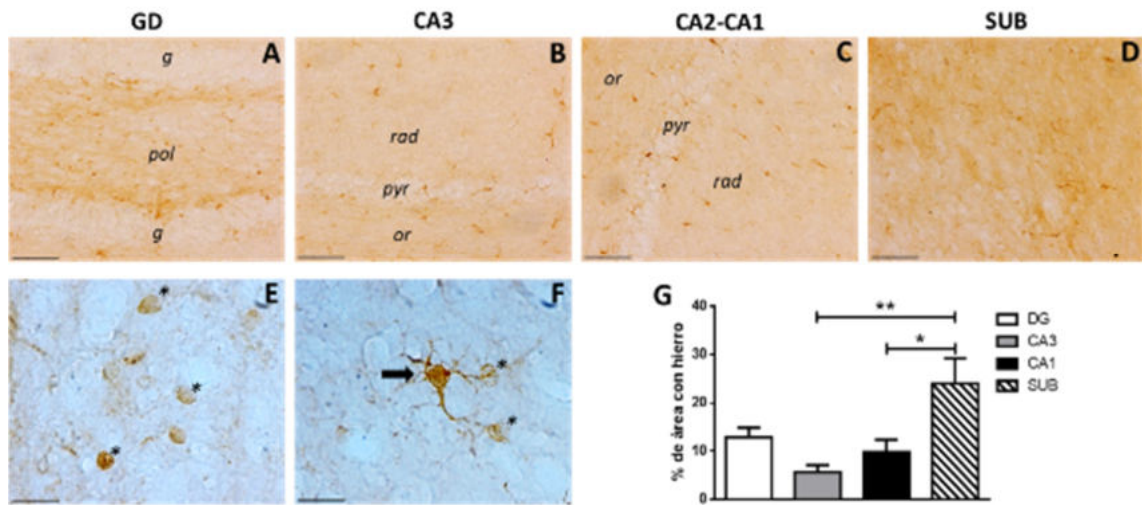
### **6.2.5 Microglía de musarañas viejas y muy viejas presentan inmunoreactividad a 8OHG y AT100 en regiones focalizadas del citoplasma**

En el caso de la marmoseta, observamos que en sujetos viejos varias células microgliales se encontraban rodeando a neuronas que presentaban daño por estrés oxidativo al mostrar marca citoplasmática de 8OHG, indicando un claro proceso de fagocitosis. En marmosetas muy viejas detectamos marca de 8OHG en citoplasma microglial. Con el fin de conocer si en durante el envejecimiento de la musaraña la microglía también sufre de daño oxidativo al RNA, realizamos dobles marcajes de 8OHG contra marcadores microgliales (Iba1 y ferritina). En la figura 34 se demuestra que al igual que en las marmosetas viejas, en las musarañas viejas y muy viejas, la

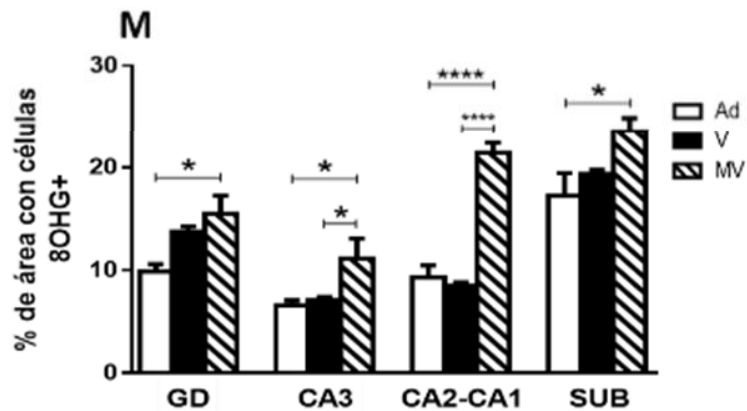
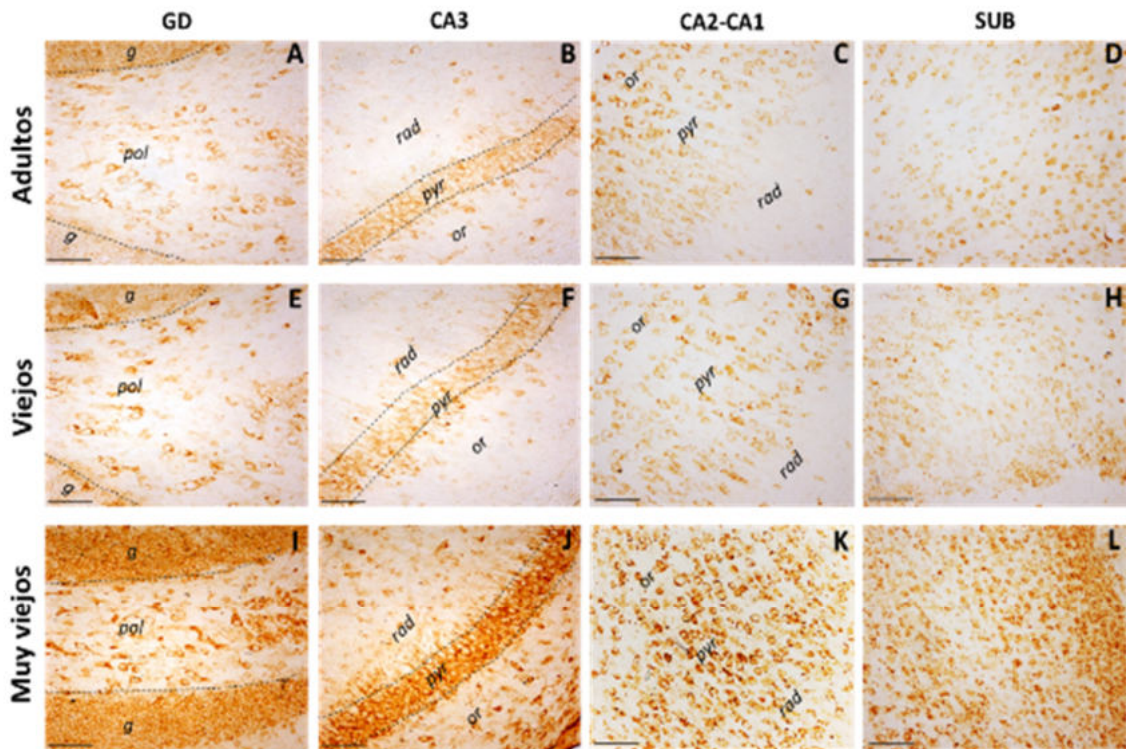
microglía Iba1+ y ferritina+ rodean a las células 8OHG+, principalmente neuronas granulares del GD y piramidales de CA3 y CA2-CA1. Además, las células microgliales que rodean a las neuronas 8OHG+, tienen en su mayoría morfología ameboide y muestran marca de 8OHG en regiones focalizadas de su citoplasma (fig. 34 tercera fila), y en algunos casos se observa la fagocitosis de células 8OHG+ (fig. 34 última fila). En algunos casos también se detectaron células microgliales con marca de 8OHG en todo su citoplasma (fig. 34 tercera fila) como lo observado en marmosetas muy viejas (fig. 16R).

Por otro lado, con el objetivo de determinar si microglía Iba1+ y ferritina+ de sujetos viejos y muy viejos presentan hiperfosforilación de tau, realizamos dobles marcajes de AT100 contra marcadores microgliales (Iba1 y ferritina). En los paneles A y B de la figura 35 se muestran dos células microgliales+ferritina (flechas azules), que presentaron marca de AT100 en regiones focalizadas de su citoplasma, a diferencia de las neuronas cuya marca positiva a AT100 se localizó en el núcleo. Incluso, la microglía del panel B muestra una protuberancia con marca de tau hiperfosforilada en su interior. En el caso de la microglía+Iba1 (paneles C y D, flechas azules), también presentaron marca de AT100 en regiones focalizadas de su citoplasma. Cabe destacar que la microglía AT100+ fue detectada principalmente en regiones con un gran número de células AT100+, como la capa granular del GD o el estrato *pyramidale* de CA3 y CA2-CA1. Además, toda la microglía AT100+ mostraron morfología ameboide. También detectamos microglía que no presentaron inmunoreactividad a AT100 (fig. 35 A y C, flechas blancas), las cuales mostraron morfología inactiva en un caso (fig. 35A, citoplasma pequeño) y en otros casos morfología ramificada (fig. 35C, procesos largos y ramificados).

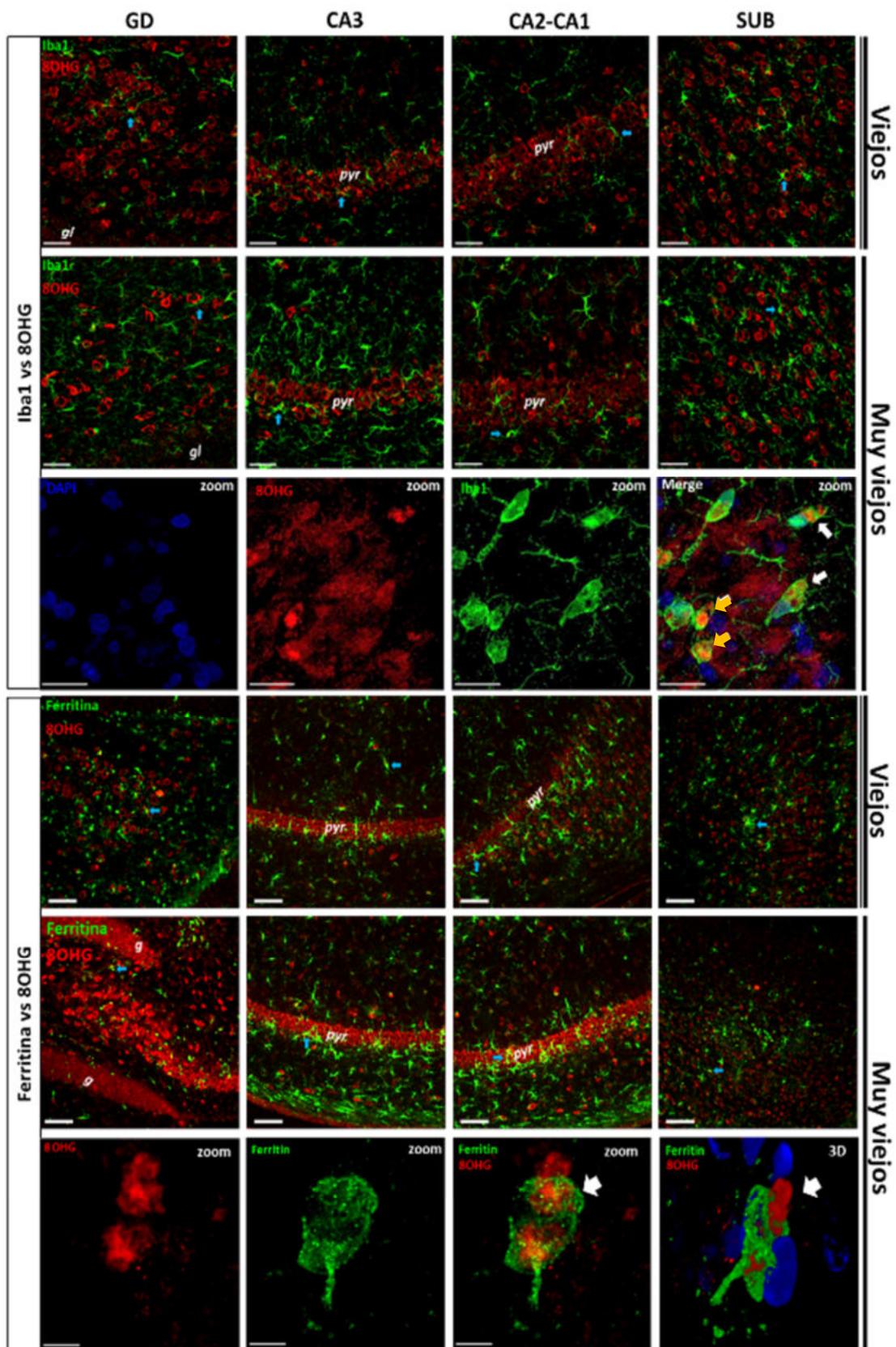
Estos resultados sugieren que, en musarañas viejas y muy viejas, la microglía con morfología ameboide inmunoreactivas tanto a Iba1 como a ferritina presentan una morfología fagocítica alrededor de células con daño oxidativo al RNA y con hiperfosforilación de tau, sin presentar hiperfosforilación de tau en sus núcleos (figs. 34 y 35).



**Figura 32. Detección histoquímica de Fe en el hipocampo de musaraña.** Mediante ferrocianuro de potasio detectamos la presencia de Fe en cerebros de musarañas viejas y muy viejas. El SUB (D) fue la región cerebral que presentó niveles mayores de Fe en comparación con los demás grupos de edad (A-C). Cabe destacar que tanto la microglía (F, flecha) como los oligodendrocitos (E y F, asteriscos) son los tipos celulares que presentan los niveles más elevados de Fe. *gl*: granular; *pol*: polimórfico; *pyr*: *pyramidale*; *rad*: *radiatum*; *or*: *oriens*. G. Cuantificación del porcentaje de área con marca de Fe. En esta cuantificación se confirma que en musarañas viejas y muy viejas el SUB mostró niveles significativamente mayores de Fe en comparación con CA3 y CA2-CA1. ANOVA de una vía, análisis ulterior Tukey (\* $p < 0.05$ ; \*\* $p < 0.01$ ).



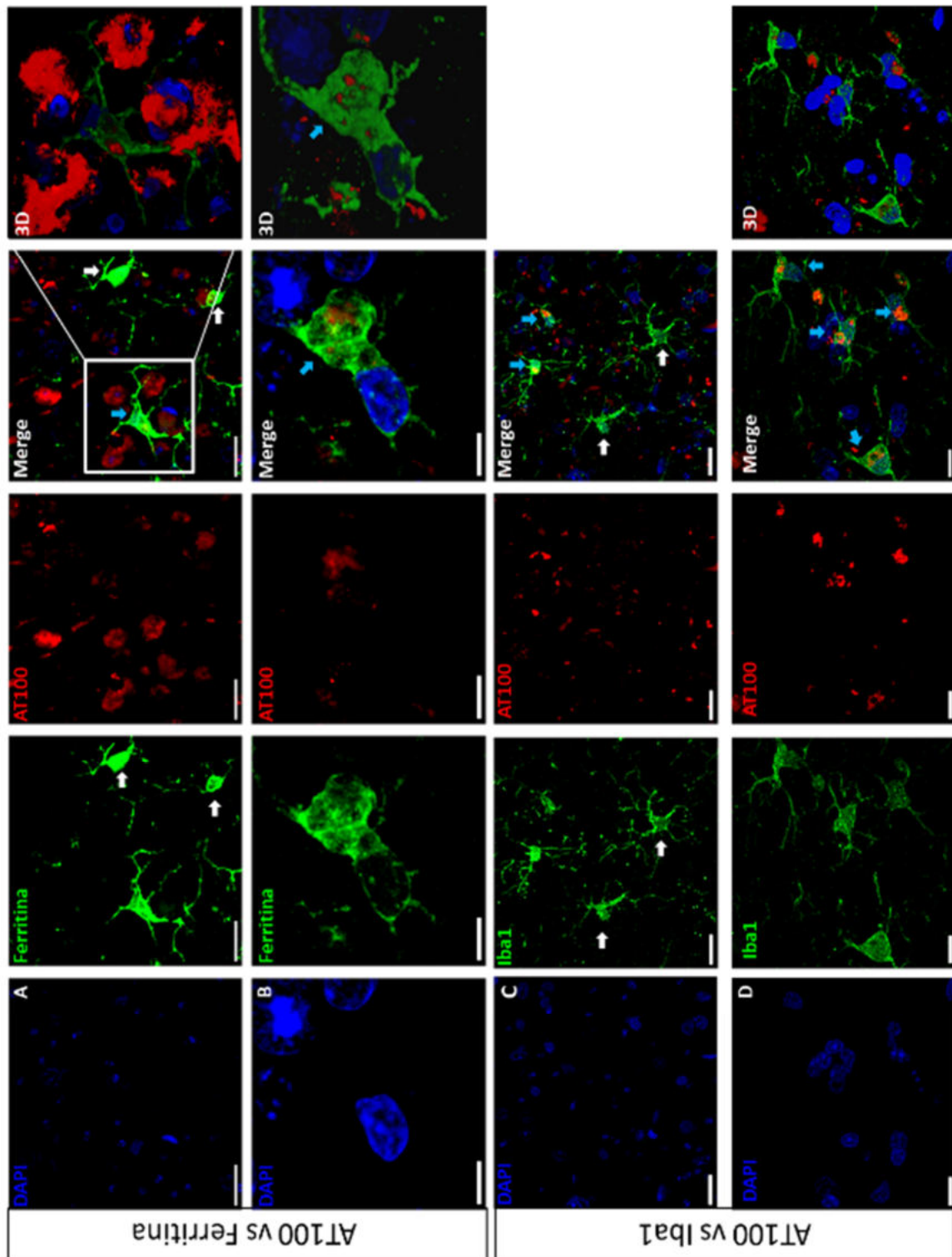
**Figura 33. Aumento del daño oxidativo al RNA en el envejecimiento de la musaraña.** En musarañas adultas (A-D) y viejas (E-H), las células 8OHG+ presentaron marca citoplasmática perinuclear tenue. Mientras que, en musarañas muy viejas (I-L) aumenta considerablemente el número de células 8OHG+ y la intensidad de la marca. *g*: capa granular; *pol*: capa polimórfica; *or*: estrato *oriens*; *pyr*: estrato *pyramidale*; *rad*: estrato *radiatum*. Barra de escala 100  $\mu$ m. M. Cuantificación del porcentaje de área con células 8OHG+. En musarañas muy viejas aumenta significativamente el número de células con daño oxidativo al RNA en todas las regiones analizadas. Musarañas adultas (Ad), viejas (V) y muy viejas (MV). ANOVA de una vía, análisis ulterior Tukey (\* $p < 0.05$ ; \*\* $p < 0.01$ ; \*\*\* $p < 0.001$ ; \*\*\*\* $p < 0.0001$ ).



**Figura 34. Doble marcaje de microglía (Iba1/ferritina, verde) y 8OHG (rojo) en regiones de la formación hipocampal de musarañas viejas y muy viejas.** Primera y segunda fila. Nótese que gran parte de la microglía+Iba1 rodea a las células 8OHG+. Tercera fila. Acercamiento del estrato piramidal de CA3, en donde se observan células microgliales+Iba1 con marca de 8OHG en regiones focalizadas de su citoplasma (flechas blancas), mientras que otras células presentan marca de 8OHG en todo su citoplasma (flechas amarillas). Cuarta y quinta filas. Al igual que la microglía+Iba1, la microglía+ferritina rodea a las células 8OHG+. Algunas células microgliales+ferritina muestran marca de 8OHG en regiones focalizadas (flechas azules). Sexta fila. Reconstrucción tridimensional de las z-secciones de un plano óptico, en donde se muestra una célula microglial+ferritina que fagocita una célula 8OHG+. g: capa granular; pyr: estrato piramidale. Barra de escala 100 µm, excepto en acercamientos (tercera fila 20 µm, sexta fila 5 µm).

### **6.2.6 Microglía+ferritina presenta fenotipo fagocítico en musarañas muy viejas**

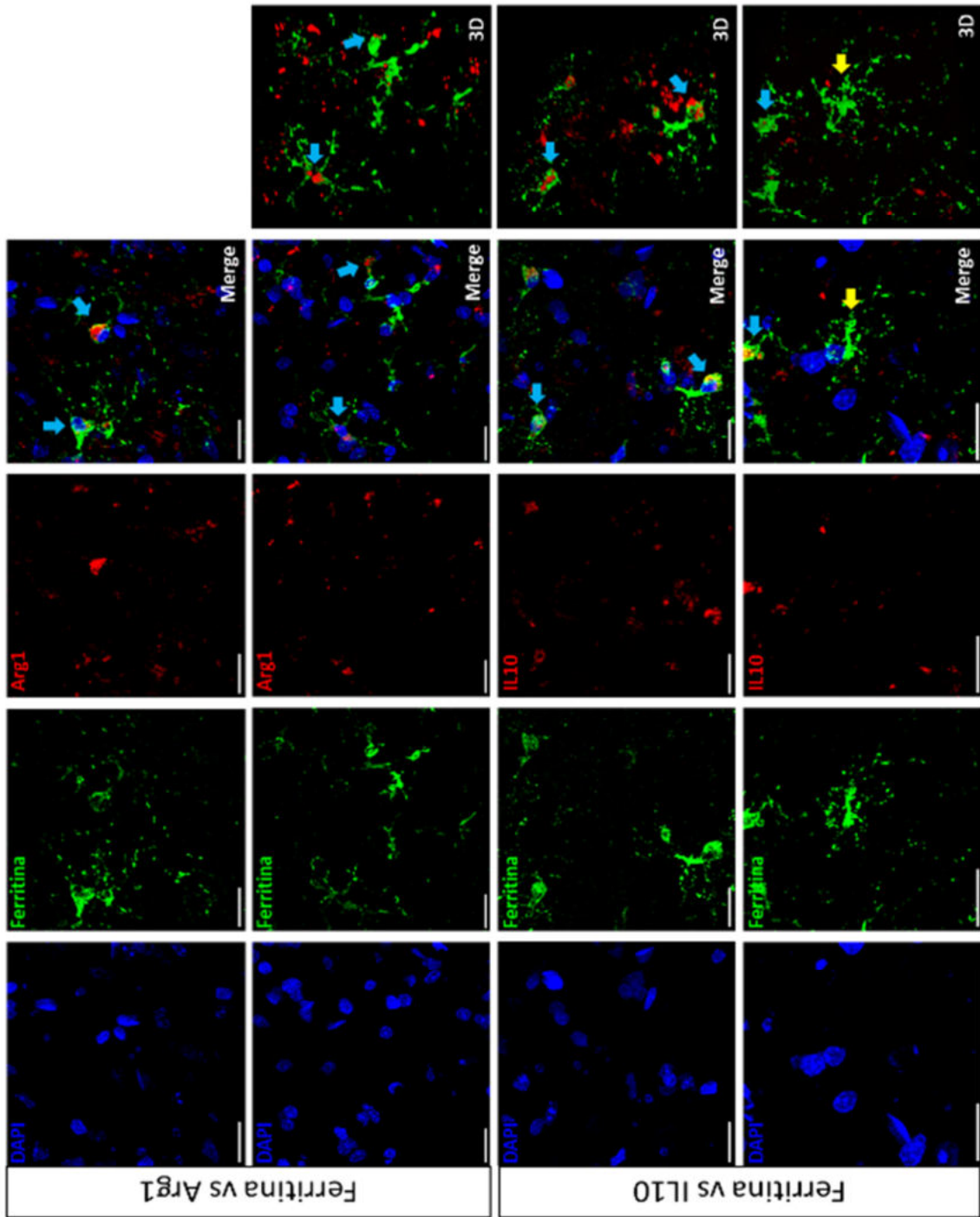
Para confirmar si las células microgliales que tienen marca focalizada de 8OHG y AT100 en sus citoplasmas presentan fenotipo fagocítico (M2), realizamos dobles marcajes de ferritina contra marcadores específicos de la activación microglial M2 (IL10 y Arg1). En la figura 36, se muestran células microgliales+ferritina con morfología ameboide y que a su vez son inmunoreactivas a Arg1 (paneles A y B, flechas azules) y a IL10 (paneles C y D, flechas azules). En el panel D se observa una célula microglial con citoplasma muy grande y procesos largos y ramificados, la cual no presenta inmunoreactividad a IL-10. En ninguno de los dobles marcajes realizados (IL-10 vs. ferritina y Arg1 vs. ferritina) detectamos microglía activada con morfología ramificada que presentara inmunoreactividad a Arg1 o IL-10. Estos resultados sugieren que, durante el envejecimiento de la musaraña la microglía ameboide M2 rodea a las células con daño oxidativo con el objetivo de proteger a estas células, aunque si el daño es muy grave, inicia el proceso de fagocitosis.



**Figura 35. Microglía de musarañas viejas y muy viejas presentan inmunoreactividad focalizada de tau hiperfosforilada.** A y B. Doble marcaje de ferritina (microglía, verde) contra AT100 (hiperfosforilación de tau, rojo). A. Imágenes representativa del SUB que muestra una célula microglial con marca focalizada de AT100+ en su citoplasma (flecha azul). A su lado se muestran dos células microgliales que no presentan marca de

AT100 (flechas blancas). Barra de escala 20  $\mu\text{m}$ . B. Imágenes representativas del GD, en donde se muestra una célula microglial activada+ferritina con morfología ameboide con una protuberancia con marca de tau hiperfosforilada en su interior (flecha azul). Barra de escala 5  $\mu\text{m}$ . C y D. Doble marcaje de Iba1 (microglía, verde) contra AT100 (hiperfosforilación de tau, rojo). C. Imágenes representativas de CA1, en donde se muestran células microgliales activadas ameboides con marca focalizada de AT100 en su citoplasma (flechas blancas). En la parte inferior se observan dos células microgliales activadas con citoplasma hipertrofiado y con procesos largos y ramificados, las cuales no presentan marca de AT100 (flechas blancas). Barra de escala 20  $\mu\text{m}$ . D. Imágenes representativas del GD, en donde se observan células microgliales ameboides AT100+ (flechas azules). Barra de escala 10  $\mu\text{m}$ .





**Figura 36. Microglía+ferritina presenta fenotipo fagocítico.** Paneles superiores. Doble marcaje de ferritina (microglía, verde) y Arg1 (marcador de activación M2, rojo). Células microgliales con morfología ameboide son inmunoreactivas a Arg1 (flechas azules). Paneles inferiores. Doble marcaje de ferritina (microglía, verde) e IL-10 (marcador de activación M2, rojo). Células microgliales ameboides son inmunoreactivas a IL10 (flecha azul). Microglía con citoplasma grande y procesos largos y ramificados no es IL10+ (flecha amarilla). Barra de escala 20  $\mu\text{m}$ .

## **7. Discusión**

### **7.1 Durante el envejecimiento de las marmosetas y de las musarañas se detecta acumulación de agregados proteicos en cerebro**

Nuestros resultados muestran que existe un aumento en el número de placas amiloideas en las cortezas ENT, TEM y PAR durante el envejecimiento de la marmoseta común. Estos resultados corroboran lo observado en estudios anteriores (Geula et al., 2002; Maclean et al., 2000; Palazzi et al., 2006; Philippens et al., 2016; Ridley et al., 2006). Sin embargo, las regiones afectadas y las edades en las que detectamos estos agregados varían entre las diversas investigaciones. Las placas amiloides en cerebros de marmoseta se han detectado principalmente en hipocampo, amígdala, ENT, TEM y PAR (Geula et al., 2002; Maclean et al., 2000; Palazzi et al., 2006; Philippens et al., 2016; Ridley et al., 2006; Rodriguez-Callejas et al., 2016), mientras que en algunos casos también se detectan placas en las cortezas occipital y frontal (Geula et al., 2002; Philippens et al., 2016). Respecto a la edad en las que se detectan por primera vez los agregados amiloideos, la mayoría de los estudios (incluido el presente estudio) concuerdan en que la aparición de las placas amiloideas se da en individuos viejos, mayores de los 10 años de edad (Maclean et al., 2000; Ridley et al., 2006; Rodriguez-Callejas et al., 2016), pero algunos grupos de investigación reportan placas amiloideas en adolescentes entre 2 y 3 años (Palazzi et al., 2006) y en adultos a partir de los 6 años (Geula et al., 2002; Philippens et al., 2016). Estas discrepancias pueden deberse a las diferencias que se dan entre las distintas colonias de marmosetas y también a los diversos métodos de detección de placas amiloideas utilizados en estos estudios, ya que en todos los casos se utilizó la detección por inmunohistoquímica, pero también se realizaron tinciones de plata, Congo rojo y Tioflavina S (Geula et al., 2002; Palazzi et al., 2006; Philippens et al., 2016; Ridley et al., 2006). En el caso de la inmunohistoquímica, se utilizaron varios anticuerpos policlonales y monoclonales que detectaban diferentes epítomos, lo cual genera diferentes los resultados. Mientras que las tinciones no son específicas ya que marcan el plegamiento de

diversas proteínas. Por lo tanto, podemos concluir que en la marmoseta común la agregación amiloidea se detecta generalmente a partir de los 7 años y aumenta de manera proporcional a la edad, con algunos casos aislados de individuos que desde la adolescencia presentan placas amiloideas.

En la musaraña arborícola en cerebros de individuos viejos también se han detectado agregados amiloides intracelulares, tanto compactos, como difusos en cerebros de individuos viejos (Fan et al., 2018; Yamashita et al., 2010, 2012). En el presente estudio, utilizando los anticuerpos anti-A $\beta$ <sub>1-40</sub> y anti-A $\beta$ <sub>1-42</sub> (véase tabla 1) no detectamos placas amiloideas en musarañas a ninguna edad. Esto puede deberse a la diferencia en los anticuerpos utilizados y a las regiones cerebrales analizadas, ya que en el hipocampo de musarañas viejas solo se observaron placas amiloideas positivas al anticuerpo A $\beta$  total (Fan et al., 2018). Mientras que, placas amiloideas positivas a A $\beta$ <sub>1-40</sub> y A $\beta$ <sub>1-42</sub> solamente se observaron en el hipotálamo y en los ganglios basales de musarañas viejas (Yamashita et al., 2010, 2012).

Analizando la hiperfosforilación y la agregación de tau, observamos que en el caso de la marmoseta común se detectó hiperfosforilación de la proteína tau a nivel citoplasmático en neuronas del hipocampo y de la corteza (TEM y PAR) incluso desde la adolescencia (figs. 7 y 9). Esto coincide con estudios previos donde se han registrado agregados de tau en tallo cerebral de humanos (Braak and Del Tredici, 2011) y corteza de gorilas (Perez et al., 2013) adolescentes. Además, como sucede en la mayoría de los mamíferos longevos (Härtig et al., 2000; Heuer et al., 2012; Hof et al., 1996; Nelson and Saper, 1995; Perez et al., 2013; Rosen et al., 2008; Schultz et al., 2000b, 2000a; van Groen et al., 2011), en la marmoseta común el número de células con agregados de tau y la intensidad de la marca aumenta de manera proporcional con la edad (figs. 7 y 9 paneles Q), aunque no se alcanza la severidad observada en el envejecimiento y la neurodegeneración del humano, ya que solo se observan agregados citoplasmáticos, perinucleares en su mayoría, sin la presencia de marañas neurofibrilares o hilos de neuropilo (Mondragón-Rodríguez et al., 2008, 2009). Cabe destacar que, diversos estudios reportan la ausencia de agregados de tau en cerebros de marmoseta común, incluyendo individuos viejos y muy viejos (Baker et al., 1993; Geula et al., 2002; Palazzi et al., 2006; Ridley et al.,

2006). Esto se puede deber, en primer lugar, a las diferentes técnicas empleadas, como el uso de rebanadas parafinizadas (Baker et al., 1993; Ridley et al., 2006). En nuestro estudio, utilizamos el marcaje por flotación (free-floating) y la reactivación de epítomos utilizando ácido fórmico (88 %, 15 min) y buffer de citratos (94 °C, 10 min) con la finalidad de detectar el epítomo específico. En los estudios previos en algunos casos solo utilizaron ácido fórmico (90 %, 5 min) (Baker et al., 1993; Ridley et al., 2006) o no reactivaron epítomos (Geula et al., 2002; Palazzi et al., 2006). En segundo lugar, un estudio reciente confirma la hiperfosforilación de tau en cerebros de marmosetas adolescentes, adultas e incluso recién nacidas utilizando WesternBlot (Sharma et al., 2019); sin embargo, al analizar la secuencia de la proteína tau de marmoseta, este grupo de investigación detectó en la región N-terminal de la proteína la ausencia de una secuencia de 10 aminoácidos presentes en la proteína tau de humano y de primates del viejo mundo, que se traslapa con una secuencia de 11 aminoácidos ausentes en la tau de ratón. La ausencia de este péptido de 10 residuos de aminoácidos también se presentó en el mono capuchino, martejas y mono ardilla, todas especies de primates del nuevo mundo. Además, al alinear las secuencias de tau del humano, marmoseta y ratón, se detectaron 12 residuos de aminoácido únicos de la marmoseta, todos ubicados en la región N-terminal. Es interesante mencionar que este segmento de residuos, faltante en los primates del nuevo mundo analizados, se encuentra dentro del “motivo único de los primates” que corresponde a los residuos 19 a 32 de la tau de humano, lo que sugiere que este motivo es específico de primates del viejo mundo específicamente (Sharma et al., 2019). Por lo tanto, estas diferencias en la secuencia de tau de la marmoseta (y de varios primates del nuevo mundo) con respecto a los primates del viejo mundo podría explicar porque la agregación de tau en marmosetas no es tan severa como en los primates del viejo mundo y en humanos.

Con respecto a la musaraña arborícola, este es el primer estudio que muestra un aumento proporcional a la edad en el número de células con hiperfosforilación de tau en el núcleo (fig. 28). Esto se realizó utilizando el anticuerpo AT100, el cual detecta la fosforilación en los residuos Thr212 y Ser214 (Zheng-Fischhöfer et al., 1998). En la marmoseta común también observamos un aumento proporcional a la

edad en el número de células con hiperfosforilación de tau en el núcleo utilizando el anticuerpo AT100 (fig. 8). Sin embargo, utilizando el anticuerpo pTau231 (que detecta la fosforilación en el residuo Thr231) (fig. 7) y el anticuerpo Alz-50 (detecta un cambio conformacional fundamental en el proceso de agregación de tau) (fig. 9) en la marmoseta no observamos inmunoreactividad en el núcleo, ya que en neuronas se observa principalmente inmunoreactividad en todo el citoplasma exceptuando el núcleo y en células gliales la marca se localiza principalmente en regiones focalizadas del citoplasma (fagocitosis, véase más adelante) o en todo el citoplasma (en marmosetas muy viejas). Estos resultados muestran un aumento en la hiperfosforilación de tau nuclear en los residuos Thr212 y Ser214 durante el proceso de envejecimiento de la musaraña arborícola y la marmoseta común. Diversos estudios *in vitro* han demostrado la unión de tau al DNA nuclear de una o dos cadenas (Hua et al., 2003; Krylova et al., 2005; Padmaraju et al., 2010), mediante el dominio rico de prolina y el dominio de unión a microtúbulos (Qi et al., 2015; Wei et al., 2008). Se ha reportado la presencia de tau nuclear utilizando el anticuerpo AT100 en cultivos de fibroblastos (Rossi et al., 2008), en rata (Gärtner et al., 1998) y en humanos (Gil et al., 2017; Hernández-Ortega et al., 2016). Estudios *in vitro* e *in vivo* demuestran que tau aumenta la estabilidad de los cromosomas (Camero et al., 2014; Rossi et al., 2008; Sjöberg et al., 2006) además protege al DNA del estrés oxidativo (Sultan et al., 2011; Wei et al., 2008) y de condiciones de hipertermia (Violet et al., 2014). En el envejecimiento humano, tanto el número de células inmunoreactivas a AT100 como la intensidad de la marca aumenta con respecto a jóvenes y adultos, en la capa granular del GD y el estrato piramidal de CA1 (Gil et al., 2017), coincidiendo exactamente con lo que observamos tanto en musaraña como en marmoseta, ya que estas son las regiones que presentan mayor cantidad de células AT100+ en el hipocampo de estas especies. Sin embargo, en la EA la inmunoreactividad a AT100 disminuye significativamente conforme avanza la enfermedad (Gil et al., 2017). Esto sugiere que diversas alteraciones que se observan durante el envejecimiento, como el estrés oxidativo o la acumulación de metales como Fe, promueven el aumento de tau nuclear con el fin de proteger el material genético, protección que al parecer se pierde en la neurodegeneración.

Este cambio puede tener relación con las alteraciones en la organización nuclear y en la expresión genética observada en la EA (Hernández-Ortega et al., 2016). En cambio, en especies longevas y cercanas filogenéticamente al humano como la musaraña y la marmoseta, solo se observa el aumento de tau nuclear inmunoreactiva a AT100 en el envejecimiento, de manera muy similar a lo que ocurre durante el envejecimiento humano, lo cual pudiera indicar que la pérdida de tau nuclear solo se presenta en las enfermedades neurodegenerativas, probablemente debido a que la proteína tau humana es muy proclive a la hiperfosforilación, provocando su separación del DNA y posteriormente su agregación en el citoplasma.

## **7.2 Incremento de las concentraciones de hierro y oxidación del RNA en cerebros de la marmoseta común y la musaraña arborícola durante el envejecimiento**

El marcador más eficiente de la oxidación del RNA es 8OHG (Kasai et al., 2008; Syslová et al., 2014), el cual es un producto de la oxidación de las guaninas del RNA. En humanos, se ha comprobado que 8OHG aumenta de manera proporcional a la edad en hipocampo, lóbulo TEM y lóbulo PAR inferior (Ding et al., 2005, 2006; Nunomura et al., 1999, 2001, 2002, 2012). En este estudio, demostramos que en el cerebro de la marmoseta común (fig. 15) y de la musaraña arborícola (fig. 33) la oxidación del RNA aumenta con respecto a la edad en las mismas regiones que en el humano, hipocampo (capas granular y polimórfica del giro dentado, y en estrato *pyramidale* de CA3 y CA2-CA1), y en las capas III-V de la corteza TEM y el lóbulo PAR inferior. La acumulación de daño al RNA en cerebros de marmoseta y de musaraña debe repercutir en las funciones de estas regiones cerebrales, ya que la oxidación del RNA afecta el proceso de traducción (Chang et al., 2008; Ding et al., 2005; Shan et al., 2007), provocando la síntesis de proteínas no funcionales. Debido a estas alteraciones, el daño oxidativo al RNA se relaciona con enfermedades cerebrales (Kong and Lin, 2010), como EA (Nunomura et al., 1999, 2001, 2012; Shan and Lin, 2006; Smith et al., 2000a), esclerosis lateral amiotrófica (Chang et al.,

2008), demencia con cuerpos de Lewy (Nunomura et al., 2002), EP (Zhang et al., 1999) y con desordenes psiquiátricos (Che et al., 2010).

El aumento significativo del daño oxidativo al RNA en el envejecimiento de la marmoseta y la musaraña arborícola puede deberse al incremento que se observó en las concentraciones de Fe (figs. 14 y 32), ya que el ion  $Fe^{2+}$  reacciona mediante la reacción de Fenton con el  $H_2O_2$  produciendo el radical  $OH^\cdot$ , el cual oxida de manera acelerada las biomoléculas que se encuentran a su alrededor. En ambas especies observamos que las regiones con mayor acumulación de Fe (figs. 14 y 32) también presentan los niveles más elevados de células 8OHG+ (figs. 15 y 33) en el envejecimiento (capas granular y polimórfica del giro dentado, el estrato *pyramidale* de CA3 y CA2-CA1, SUB y ENT). En tejidos de pacientes con EA, se ha demostrado que iones de  $Fe^{2+}$  se unen y oxidan al RNA [principalmente al RNA ribosomal (rRNA)] mediante la reacción de Fenton, produciendo 8OHG (Honda et al., 2005). Esta oxidación al rRNA puede ser la causa de la reducción de síntesis proteica registrada en la EA (Ding et al., 2005; Langstrom et al., 1989). Las consecuencias que provoca el daño al RNA en el proceso de síntesis de proteínas de la marmoseta y musaraña arborícola deberán determinarse en futuros proyectos. Mientras que las repercusiones que conlleva el daño al RNA en los procesos cognitivos de la marmoseta y la musaraña se describen más adelante.

### **7.3 Activación y distrofia microglial en el envejecimiento de las especies estudiadas**

En este estudio demostramos que el anticuerpo anti-ferritina permite una clara detección de todos los fenotipos microgliales (inactivas, activadas y distróficas), tanto en marmoseta (fig. 12) como en musaraña (fig. 31). Al clasificar y cuantificar la microglía+ferritina, en general se observa que en el hipocampo y en la corteza de la marmoseta, la microglía activada y distrófica aumenta en los adultos y en los viejos en comparación con los adolescentes (fig. 12B). Estos resultados coinciden con lo observado al clasificar y cuantificar las células microgliales positivas a Iba1 (fig. 10E), en donde detectamos que la microglía+Iba1 distrófica aumenta con respecto a la edad. Este incremento en la activación microglial debe ser una

respuesta neuroprotectora ante todas las alteraciones relacionadas con el envejecimiento que suceden en el tejido cerebral, como el acortamiento de los telómeros, pérdida de la proteostasis, alteraciones epigenéticas, disfunción mitocondrial, senescencia, entre otras (López-Otín et al., 2013). Mientras que la acumulación a largo plazo de todas estas alteraciones, excede la capacidad neuroprotectora de la microglía desencadenando el proceso distrófico como se ha reportado en humanos (Streit et al., 2014). Sin embargo, utilizando el anticuerpo anti-ferritina, la microglía+ferritina disminuye significativamente en los individuos muy viejos con respecto a los viejos. Estos resultados coinciden con lo observado en humanos (Lopes et al., 2008), en donde individuos viejos (promedio de edad 79.86 años) muestran menos microglía+ferritina que los adultos (promedio de edad 36.33 años). Sin embargo, en los humanos la disminución de la microglía+ferritina en la vejez es menos drástica que en marmosetas. La ferritina posee actividad ferroxidasa y es capaz de almacenar Fe a largo plazo. La ferritina protege a las células del exceso de  $Fe^{2+}$ , el cual reacciona con  $H_2O_2$  produciendo radicales hidroxilo (reacción de Fenton). Diversos estudios han demostrado que la expresión de ferritina reduce la producción de ERO en células epiteliales (Balla et al., 1992), tumorales (Cermak et al., 1993), leucemia (Lin and Girotti, 1998), HeLa (Orino et al., 2001), neuroblastoma (Wang et al., 2011) y SH-SY5Y (Guan et al., 2017). La disminución en las concentraciones de Fe y ERO inducidas por la expresión de ferritina, también resulta en una reducción en la traducción de la proteína  $\alpha$ -sinucleína (Guan et al., 2017) e inhibe la apoptosis inducida por la cinasa JNK (Pham et al., 2004). La pérdida de las células encargadas de almacenar Fe en el cerebro (microglía+ferritina) en la vejez debe resultar en un incremento en la concentración de este elemento en el tejido y, por ende, la generación de radicales libres. En diferentes especies animales se ha comprobado que durante el envejecimiento el metabolismo y el almacenamiento de Fe culminan en la acumulación de este elemento en el cerebro y en otros órganos (Cook and Yu, 1998; Massie et al., 1983; Sohal et al., 1999). El exceso de Fe está relacionado con el aumento en el estrés oxidativo y con una mayor incidencia de enfermedades cardiovasculares (Rojers et al., 2011), inflamatorias (Cherayil et al., 2011) y



neurodegenerativas como la EA (Ramos et al., 2014; Smith et al., 1997; Ward et al., 2014). Durante las primeras fases del proceso de activación microglial, la concentración de ferritina disminuye (Mehlhase et al., 2006) debido a un incremento en la concentración de ERO, las cuales oxidan a la ferritina promoviendo su degradación proteosomal (Mehlhase et al., 2005) e inactivando a la c-aconitasa lo cual inhibe la transcripción de ferritina debido a la unión de las proteínas IRP (proteínas reguladoras de Fe) con el IRE (elemento sensible al Fe) (Martins et al., 1995; Pantopoulos and Hentze, 1995). Sin embargo en la fase de recuperación, la concentración de ferritina aumenta significativamente, en parte debido al papel protector del óxido nítrico (NO) (Mehlhase et al., 2006). Pero el factor principal que promueve este aumento es la activación de NF- $\kappa$ B inducida por la inflamación. NF- $\kappa$ B aumenta la expresión de la cadena pesada de la ferritina, la cual secuestra los iones de Fe libres, previniendo la formación de ERO, inhibiendo la apoptosis inducida por la cascada JNK (Pham et al., 2004). En el *Cynomolgus macaque* (primate no humano), la administración de manganeso aumenta y promueve la distrofia microglial en la *substantia nigra* (Verina et al., 2011), probablemente debido a que el manganeso altera el metabolismo de Fe aumentando el estrés oxidativo (Zheng et al., 1998, 1999).

En los cerebros de la musaraña arborícola, a diferencia de la marmoseta, no se observaron diferencias en la densidad de microglía+ferritina inactiva, activada y distrófica entre sujetos adultos y en viejos; Sin embargo, en musarañas muy viejas el número de microglía+ferritina activada y distrófica aumenta en todas las regiones analizadas (fig. 31). El aumento de la microglía+ferritina activada en las musarañas muy viejas, indica una respuesta funcional al aumento en los niveles de Fe y de estrés oxidativo con la edad (figs. 32 y 33). La acumulación de estas alteraciones durante un tiempo prolongado conlleva al aumento que se observa también en la microglía+ferritina distrófica.

Al comparar los resultados obtenidos en marmosetas y en musaraña es interesante que sólo en marmoseta se observa una pérdida de la subpoblación microglial encargada de almacenar Fe (microglía+ferritina) en los sujetos más viejos, lo cual también se ha observado en humanos (Lopes et al., 2008). Esto podría indicar que

debido a la longevidad y al aumento en la tasa de almacenamiento de Fe, estrés oxidativo y alteraciones metabólicas, en los primates no humanos se puede detectar una pérdida de la función microglial. Sin embargo, para demostrar este argumento sería necesario realizar estimaciones de la densidad de microglía+ferritina en cerebro de otros de primates no humanos, primordialmente en primates del viejo mundo y/o en otras especies animales longevas que no pertenezcan al género primate, como la rata topo desnuda u *Octodon degus*.

#### **7.4 Sobreactivación y atrofia astrogliar en la marmoseta común**

Los astrocitos sufren un proceso de activación ante la presencia de agentes tóxicos o patógenos y los cambios morfológicos dependen de la severidad del daño (Sofroniew, 2009). Es importante tener en cuenta que la activación astrogliar es un proceso continuo modulado constantemente por el entorno cerebral, el cual determina la intensidad de la respuesta (Sofroniew and Vinters, 2010). En la astrogliosis reactiva leve y moderada, se registra una sobreexpresión de la proteína GFAP (Sofroniew, 2009). Sin embargo, hay poca o nula proliferación astrogliar (Sofroniew, 2009). Debido a que en esta etapa no hay alteraciones en la arquitectura cerebral (Wilhelmsson et al., 2006), si el daño que desencadena la respuesta astrogliar cesa, los astrocitos pueden regresar a una morfología parecida a la que se observa en tejidos sanos (resolución) (Sofroniew and Vinters, 2010). En la astrogliosis reactiva severa, hay un aumento en la expresión de GFAP, proliferación celular y un aumento en el tamaño del citoplasma y en la longitud de los procesos astrogliar, los cuales van más allá del dominio individual del astrocito, produciendo traslapes con los astrocitos vecinos (Anderson et al., 2014). Estos cambios alteran la citoarquitectura a largo plazo, pero sin la formación de cicatrices densas de astrocitos (Sofroniew, 2009). Finalmente, en la astrogliosis reactiva severa la sobreexpresión de GFAP, la proliferación y la hipertrofia aumentan enormemente (Sofroniew and Vinters, 2010; Wanner et al., 2013), lo cual conlleva a la formación de cicatrices gliales densas y compactas alrededor de zonas gravemente dañadas (Bush et al., 1999; Drögemüller et al., 2008; Faulkner et al., 2004; Voskuhl et al., 2009; Wanner et al., 2013). Al igual que en las etapas anteriores los astrocitos

interactúan con otras células (principalmente gliales) para la formación de la cicatriz glial (Aldrich and Kielian, 2011; Bundesen et al., 2003; Herrmann et al., 2008; Reilkoff et al., 2011).

En el envejecimiento de múltiples especies se ha registrado un aumento en la expresión de GFAP y en el número de astrocitos GFAP+ (Cotrina and Nedergaard, 2002; Hol and Pekny, 2015; Woodruff-Pak, 2008), lo cual indica un aumento en la reactividad astrogliar con el paso de los años. En este estudio analizamos los cambios morfológicos de astrocitos del hipocampo y ENT de la marmoseta, y observamos un aumento significativo en la longitud, el volumen y el número de ramificaciones de los procesos astrocíticos (hipertrofia) en sujetos adultos y en mayor medida en los viejos con respecto a los sujetos adolescentes (figs. 20-24). Al analizar la intensidad de la fluorescencia de GFAP en los astrocitos de marmoseta, también observamos un aumento en la intensidad de la marca en los adultos y los viejos en comparación con los adolescentes, lo que sugiere un aumento en la expresión de esta proteína (fig. 25). Estos resultados comprueban que durante el envejecimiento de la marmoseta común aumenta la astrogliosis reactiva que, de acuerdo con las características descritas anteriormente, es del tipo moderada. Es decir, no se registraron alteraciones en la citoarquitectura cerebral o la presencia de cicatrices densas y compactas. Sin embargo, en el grupo de marmosetas muy viejas los parámetros morfológicos cuantificados (longitud, volumen y número de ramificaciones de los procesos astrocíticos) disminuyen con respecto a los adultos y viejos, lo cual coincide con la descripción de atrofia astrogliar similar a lo reportado en el envejecimiento de primates no humanos (Kanaan et al., 2010), humanos y en diversas enfermedades neurodegenerativas (Matias et al., 2019). Por lo tanto, estos resultados sugieren que la sobreactivación astrogliar es un evento común en el envejecimiento de la gran mayoría de las especies, mientras que la atrofia astrogliar es un proceso hasta ahora reportado sólo en especies cercanas filogenéticamente al humano o ante eventos patológicos.

En un estudio previo de Orre y cols., se aislaron astrocitos corticales de ratones C57Bl/6 jóvenes (2.5 meses) y viejos (16-18 meses) con el fin de analizar mediante microarreglos las alteraciones en la expresión genética de estas células durante el

envejecimiento (Orre et al., 2014b). Se detectaron 926 genes cuya expresión se alteró durante el envejecimiento, 526 aumentaron y 400 disminuyeron significativamente en los sujetos viejos con respecto a los jóvenes. Al separar los genes en clases de acuerdo con su función, se observó que en los jóvenes la mayor expresión fue en clases relacionadas con “actividad de glutatión transferasa” y “diferenciación neuronal”, mientras que las que aumentaron su expresión en sujetos viejos fueron “presentación y procesamiento de antígenos”, “unión de iones metálicos”, “unión a zinc”, “ciclo celular” y “regulación de la transcripción”. En sujetos viejos se sobreexpresaron genes relacionados con la “señalización de calcio”, “glutamato” y “sistema purinérgicos”, “transmisión sináptica” y “transmisión del impulso nervioso”. En otro estudio relacionado, Boisvert y cols. analizaron la expresión genética de astrocitos de la corteza visual, corteza motora, cerebelo e hipotálamo de ratones adultos y viejos (Boisvert et al., 2018). Solo siete genes que aumentaron su expresión en el envejecimiento, entre ellos *Gfap* y *Serpina3n* (marcadores de astrocitos reactivos) y C4b (proteína de la cascada del complemento). Entre las clases que más aumentaron su expresión en el envejecimiento están “cascada del complemento”, “citocinas” y “presentación de antígeno”; mientras que una de las clases que disminuyó en mayor medida en el envejecimiento en todas las regiones analizadas fue “síntesis de colesterol”. Estos resultados previos son sumamente importantes, ya que nos indican que, durante el envejecimiento natural el aumento en el número de astrocitos reactivos se acompaña por alteraciones en la expresión genética de vías relacionadas con la inflamación y la respuesta inmune, lo que se relaciona con el aumento en la inflamación observada en el envejecimiento (DiSabato et al., 2016). Pero lo más importante es que, aunque aumenta el número de astrocitos reactivos y sus funciones inflamatorias con la edad, la expresión de proteínas relacionadas con las funciones normales como la recaptura de iones y neurotransmisores, y la regulación de la sinapsis no se alteran con la edad (Clarke et al., 2018; Cotrina and Nedergaard, 2002; Hol and Pekny, 2015; Kohama et al., 1995; Nichols et al., 1993; Rodríguez et al., 2014; Rozovsky et al., 1998; Woodruff-Pak, 2008; Wu et al., 2005; Yoshida et al., 1996), por lo tanto, los astrocitos pueden continuar dando soporte a las neuronas

aun cuando presentan un perfil proinflamatorio. También es muy importante destacar el aumento en la expresión de proteínas de unión a metales y la disminución de proteínas antioxidantes como el glutatión, debido a que un aumento en la concentración de metales altamente oxidantes como el Fe durante el envejecimiento aunado a la disminución de las defensas antioxidantes, puede explicar el aumento de la oxidación del RNA observado en los astrocitos del hipocampo de la marmoseta a partir de los individuos viejos (fig. 27).

Los resultados de los estudios antes mencionados contrastan con lo observado por Orre y cols. en 2014, que aislaron astrocitos de ratones doble transgénicos APP<sup>swe</sup>PS1<sup>dE9</sup>, y analizaron sus alteraciones en la expresión genética con respecto a individuos control (Orre et al., 2014a). Los 5 genes con mayor aumento de la expresión fueron *Cs7*, *Ccl4*, *Il1b*, *Clec7a* y *Tyrobp*, todos relacionados con la respuesta inmune, en particular “respuesta de defensa”, “regulación positiva de la respuesta inmune”, “activación del complemento” y “presentación de antígeno”. Las clases que disminuyeron en mayor medida en los ratones transgénicos están relacionadas con la transmisión sináptica, neurogénesis y biosíntesis de colesterol. Este resultado sugiere que en la neurodegeneración el aumento en la capacidad proinflamatoria de los astrocitos reactivos es mucho mayor a lo observado en el envejecimiento natural, pero en la neurodegeneración los astrocitos reactivos pierden sus funciones de soporte neuronal. Cabe señalar que en pacientes con la EA, los astrocitos que rodean a las placas amiloideas presentan morfología reactiva, mientras que los astrocitos alejados de las placas amiloideas muestran morfología atrófica (Matias et al., 2019).

Estas evidencias son relevantes debido a que en este estudio observamos que en las marmosetas muy viejas aumenta significativamente el número de astrocitos con morfología atrófica. En estudios posteriores, será interesante evaluar la expresión genética en astrocitos atróficos de la marmoseta común y determinar si esta atrofia va acompañada de alteraciones en vías de señalización relacionadas con la neuroinflamación y con la unión a iones metálicos.

## 7.5 Daño por estrés oxidativo en astrocitos y en microglía

Con base en los resultados anteriores donde observamos distrofia microglial y atrofia astrogliol en la marmoseta común, quisimos evaluar si el incremento en los niveles de estrés oxidativo pudiera estar relacionado.

Respecto a la microglía, se observó que cerebros de marmosetas viejas (fig. 16) y musarañas viejas y muy viejas (fig. 34) las células microgliales con daño oxidativo al RNA presentan una morfología ameboide (citoplasma grande con pocos procesos, los cuales son en su mayoría cortos). Además, estas células se ubican principalmente en regiones con abundantes células con daño oxidativo, como las capas granular y polimórfica del giro dentado, el estrato piramidal de CA3 y CA2-CA1. Esta marca de 8OHG en las células microgliales en forma de inclusión citoplasmática, recuerda el proceso de fagocitosis microglial de neuronas dañadas (Cerbai et al., 2012; Lana et al., 2014, 2016). Al realizar triples marcajes por inmunofluorescencia (figs. 17 y 36), observamos que, en las regiones con altos niveles de neuronas con daño oxidativo, las células microgliales ameboides con marca focalizada de 8OHG también eran inmunoreactivas a marcadores específicos de la activación fagocítica M2 (Arg1 e IL-10), lo cual demuestra que la microglía ameboide en la marmoseta y musaraña presenta fenotipo fagocítico. Sin embargo, al analizar los cerebros de marmosetas muy viejas, detectamos microglía con marca a 8OHG en todo su citoplasma (fig. 16R). Estas células presentaban alteraciones morfológicas características de la distrofia microglial y eran inmunoreactivas a marcadores específicos de la activación fagocítica (fig. 17). Esto sugiere un proceso de oxidación propia del RNA de la microglía que se observa solamente en el envejecimiento de la marmoseta, en donde los niveles de distrofia microglial son muy elevados. Este fenómeno no se observa en los otros grupos de edades. Lo cual puede sugerir que una fagocitosis continua o aberrante desencadena el proceso de distrofia. La fagocitosis es un proceso complejo que requiere y produce altas concentraciones de ERO (Vernon and Tang, 2013). La microglía cuenta con diversas estrategias para combatir el daño oxidativo, como la sobreexpresión de glutatión (Chatterjee, Noack, Possel, Keilhoff, & Wolf, 1999), superóxido dismutasa 2 (Ishihara, Takemoto, Itoh, Ishida, & Yamazaki, 2015), y autotaxina (Awada et al.,

2012). Además, la enzima glutatión peroxidasa microglial es la que muestra mayor actividad de entre todas las células cerebrales (Power and Blumbergs, 2009). Por lo tanto, la microglía puede neutralizar el daño oxidativo ocasionado por la fagocitosis gracias a estas proteínas antioxidantes.

Sin embargo, el declive en estas defensas antioxidantes y de la expresión de ferritina como se reportó en este trabajo (véase sección 7.3) dejan vulnerable a la microglía tras la fagocitosis de neuronas dañadas. En el envejecimiento, diversos estudios demuestran que la actividad fagocítica microglial se ve alterada (Li, 2013). En el mono de Rhesus (25-35 años), se registró un aumento en el número de microglía con inclusiones intracelulares heterogéneas, lo cual indica un aumento en la fagocitosis, pero con una menor capacidad para degradar las partículas fagocitadas acumulándolas en el citoplasma (Peters, Josephson, & Vincent, 1991). Por otra parte, un aumento de la fagocitosis microglial durante el envejecimiento, se ha relacionado con pérdida de sinapsis y disfunción neuronal (Hefendehl et al., 2014). Este incremento en la fagocitosis microglial junto con la alteración en la degradación de los elementos internalizados podría ser un factor determinante en el comienzo de la distrofia microglial durante el envejecimiento (Spittau, 2017; von Bernhardi et al., 2015).

En cuanto a la astrogliá, los resultados muestran que en marmosetas viejas y muy viejas existen astrocitos que muestran daño al RNA por estrés oxidativo (8OHG+, figs. 26 y 27). Los astrocitos OHG+ se localizaron principalmente en las capas granular y polimórfica del GD y en el estrato *radiatum* de CA3 y CA2-CA1 del hipocampo. Estos resultados coinciden con lo observado en ratones transgénicos para el EA (Ishii et al., 2017; Lü et al., 2008) y en el envejecimiento de ratas (Bellaver et al., 2017; Lei et al., 2008) y humanos (Haider et al., 2011; van Horssen et al., 2008). El incremento en la oxidación del RNA de los astrocitos puede estar relacionado con la disminución en la expresión de proteínas antioxidantes y al aumento de la expresión de proteínas de unión a metales (Fe y zinc) (Orre et al., 2014b). En un estudio previo de Bellaver y cols. (Bellaver et al., 2017), demostraron que en astrocitos hipocampales de ratas viejas incrementan significativamente los niveles de ERO, lo cual se relaciona con el aumento de la oxidación del RNA y la

expresión de citocinas proinflamatorias (TNF- $\alpha$  e IL-1 $\beta$ ), y con la disminución en la expresión y la actividad de múltiples proteínas fundamentales en la función astrocítica como GFAP y vimentina (filamentos intermedios), GLAST, GLT-1 y GS (proteínas relacionadas con el transporte y metabolismo del glutamato), catalasa, superóxido dismutasa y glutatión (proteínas antioxidantes), y BDNF y GDNF (proteínas neurotróficas). Además, en astrocitos de ratas viejas se detectó un aumento en la proteína p21, la cual se relaciona con la senescencia celular (Bellaver et al., 2017). Esto sugiere que en los astrocitos, al igual que en la microglía (Streit, 2006; Streit and Xue, 2014), la senescencia tiene un papel relevante en las alteraciones que se observan durante el envejecimiento. En otros estudios en donde se administraron compuestos que promueven el estrés oxidativo (como D-galactosa y H<sub>2</sub>O<sub>2</sub>) en ratas, ratones y en cultivos celulares de modelos murinos de senescencia, se observó una disminución en la expresión de proteínas antioxidantes (glutatión), el aumento en la apoptosis y la necrosis, disfunción mitocondrial y diversas alteraciones morfológicas en astrocitos (Ishii et al., 2017; Lei et al., 2008; Lü et al., 2008). Es importante mencionar que el aumento del estrés oxidativo en astrocitos y las alteraciones que este provoca, también se relacionan con alteraciones cognitivas y conductuales (Bellaver et al., 2017; Lei et al., 2008). Finalmente, las altas concentraciones de Fe observadas en el envejecimiento están relacionadas con alteraciones en la función astrogliar, ya que el Fe entra al cerebro a través de la BHE (Chang, 2019), que como se ha mencionado anteriormente esto es regulado por los astrocitos los cuales forman parte de la unidad neurovascular (Clark and Mobbs, 1992; Janzer and Raff, 1987). Alteraciones en sus funciones, conllevaría una mayor permeabilidad de la BHE y mayores concentraciones de Fe entrarán al tejido cerebral. En futuras investigaciones se deberá investigar la relación estrés oxidativo-atrofia, y la relación del estrés oxidativo con la apoptosis astrocítica y las alteraciones cognitivas en el en la marmoseta común.

Estos resultados demuestran que tanto la microglía como los astrocitos son células altamente resistentes al daño oxidativo en comparación con las neuronas (fig. 37). Sin embargo, la acumulación de múltiples alteraciones durante el envejecimiento



(López-Otín et al., 2013), parecen agotar las defensas antioxidantes de estas células gliales, lo que pudiera conllevar a la pérdida de sus funciones. En futuros proyectos deberá estudiarse más a fondo la relación que existe entre el daño oxidativo al RNA de la microglía y los astrocitos, y el inicio de la distrofia microglial y la atrofia astroglial.

## **7.6 Función mitocondrial y activación microglial M2 durante el envejecimiento**

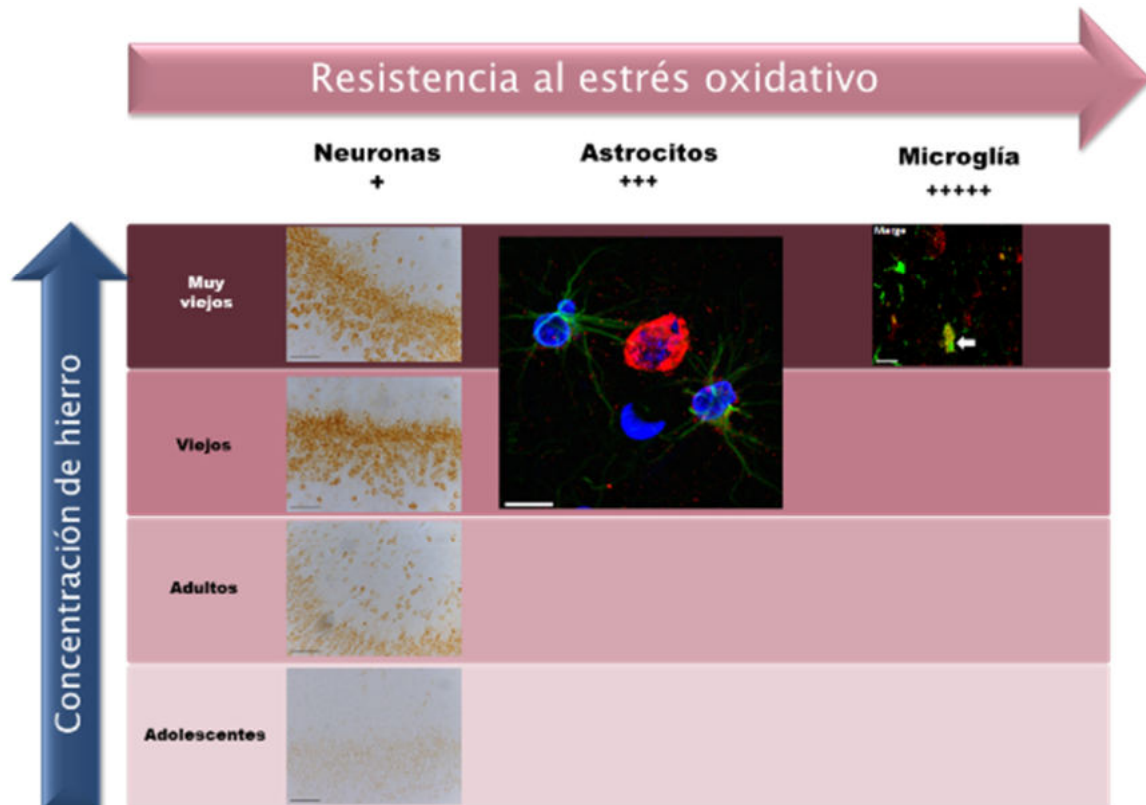
Para la microglía fagocítica M2, el funcionamiento de la mitocondria es fundamental. Esto se debe a que la microglía activada M2 basa su metabolismo en la fosforilación oxidativa, a diferencia de la microglía M1 cuyo metabolismo es principalmente glucolítico (Galván-Peña and O'Neill, 2014). Por este motivo, al comenzar la activación M2 en la microglía, la primera proteína en sobreexpresarse es PGC-1. Esta proteína promueve la biogénesis mitocondrial y la fosforilación oxidativa, por lo que se considera el elemento clave en la activación M2 (Galván-Peña and O'Neill, 2014; Vats et al., 2006). Otra proteína relevante en el funcionamiento de la mitocondria y la microglía es SIRT1. Esta proteína es una desacetilasa de histonas que modula las propiedades y las funciones de las proteínas al remover grupos acetilo enlazados a residuos de lisina (Jeřsko et al., 2017). SIRT1 es una proteína clave en la biogénesis mitocondrial y en la biogénesis lisosomal (Bao et al., 2016). SIRT1 también es una proteína clave en el aumento de la esperanza de vida (Mercken et al., 2014; Mitchell et al., 2014), ya que la interacción entre SIRT1 y los telómeros, inhibe el acortamiento de éstos (Ajami et al., 2017). Por estas razones, la disminución de la expresión o de la actividad de SIRT1 se relaciona con el envejecimiento (Satoh et al., 2013) y con múltiples patologías como el cáncer (Dai et al., 2015), diabetes (Ma et al., 2016), depresión (Lo lacono et al., 2015) y diversas enfermedades neurodegenerativas como la EP, la EA y la EH (Ajami et al., 2017; Donmez and Outeiro, 2013; Herskovits and Guarente, 2014; Jeřsko et al., 2017; Min et al., 2013; Paraíso et al., 2013). Lo cual posiciona a la proteína SIRT1, como blanco terapéutico muy interesante para múltiples alteraciones (Ajami et al., 2017; Donmez and Outeiro, 2013). Se ha comprobado que la sobreexpresión de SIRT1

protege a las células de los efectos citotóxicos microgliales inducidos por el péptido A $\beta$  (Chen et al., 2005). Diversas investigaciones han demostrado que la sobreexpresión de SIRT1 (Li et al., 2015) o la administración de compuestos que promueven la activación de SIRT1, como el resveratrol (Li et al., 2015; Liu et al., 2016; Zhang et al., 2017), la timoquinona (Velagapudi et al., 2017), la melatonina (Shah et al., 2017) u Omega-3 (Chen et al., 2017, 2018), inhiben la sobreactivación de la microglía proinflamatoria, disminuyendo la neuroinflamación, la producción de ERO y la apoptosis. Además, en ratones, se ha demostrado que SIRT1 disminuye en la microglía durante el envejecimiento, lo cual promueve el deterioro cognitivo inducido por IL-1 $\beta$  (Cho et al., 2015).

Por lo tanto, el funcionamiento de la mitocondria está estrechamente relacionado con la actividad fagocítica de la microglía. La disfunción mitocondrial y la inactivación de proteínas clave en la biogénesis mitocondrial como SIRT1, observadas en el envejecimiento, comprometen la actividad fagocítica y promueven la actividad proinflamatoria de la microglía. Lo cual puede explicar las alteraciones en la fagocitosis (Nakanishi and Wu, 2009) y el incremento en la actividad inflamatoria de la microglía durante el envejecimiento.

En este estudio observamos que SIRT1 y PGC-1 disminuyen en la microglía durante el envejecimiento de la marmoseta (figs. 18 y 19). La pérdida de estas proteínas relevantes en la biogénesis mitocondrial debe repercutir demasiado en el metabolismo mitocondrial durante la activación M2, y pudiera estar relacionado al inicio de la distrofia microglial. Como se mencionó anteriormente, la microglía M2 depende principalmente de un metabolismo mitocondrial (Galván-Peña and O'Neill, 2014). Bao y cols., demostraron que la fagocitosis del péptido A $\beta$  fibrilar por la microglía, activa a SIRT1, la cual desacetila al factor de transcripción EB (TFEB). TFEB es un regulador esencial de la función lisosomal y de la biogénesis de este organelo, su activación hace más eficiente la degradación de materiales fagocitados en los lisosomas. De esta manera, la fagocitosis del péptido A $\beta$  activa a SIRT1, la cual promueve la degradación de A $\beta$  y reduce los agregados extracelulares de A $\beta$ . Por esta razón, una disminución en la expresión de SIRT1 microglial durante el envejecimiento puede resultar en una menor degradación lisosomal y aumentar la

agregación de proteínas. Se sabe que pTau es fagocitada por la microglía, con el fin de neutralizar la citotoxicidad de los agregados de tau hiperfosforilada (Bolós et al., 2016; Luo et al., 2015). De este modo, la disminución en la expresión de SIRT1 microglial en el envejecimiento de la marmoseta puede relacionarse con el aumento en la cantidad de placas amiloideas extracelulares (fig. 6) (Geula et al., 2002), y con la hiperfosforilación y agregación de tau (figs. 7 y 9).



**Figura 37. Presencia de neuronas, astrocitos y microglía 8OHG+ en marmosetas de distintas edades.** Nótese que desde la adolescencia de la marmoseta se detectan neuronas 8OHG+, a diferencia de los astrocitos que presentan daño oxidativo al RNA hasta los individuos viejos. El caso de la microglía es especial, ya que sólo detectamos microglía 8OHG+ en marmosetas muy viejas, lo que hace evidente la gran resistencia que muestra la microglía ante el daño oxidativo. La flecha azul denota el aumento de las concentraciones de Fe con respecto a la edad. La flecha roja denota la resistencia al estrés oxidativo en cerebros de marmoseta, que aumenta de izquierda a derecha (neuronas < astrocitos < microglía).

## **7.7 Comparación y evaluación de las diferentes regiones cerebrales analizadas en la marmoseta y la musaraña**

### **7.7.1 Regiones cerebrales vulnerables al daño oxidativo y a la agregación proteica**

Con respecto a las regiones cerebrales analizadas en este estudio, observamos que el grado de las alteraciones estudiadas y la edad en la que estas aparecen, varía de región a región. En la marmoseta las regiones en donde se observan la presencia de inmunoreactividad a marcadores de hiperfosforilación-agregación de tau y 8OHG desde la adolescencia, fueron las capas polimórfica y granular del giro dentado, el estrato piramidal de CA3 y CA2-CA1, todas las capas de la ENT (excepto la I) y las capas 3-5 de las cortezas TEM y PAR (figs. 7-9 y 15). En la musaraña, las regiones en donde se observa inmunoreactividad a marcadores de hiperfosforilación de tau y 8OHG desde los adultos fueron, las capas polimórfica y granular del giro dentado, el estrato piramidal de CA3 y CA2-CA1, todas las capas del SUB (figs. 28 y 33). En la capa polimórfica y granular observamos que en adolescentes las neuronas granulares y algunas neuronas de forma circular y gran tamaño (probablemente interneuronas globulares GABAérgicas), presentan inmunoreactividad a marcadores de hiperfosforilación-agregación de tau y 8OHG. En el caso de CA3, CA2-CA1, SUB (musaraña), cortezas ENT, TEM y PAR (marmoseta), las neuronas que presentan inmunoreactividad son las piramidales. Es interesante observar que, conforme envejecen las marmosetas y las musarañas, estas regiones siempre son las que presentan mayor inmunoreactividad, aunque en individuos viejos y muy viejos, observamos que otros tipos celulares como astrocitos, microglía e interneuronas también muestran inmunoreactividad. Estos resultados nos indican que las neuronas piramidales y granulares son las células más vulnerables a los daños que se acumulan con la edad. En el caso de los astrocitos y la microglía, en secciones anteriores ya hemos comentado acerca de los mecanismos protectores que estas células poseen. Respecto a las interneuronas, se ha demostrado que las neuronas que expresan proteínas de unión a  $Ca^{2+}$  (calbindina, parvalbúmina, somatostatina, calretinina) son resistentes o menos vulnerables en modelos de EA y en pacientes con esta enfermedad (Fu et al., 2017; Hof et al., 1993; Iwamoto and

Emson, 1991), en pacientes y en modelos de esclerosis lateral amiotrófica (Morrison et al., 1998) y en el estriado de pacientes con EH (Morigaki and Goto, 2017), en comparación con las neuronas piramidales grandes de la capa II de la corteza ENT, del SUB y de la región CA1, y con las neuronas excitatorias positivas a relina de la corteza ENT las cuales se pierden en las primeras etapas de la enfermedad (Hyman et al., 1984; Morrison et al., 1998; Morrison and Hof, 2002; Stranahan and Mattson, 2010). La importancia de las proteínas de unión a  $Ca^{2+}$  se observa también en motoneuronas que carecen de calbindina y parvalbúmina, las cuales son muy vulnerables a la toxicidad producida por  $Ca^{2+}$ , posterior a la activación de receptores de glutamato (Shaw and Eggett, 2000). En la EA, las neuronas piramidales de CA1 son más vulnerables que las neuronas piramidales de CA3 y que las neuronas granulares del GD (Mattson and Magnus, 2006; Simonian and Hyman, 1995), esto puede deberse al exceso de  $Ca^{2+}$  en las neuronas de CA1, debido a los canales de  $Ca^{2+}$  dependientes de voltaje tipo L (L-VGCC) (Wang and Mattson, 2014). En la esclerosis lateral amiotrófica, las motoneuronas más vulnerables a la degeneración son las motoneuronas de fatiga rápida, las cuales muestran rápidos y prolongados flujos intracelulares de calcio, sin embargo, estas neuronas presentan poca expresión de proteínas de unión a  $Ca^{2+}$ , lo cual facilita la citotoxicidad mediada por calcio (Kanning et al., 2010). Cabe destacar que, mantener durante un tiempo prolongado estos flujos intracelulares de  $Ca^{2+}$  requiere de un alto consumo energético (Saxena and Caroni, 2011), esto provoca que las motoneuronas de fatiga rápida, las células de Purkinje del cerebelo y las neuronas piramidales de la corteza ENT y CA1, son muy vulnerables ante alteraciones en las concentraciones de glucosa, hipoxia (Fehm et al., 2006; Mattsson et al., 2016), y ante la disfunción mitocondrial ligada al envejecimiento (Chan et al., 2009; Lin and Beal, 2006; Roselli and Caroni, 2015). En el envejecimiento de la marmoseta común también se ha observado la pérdida de la expresión de calbindina en neuronas colinérgicas del prosencéfalo basal (Wu et al., 2003). Esto coincide con lo observado en el envejecimiento humano, en donde la disminución en la expresión de calbindina se vincula con la vulnerabilidad selectiva de neuronas colinérgicas y neuronas de la capa II de la corteza ENT en la EA, neuronas dopaminérgicas en la EP, y neuronas

GABAérgicas en la EH (Mattson and Magnus, 2006). Por lo tanto, la presencia de alteraciones celulares (estrés oxidativo e hiperfosforilación-agregación de tau) en neuronas excitatorias desde edades tempranas en la marmoseta común y musaraña arborícola, probablemente se debe a la vulnerabilidad selectiva que tienen estas células ante la citotoxicidad mediada por calcio debido a una baja expresión de proteínas de unión a calcio o la pérdida de la expresión de estas proteínas durante el envejecimiento. Las alteraciones metabólicas relacionadas con la edad también afectan enormemente a estas neuronas debido a sus altos requerimientos energéticos. En estudios futuros, será muy importante analizar más a fondo la vulnerabilidad selectiva de las neuronas granulares y piramidales de CA3, CA2-CA1, SUB, corteza ENT, TEM y PAR, y si el daño en estas células produce alteraciones cognitivas en el envejecimiento de la marmoseta y la musaraña.

### **7.7.2 Activación glial en el giro dentado**

Un caso interesante con respecto a las regiones hipocampales analizadas fue la región del giro dentado. Esta región junto con la corteza ENT (el SUB en la musaraña) muestran los niveles más altos de estrés oxidativo e hiperfosforilación-agregación de tau en etapas tempranas tanto en marmosetas adolescentes como en musarañas adultas. Sin embargo, en el envejecimiento, el estrés oxidativo al RNA aumenta significativamente en el GD, aunque en menor cantidad con respecto a las regiones corticales de la marmoseta o el SUB en la musaraña. Esto sugiere que la región del GD presenta mecanismos neuroprotectores que provocan que el daño oxidativo no aumente demasiado conforme avanza la edad en comparación con otras regiones. Entre los posibles mecanismos que protegen a esta región del daño ligado a la edad esta la sobreactivación microglial y la presencia de altos niveles microglía+ferritina en la capa polimórfica. Esto se debe a que en marmosetas adultas y viejas, observamos el aumento del número de microglía inactiva y activada positiva a ferritina, mientras que en los individuos muy viejos la microglía inactiva+ferritina disminuyó, aunque no significativamente, siendo el GD la única región donde esto sucede (fig. 12). En el caso de la microglía activada+ferritina, esta disminuye significativamente en las marmosetas muy viejas

(promedio: 41.37 microglía activada+ferritina/mm<sup>2</sup>), aunque en menor medida comparado con lo que sucede en las cortezas ENT (promedio: 28.99 microglía activada+ferritina/mm<sup>2</sup>), TEM (promedio: 19.47 microglía activada+ferritina/mm<sup>2</sup>) y PAR (promedio: 16.46 microglía activada+ferritina/mm<sup>2</sup>) (fig. 12). Respecto a la musaraña, en individuos muy viejos la microglía activada+ferritina solamente aumenta significativamente en esta región y en CA2-CA1. De esta manera, el aumento significativo de microglía+ferritina, tanto inactiva como activada, en marmosetas adultas y viejas, y en musarañas muy viejas, protege a las neuronas del GD ante múltiples daños, principalmente el estrés oxidativo mediado por Fe. Otro mecanismo protector del GD puede ser la astrogliosis reactiva. En la marmoseta común, observamos que la única región que tiene altos niveles de astrocitos reactivos en individuos adolescentes es el GD (figura Suplementaria 1), lo cual puede ser una respuesta ante la presencia temprana de alteraciones en esta región. También, es importante mencionar el papel protector de las interneuronas, ya que como se mencionó anteriormente, uno de los factores que hace vulnerables a las neuronas en el envejecimiento es la excitotoxicidad mediada por Ca<sup>2+</sup>. El GD es la región del hipocampo que cuenta con la mayor cantidad de interneuronas inhibitorias tanto en la capa molecular, granular y fundamentalmente en la polimórfica (Andersen et al., 2007), la presencia de estas neuronas inhibitorias probablemente protege a las neuronas excitatorias de la toxicidad mediada por Ca<sup>2+</sup>. En la marmoseta común, observamos que en el envejecimiento el número de neuronas parvalbuminérgicas disminuye significativamente en las cortezas ENT, PAR y TEM (figura Suplementaria 2); sin embargo, en el GD y en CA2-CA1, el número de estas neuronas inhibitorias no disminuye con la edad. Por lo tanto, aún en individuos muy viejos, la protección de las neuronas parvalbuminérgicas en el GD se mantiene. En futuros estudios en la marmoseta y la musaraña, será fundamental analizar la relación que tienen la microglía+ferritina, la astrogliosis reactiva y las interneuronas con la menor vulnerabilidad del GD ante el envejecimiento con respecto a las demás regiones del hipocampo. En cuanto a la hiperfosforilación de tau en el GD en etapas tempranas, en humanos se ha demostrado que desde la adolescencia se observa la presencia de

hiperfosforilación-preagregados de tau en neuronas noradrenérgicas del complejo *coeruleus-subcoeruleus* (Braak and Del Tredici, 2011). El giro dentado recibe una gran cantidad de proyecciones noradrenérgicas procedentes del *locus coeruleus* (Amaral et al., 2007; Andersen et al., 2007), las cuales posiblemente promueven la hiperfosforilación/agregación de tau en las neuronas granulares y en las interneuronas globulares GABAérgicas de la capa polimórfica desde la adolescencia en marmoseta y la adultez en musaraña, mediante la propagación célula a célula observada en estudios previos (Holmes et al., 2013, 2014). En estudios futuros en la marmoseta y la musaraña será importante analizar si la hiperfosforilación/agregación de tau inicia también en el complejo *coeruleus-subcoeruleus*, y si hay alguna relación con la hiperfosforilación/agregación temprana observada en el GD.

### **7.7.3 Activación glial en el *subiculum* y regiones corticales**

Contrario a lo observado en el GD, en las cortezas ENT, TEM y PAR en marmoseta, y en el SUB de musaraña, detectamos que las alteraciones ligadas con la edad aumentan demasiado, en comparación con GD. Por ejemplo, el aumento significativo de la oxidación del RNA en el GD y CA2-CA1 se observa hasta las marmosetas viejas, mientras que en las regiones corticales desde las marmosetas adultas hay un aumento significativo con respecto a los adolescentes (fig. 15B). Este aumento de la oxidación del RNA probablemente se debe a que, en las regiones corticales de la marmoseta, desde los sujetos adultos se detectó un aumento significativo en las concentraciones de Fe con respecto a los adolescentes, mientras que, en GD, CA3 y CA2-CA1 el aumento significativo de Fe se observa hasta el grupo de individuos viejos (fig. 14B). El aumento de Fe en las regiones corticales desde edades tempranas probablemente se deba a que en estas regiones hay un déficit en el número de microglía+ferritina. En la tabla 2 comparamos los niveles de microglía activada+ferritina en marmosetas adolescentes, adultas, viejas y muy viejas, en todas las regiones analizadas. Como se observa en la tabla 2, en las regiones corticales la concentración de microglía activada+ferritina es menor a lo



detectado en GD, CA3 y CA2-CA1, principalmente en los adultos, viejos y muy viejos.

En la musaraña arborícola, el SUB presenta los niveles más altos de oxidación al RNA. Esto a su vez se debe a que el SUB es la región que muestra la mayor concentración de Fe en musarañas viejas y muy viejas (fig. 32). Al comparar los niveles de microglía+ferritina, el SUB es la región con menores niveles de microglía inactiva, activada y distrófica inmunoreactivas a ferritina (véase tabla 3 para el caso de la microglía activada+ferritina). Por lo tanto, las concentraciones bajas de la subpoblación de microglía encargada del almacenamiento de Fe en las regiones corticales de la marmoseta y en el SUB de la musaraña, explican los altos niveles de Fe y daño oxidativo al RNA desde etapas tempranas en estas regiones. Además, en este estudio observamos que en las marmosetas viejas y muy viejas, la mayoría de la microglía activada+ferritina presenta morfología ameboide y marcadores de la activación M2, esto significa que además de almacenar Fe, estas células microgliales tienen funciones fagocíticas y antiinflamatorias. De esta manera, el que la corteza ENT en la marmoseta y el SUB en la musaraña presenten niveles bajos de microglía+ferritina en todas las edades, hace a estas regiones más vulnerables ante los daños que se acumulan con la edad debido a una menor respuesta neuroprotectora por parte de la microglía+ferritina. En estudios previos en el humano se ha demostrado que estas dos regiones son bastante vulnerables a los daños relacionados con el envejecimiento. La corteza ENT es un punto vital en la transmisión de la información en el hipocampo, ya que no solamente es el punto de entrada principal de la información sensorial que procesa la formación hipocampal, además es el conducto principal de la información procesada en el hipocampo y que regresa a la neocorteza (Andersen et al., 2007). Desafortunadamente, esta es una región cuyas neuronas son sumamente vulnerables a las alteraciones ligadas con la edad, principalmente las neuronas de la capa II (Stranahan and Mattson, 2010), las cuales tienen requerimientos energéticos sumamente altos (que como se mencionó anteriormente es factor fundamental en la vulnerabilidad neuronal). Esto repercute en la pérdida de sinapsis y en alteraciones cognitivas en el envejecimiento de ratas (Smith et al., 2000b) y humanos (Scheff et al., 2006). En la EA, la corteza

ENT es una de las regiones que presenta placas amiloides y marañas neurofibrilares desde etapas muy tempranas, principalmente en las neuronas de la capa II (Braak and Braak, 1991; van Hoesen et al., 1991). El SUB es la región de la formación hipocámpal que proyecta a más sitios extrínsecos, en algunos casos es la única región del hipocampo que lo hace, por ejemplo es la única región que tiene proyecciones a la corteza retrosplenial, los núcleos talámicos anterior, lateral dorsal y de la línea media, y a los cuerpos mamilares (Aggleton and Christiansen, 2015). Aproximadamente el 60 % de las proyecciones en el fórnix del mono de Rhesus surgen del complejo subicular, de las cuales la mitad provienen del SUB (Saunders and Aggleton, 2007). La gran cantidad de proyecciones procedentes del SUB al fórnix resalta la importancia del SUB en el aprendizaje y la memoria. En el envejecimiento (La Joie et al., 2010) y en la EA (Fouquet et al., 2012) se ha demostrado la pérdida de volumen neuronal en el SUB. De este modo, tanto la corteza ENT como el SUB son dos regiones clave en la entrada de información al hipocampo, en el procesamiento de la información y en la conexión del hipocampo con múltiples regiones cerebrales. Al ser la corteza ENT (marmoseta) y el SUB (musaraña) las regiones más vulnerables al daño oxidativo, y a la vez las regiones con niveles más bajos de microglía+ferritina, es importante que en estudios futuros se analicen las razones que expliquen este déficit microglial y se busquen estrategias que impidan la pérdida de la microglía+ferritina en marmosetas muy viejas en regiones tan vulnerables como estas.

**Tabla 2. Comparación de los promedios de microglía activada+ferritina/mm<sup>2</sup> en las regiones analizadas en la marmoseta común.**

Regiones analizadas	Grupos de edad			
	Adolescentes	Adultos	Viejos	Muy viejos
<b>GD</b>	57.25 ± 3.64	62.20 ± 5.76	65.87 ± 3.93	41.37 ± 4.51
<b>CA3</b>	81.43 ± 6.89	85.84 ± 8.47	95.64 ± 7.12	57.80 ± 3.61
<b>CA2-CA1</b>	64.73 ± 5.87	124.10 ± 16.21	93.89 ± 4.24	41.16 ± 3.90
<b>ENT</b>	67.27 ± 4.72	88.06 ± 4.96	78.55 ± 10.30	28.99 ± 5.53
<b>TEM</b>	36.03 ± 2.06	32.91 ± 7.93	61.29 ± 10.73	19.47 ± 6.65
<b>PAR</b>	27.66 ± 2.87	26.72 ± 9.43	57.27 ± 8.46	16.46 ± 2.85

\*Los datos se presentan como promedio de microglía activada+ferritina/mm<sup>2</sup> ± SEM

**Tabla 3. Comparación de los promedios de microglía activada+ferritina/mm<sup>2</sup> en las regiones analizadas en la musaraña arborícola.**

Regiones analizadas	Grupos de edad		
	Adultos	Viejos	Muy viejos
<b>GD</b>	37.44 ± 3.20	43.48 ± 7.85	96.92 ± 10.18
<b>CA3</b>	65.42 ± 2.10	58.33 ± 4.13	87.04 ± 17.66
<b>CA2-CA1</b>	62.40 ± 9.26	52.66 ± 2.97	101.40 ± 10.70
<b>SUB</b>	42.88 ± 5.76	34.78 ± 5.77	56.16 ± 8.00

\*Los datos se presentan como promedio de microglía activada+ferritina/mm<sup>2</sup> ± SEM

#### 7.7.4 Activación glial en CA2-CA1

En marmoseta adultas y viejas, observamos un incremento en el número de microglía activada+ferritina/mm<sup>2</sup> en CA2-CA1 (124.10 en adultos y 93.89 en viejos, tabla 2), siendo la región que muestra la mayor activación de microglía+ferritina en adultos y la segunda en viejos (después de CA3) (fig. 12). Al analizar las alteraciones morfológicas astrogliales durante el envejecimiento de la marmoseta, de igual manera observamos que en marmosetas viejas la longitud y el volumen de los procesos astrocíticos, el número de ramificaciones de los procesos y la intensidad de la fluorescencia aumentan enormemente en comparación con los

adolescentes y los adultos (figs. 20-25), una tendencia que no se observa en el GD, CA3 y corteza ENT. Estos resultados sugieren que, de todas las regiones analizadas en la marmoseta, CA2-CA1 es la región con mayor activación de astrocitos y microglía, los cuales protegen a las neuronas del daño acumulado con la edad. Esto se demuestra al observar los altos niveles de Fe y oxidación al RNA que presentan las regiones corticales desde la adultez como previamente se mencionó, en cambio, en CA2-CA1 los aumentos significativos se observan hasta la vejez (figs. 14 y 15).

En la musaraña, CA2-CA1 es la región que muestra mayor activación de microglía+ferritina en los sujetos muy viejos, y esto repercute en los bajos niveles de Fe de CA2-CA1 en comparación con el SUB (la región con menor activación microglial) (fig. 32). Sin embargo, musarañas muy viejas muestran altos niveles de oxidación del RNA (fig. 33), lo cual sugiere que en esta especie el almacenamiento de Fe microglial no es suficiente para evitar el aumento significativo del estrés oxidativo en CA2-CA1 en la vejez avanzada. Nuestros resultados coinciden con estudios previos, en donde se detectaron niveles muy elevados de activación astrogliar y microglial en CA1 durante el envejecimiento de ratas (Cerbai et al., 2012; Lana et al., 2016). Los niveles elevados de activación glial en CA2-CA1 probablemente son un mecanismo de protección ante los daños que se generan durante el envejecimiento debido a la gran cantidad de células piramidales que conforman estas regiones (principalmente CA1 dado su tamaño), las cuales como se ha mencionado previamente son vulnerables a las alteraciones ligadas a la edad, y a su vez son fundamentales en múltiples procesos cognitivos. La región hipocampal CA1, es fundamental en la consolidación de la memoria e integra la representación directa de información sensorial espacial y no espacial (Basu and Siegelbaum, 2015). Además, CA1 es la región del hipocampo que proyecta a más regiones extrínsecas, como la amígdala y la corteza prefrontal (Van Groen and Wyss, 1990). Con respecto a CA2, esta es una pequeña región del hipocampo fundamental en las memorias social y temporal, y en el reconocimiento de objetos (Pang et al., 2019). En estudios previos de hipoxia, epilepsia y traumatismo cerebral se demostró que las neuronas de CA2 son más resistentes al daño que las neuronas

de otras regiones hipocampales (Maxwell et al., 2003; Norwood et al., 2010), lo cual se atribuye a la presencia de proteínas de unión a  $\text{Ca}^{2+}$ , evitando la citotoxicidad mediada por este ion. Finalmente, es importante destacar que, si bien la gran cantidad de células gliales en CA2-CA1 protegen a estas regiones de las alteraciones que se acumulan con la edad, en daños agudos estas células pueden causar alteraciones inflamatorias. Esto se observó en estudios previos que demostraron que la región CA1 es la más vulnerable al daño inflamatorio isquémico, el cual se acompañó de altos niveles de sobreactivación microglial y astrogliosis (Hwang et al., 2006; Lana et al., 2014; Park et al., 2017). Por lo tanto, nuestros resultados y los estudios previos sugieren que ante la acumulación crónica de alteraciones como se ve en el envejecimiento, altos niveles de activación glial protegen a las neuronas del daño; sin embargo, ante daños agudos (isquemia, traumatismos) o cuando las alteraciones relacionadas con la edad aumentan significativamente (neurodegeneración), los altos niveles de activación glial promueven el daño inflamatorio y oxidativo neuronal en regiones ricas en neuronas vulnerables ante estos daños (CA1), mientras que regiones ricas en neuronas resistentes (expresión de proteínas de unión a  $\text{Ca}^{2+}$ ) como CA2, los daños se observan en poca cantidad (isquemia, traumatismos) o en etapas tardías (neurodegeneración).

#### **7.7.5 El hipocampo presenta mayor activación glial en comparación con regiones corticales**

Nuestros resultados sugieren que el GD, CA3 y CA2-CA1 son regiones con alta activación glial durante la adultez y la vejez, lo cual protege a las marmosetas y a las musarañas del daño oxidativo durante un mayor tiempo. A diferencia del SUB (en musaraña) y las cortezas ENT, TEM y PAR (en marmoseta), que muestran menores concentraciones de activación glial, lo cual se refleja en altos niveles de estrés oxidativo desde etapas tempranas en estas regiones. Esto coincide con los resultados de Clarke y cols., los cuales demostraron que, en el envejecimiento de ratones, los astrocitos del hipocampo y estriado sobreexpresan una mayor cantidad de genes relacionados con la activación astrocítica en comparación con las regiones

corticales (116, 64 y 27, en hipocampo, estriado y cortezas, respectivamente). Además, utilizando hibridación *in situ*, Clarke y cols. demostraron que los genes relacionados con la activación astrogliar *Serpina3n*, *C4B*, *C3* y *Cxcl10* aumentan significativamente en el hipocampo y en el estriado en astrocitos de ratones viejos en comparación con los jóvenes, mientras que en astrocitos corticales solo *Serpina3n* y *C3* aumentan significativamente. En otro estudio, Soreq y cols. analizaron astrocitos y microglía de humanos con un intervalo de edad de 16 a 106 años, demostrando que el hipocampo, la *substantia nigra* y el cerebelo son las regiones en donde los astrocitos y la microglía mostraron mayores cambios significativos en la expresión genética durante el envejecimiento (Soreq et al., 2017). Estos resultados sugieren que los astrocitos y la microglía de las regiones corticales presentan menor activación durante el envejecimiento, en comparación con regiones como el hipocampo, el estriado y el cerebelo. Como se mencionó anteriormente, el déficit en la activación glial de las regiones corticales hace más vulnerables a las células de estas regiones ante alteraciones que se acumulan con la edad (agregación proteica, exceso de iones metálicos, estrés oxidativo), debido a la capacidad fagocítica, antiinflamatoria (A2 y M2) y de almacenamiento de iones metálicos (Fe, zinc) de los astrocitos reactivos y la microglía activada. Aunque en regiones con alta activación glial como el hipocampo, el estriado y el cerebelo, daños agudos podrían provocar una respuesta proinflamatoria exacerbada. Por estas razones, en estudios futuros en la marmoseta común y la musaraña arborícola, será interesante analizar si en regiones como el cerebelo y el estriado durante el envejecimiento hay un aumento en la astrogliosis reactiva, la sobreactivación microglial, la atrofia astrogliar y la distrofia microglial. También será importante analizar si las regiones con alta activación glial son resistentes a los daños acumulados con la edad, pero vulnerables a los daños agudos.

## **7.8 Alteraciones cognitivas en el envejecimiento de la marmoseta y la musaraña**

En este estudio analizamos diferentes alteraciones en el cerebro de la marmoseta común y la musaraña arborícola durante el envejecimiento. Nos enfocamos en la formación hipocampal (GD, CA3, CA2-CA1, complejo subicular y corteza ENT) (Andersen et al., 2007) ya que es una región fundamental en la codificación y en la consolidación de la memoria de trabajo, temporal, social, espacial y en el reconocimiento de objetos (Aggleton and Christiansen, 2015; Amaral et al., 2007; Basu and Siegelbaum, 2015; Lisman et al., 2017; Pang et al., 2019; Voss et al., 2017). Dada la importancia que tiene la formación hipocampal en la cognición, las alteraciones detectadas en las regiones analizadas, especialmente en las regiones más vulnerables como el SUB y la corteza ENT, deben provocar alteraciones cognitivas en las marmosetas viejas y en mayor medida en las muy viejas. Desafortunadamente, hasta el momento en la marmoseta y en la musaraña se han realizado muy pocos estudios que analicen las alteraciones cognitivas en el envejecimiento de estas especies. En el caso de la marmoseta dos estudios han analizado alteraciones cognitivas durante el envejecimiento. Munger y cols. realizaron pruebas de discriminación visual y aprendizaje invertido en 25 marmosetas jóvenes (entre 1 año 7 meses y 3 años 8 meses), dos marmosetas viejas (10 años 7 meses y 11 años 10 meses) y dos marmosetas muy viejas (14 años y 14 años un mes) (Munger et al., 2017). En las marmosetas viejas y muy viejas se observó un aumento significativo en los errores cometidos en los primeros ensayos, tanto en la discriminación visual como en el ensayo invertido. Sin embargo, en ambas tareas, cuando las marmosetas viejas y muy viejas comprenden la tarea, pueden realizarla al mismo nivel que las marmosetas adolescentes. En un estudio posterior, Sadoun y cols. realizaron pruebas de aprendizaje invertido y de emparejamiento retrasado a la posición (memoria de trabajo espacial) en 35 marmosetas de entre 2 y 14.3 años (Sadoun et al., 2019). Observaron que las marmosetas viejas presentaron alteraciones en el aprendizaje, ya que su tiempo de latencia era mayor y cometían más errores, con respecto a los jóvenes. Además, requerían de más ensayos para alcanzar el criterio de aprendizaje (80 %), en los

dos tipos de prueba realizados. Es importante mencionar, que Sadoun y cols. observaron que hay dos periodos claves de déficit cognitivo, uno temprano alrededor de los 4-4.5 años y otro tardío alrededor de los 6-8 años. En el periodo temprano, en la prueba de aprendizaje invertido se observa que aumentan significativamente los errores regresivos y el déficit de asociación estímulo-respuesta. Mientras que, en la prueba de emparejamiento retrasado a la posición, aumentan la distracción y la frustración en los marmosetas. En el periodo tardío, en la prueba de aprendizaje invertido se observó que los errores regresivos y el déficit de asociación estímulo-respuesta aumentaron considerablemente. En la prueba de emparejamiento retrasado a la posición, aumentaron las alteraciones de la memoria de trabajo espacial. Cabe destacar que estos periodos de déficit cognitivo coinciden con el inicio de la adultez (4 años) y de la vejez (7 años). Esto sugiere que desde el inicio de la adultez las marmosetas sufren alteraciones cognitivas, las cuales se incrementan en la vejez. Una región vital en los cambios observados en este estudio es la corteza prefrontal. Esto se debe a que los daños ligados a la edad en la corteza prefrontal se relacionan con el aumento en los errores regresivos y el déficit de asociación estímulo-respuesta (Lai et al., 1995; Moore et al., 2003). Además, alteraciones en la corteza prefrontal medial y su comunicación con la corteza visual aumentan la distracción y la dificultad de los individuos viejos para suprimir información irrelevante (Chadick et al., 2014; Guerreiro et al., 2015; Staffaroni et al., 2018; Vidal-Piñeiro et al., 2014). Estos estudios demuestran que en el envejecimiento de la marmoseta común, hay deterioros en el aprendizaje y la cognición. Futuros estudios en la marmoseta común deberán utilizar pruebas conductuales que se relacionen en mayor medida con la función hipocampal, y en las cuales se utilicen una mayor cantidad de individuos muy viejos y cuyas edades estén entre los 16 y 22 años, ya que en este intervalo de edad detectamos los niveles más altos de Fe, estrés oxidativo, distrofia microglial, atrofia astrogliar, agregación de tau y acumulación de placas amiloides. En los estudios antes mencionados el individuo más longevo alcanzó los 14.3 años. En caso de realizar pruebas en individuos en el intervalo de 16-22 años, es muy probable que las



alteraciones cognitivas sean más significativas y se relacionarían mejor con los resultados del presente estudio.

Respecto a la musaraña arborícola, en un estudio previo de Keuker y cols. se evaluó la memoria de trabajo y de referencia de musarañas adolescentes y viejas mediante una prueba de memoria espacial (spatial holeboard test) (Keuker et al., 2004), en donde observaron que en las musarañas viejas aumenta significativamente el número de errores relacionados con la memoria de trabajo; mientras que, los errores relacionados con la memoria de referencia no aumentaron en musarañas viejas. Al cuantificar el número de neuronas y el volumen neuronal del GD, CA3, CA2, CA1 y SUB, no detectaron diferencias significativas entre musarañas adolescentes y viejas. El hecho de no detectar una pérdida neuronal significativa en las subregiones de la formación hipocampal de musarañas viejas aun cuando la memoria de trabajo espacial se ve alterada en este grupo de edad, sugiere que las causas de estas alteraciones cognitivas son moleculares o estructurales, como la pérdida de sinapsis. La acumulación de agregados proteicos, el exceso de Fe, el estrés oxidativo y la sobreactivación glial detectadas en la formación hipocampal de musarañas muy viejas en el presente estudio, probablemente están relacionados con las alteraciones en la memoria de trabajo espacial observadas por Keuker y cols.

Por lo tanto, en estudios posteriores será fundamental correlacionar las alteraciones celulares observadas en este estudio con respecto a la memoria de trabajo, temporal, social, espacial y en el reconocimiento de objetos.

## **7.9 Comparación y evaluación de los modelos estudiados**

En este estudio analizamos la agregación proteica, la astrogliosis reactiva, la sobreactivación microglial, el aumento de la concentración de Fe, el estrés oxidativo, distrofia microglial y atrofia astrogliar, y la función mitocondrial en la formación hipocampal de dos especies, un primate no humano (la marmoseta común) y una especie del género *Scandentia* (la musaraña arborícola). El objetivo principal fue determinar cuál de estos dos modelos representa mejor el proceso de envejecimiento en el ser humano. La tabla 4 resume los resultados obtenidos en

ambas especies en el presente estudio. En esta sección nos centraremos en las diferencias que hay entre las regiones cerebrales analizadas y las diferencias y semejanzas entre las especies estudiadas.

Uno de los resultados más contrastantes obtenidos en este estudio entre la marmoseta y la musaraña fue la pérdida de microglía+ferritina en marmosetas muy viejas, a diferencia de las musarañas muy viejas, en donde la microglía activada e inactiva+ferritina aumenta significativamente con respecto a los otros grupos de edad. Como ya se mencionó anteriormente, la pérdida de la microglía encargada de almacenar Fe está relacionada con un aumento de las concentraciones de este elemento en el cerebro. En cambio, en las musarañas viejas, se observan altos niveles de Fe, pero no al nivel de lo registrado en las marmosetas muy viejas. Las altas concentraciones de Fe en el hipocampo de marmosetas muy viejas producen una mayor oxidación de RNA en comparación con el hipocampo de las musarañas muy viejas, como se muestra en la tabla 5. Los niveles de Fe en cerebros de marmosetas muy viejas son tan elevados, que en este grupo de edad detectamos microglía con inmunoreactividad a 8OHG en todo su citoplasma, a diferencia de la musaraña, en donde solo observamos una menor cantidad de microglía con marca de 8OHG en todo su citoplasma. Esto sugiere que, en marmosetas y musarañas muy viejas los niveles de Fe y el estrés oxidativo son tan elevados que observamos oxidación del RNA microglial.

Esto es importante, ya que la microglía es el tipo celular cerebral con mayores defensas antioxidantes, sin embargo, en los sujetos muy viejos la acumulación de alteraciones externas como el exceso de Fe, hacen que estas defensas sean rebasadas. En el caso del humano, se ha observado que en individuos de edad avanzada que no presentan demencia, el número de microglía+ferritina también descende con respecto a individuos jóvenes y adultos (Lopes et al., 2008). Estos resultados sugieren que la pérdida de la población microglial que se encarga de almacenar Fe podría ser específica del género primate. Como se mencionó en la sección 7.3, en estudios posteriores será importante cuantificar la microglía+ferritina en especies longevas que no pertenezcan al género primate (rata topo desnuda u *Octodon degu*), y en primates no humanos del viejo mundo como los gorilas o el

mono de Rhesus, debido a que la pérdida de la microglía+ferritina ya se ha detectado en la marmoseta (primate no humano del nuevo mundo) y en el humano. En caso de que la pérdida de microglía+ferritina sea una alteración exclusiva del género primate, esto indicaría que en el envejecimiento, nuestro género está sobreexposto a las múltiples alteraciones que provoca el ion Fe, principalmente el estrés oxidativo (Arosio and Levi, 2002; Barja, 2014; Hare et al., 2013; Liochev, 2013; Shoham and Youdim, 2000; Smith et al., 2010; Ward et al., 2014; Zecca et al., 2004). A su vez, el aumento excesivo de Fe (estrés oxidativo) podría explicar porque algunas alteraciones como la distrofia microglial y la atrofia astrogliol se han observado principalmente en especies del género primate, durante el envejecimiento natural.

Finalmente, si bien ambas especies presentan una gran cantidad de alteraciones características del envejecimiento humano, la musaraña parece ser una especie ideal para el estudio de las etapas tempranas del envejecimiento o para el estudio de alteraciones que se presentan desde la adultez, como la astrogliosis reactiva o la sobreactivación microglial.

Por su parte, la marmoseta común presenta alteraciones características de etapas avanzadas del envejecimiento, las cuales no se observan en la musaraña arborícola. Por estas razones, sugerimos que la marmoseta es un modelo prometedor para el estudio de las etapas avanzadas del envejecimiento. Si tenemos en cuenta que actualmente ya se han generado marmosetas transgénicas (Sasaki et al., 2009), en el futuro la marmoseta promete ser incluso un excelente modelo de enfermedades neurodegenerativas.

Tabla 4. Comparación de los marcadores de envejecimiento analizados en la marmoseta común y la musaraña arborícola.

Especie	Grupos de edad	Región cerebral	Hiperfosforilación de tau (Thr231)	Hiperfosforilación de tau (AT100)	Agregación de tau (AT50)	Microglía activada (Iba-1)	Microglía distrofica (Iba-1)	Microglía activada (Ferro)	Microglía distrofica (Ferro)	Hierro	Oxidación del ARN
Marmoseta común	Adolescentes	Giro dentado	+	++	+	++	+	++	+	+	++
		CA3	+	++	+	++	+	++	+	+	++
		CA1-CA2	+	++	+	++	+	++	+	+	++
		Corteza entorrinal	+	++	+	++	+	++	+	+	++
		Corteza temporal	+	++	+	++	+	++	+	+	++
		Corteza parietal	+	++	+	++	+	++	+	+	++
	Adultos	Giro dentado	++	+++	++	+++	+	++++	+	+	+++
		CA3	++	+++	++	+++	+	++++	+	+	+++
		CA1-CA2	++	+++	++	+++	+	++++	+	+	+++
		Corteza entorrinal	++	+++	++	+++	+	++++	+	+	+++
		Corteza temporal	++	+++	++	+++	+	++++	+	+	+++
		Corteza parietal	++	+++	++	+++	+	++++	+	+	+++
Muy viejos	Adultos	Giro dentado	+++	++++	+++	++++	+	++++	+	++++	++++
		CA3	+++	++++	+++	++++	+	++++	+	++++	++++
		CA1-CA2	+++	++++	+++	++++	+	++++	+	++++	++++
		Corteza entorrinal	+++	++++	+++	++++	+	++++	+	++++	++++
		Corteza temporal	+++	++++	+++	++++	+	++++	+	++++	++++
		Corteza parietal	+++	++++	+++	++++	+	++++	+	++++	++++
	Muy viejos	Giro dentado	++++	++++	++++	++++	+	++++	+	++++	++++
		CA3	++++	++++	++++	++++	+	++++	+	++++	++++
		CA1-CA2	++++	++++	++++	++++	+	++++	+	++++	++++
		Corteza entorrinal	++++	++++	++++	++++	+	++++	+	++++	++++
		Corteza temporal	++++	++++	++++	++++	+	++++	+	++++	++++
		Corteza parietal	++++	++++	++++	++++	+	++++	+	++++	++++
Musaraña arborícola	Adultos	Giro dentado	NA	++	NA	++	+	++	+	NA	++
		CA3	NA	+	NA	+	+	++	+	NA	+
		CA1-CA2	NA	+	NA	+	+	++	+	NA	+
		Corteza entorrinal	NA	++	NA	++	+	++	+	NA	++
		Subiculum	NA	++	NA	++	+	++	+	NA	++
		Giro dentado	NA	+++	NA	+++	+	+++	+	NA	+++
	Muy viejos	Giro dentado	NA	+++	NA	+++	+	+++	+	NA	+++
		CA3	NA	++	NA	++	+	+++	+	NA	++
		CA1-CA2	NA	++	NA	++	+	+++	+	NA	++
		Corteza entorrinal	NA	++	NA	++	+	+++	+	NA	++
		Subiculum	NA	++	NA	++	+	+++	+	NA	++
		Giro dentado	NA	+++	NA	+++	+	+++	+	NA	+++

+ Marca leve/Número reducido de células inmunoreactivas; ++ Marca moderada/Número intermedio de células inmunoreactivas; +++ Marca intensa/Número elevado de células inmunoreactivas; ++++ Marca severa/Número muy elevado de células inmunoreactivas.

**Tabla 5. Comparación del promedio del porcentaje de área con células positivas a 8OHG en marmosetas y musarañas muy viejas.**

Región hipocampal	Marmosetas muy viejas	Musarañas muy viejas
<b>GD</b>	31.45	15.51
<b>CA3</b>	24.41	11.15
<b>CA2-CA1</b>	23.62	21.44

## 8. Conclusión

Durante mucho tiempo el estudio del envejecimiento y de la neurodegeneración se había centrado en los daños que sufren las neuronas y se prestaba poca atención a las células gliales, ya que se pensaba que estos tipos celulares solo daban soporte a las neuronas. Afortunadamente, en las últimas décadas se ha demostrado que las células gliales participan en tareas vitales para la función neuronal, como son la regulación de las concentraciones de iones y neurotransmisores, en la formación, modulación y eliminación de sinapsis, la entrada de nutrientes al cerebro, secreción de factores neurotróficos y protección ante cualquier daño (infección, traumatismo, isquemia, etc.). Dada la importancia de las células gliales, cualquier alteración en sus funciones puede dejar vulnerable al tejido cerebral ante diversas amenazas. La activación de las células gliales se hace evidente en el envejecimiento, ya que tanto los astrocitos como la microglía muestran sobreactivación, desencadenada por la intención de proteger a las neuronas ante los daños que se acumulan con la edad (estrés oxidativo, acumulación de iones metálicos y agregados proteicos, disminución del volumen de materia gris y blanca, etc.). La activación prolongada y la acumulación a largo plazo de daños internos en las células gliales (estrés oxidativo, senescencia, etc.) probablemente agotan los mecanismos de defensa internos desencadenando la pérdida funcional de estas células. Estos procesos se conocen como distrofia microglial y atrofia astroglial, los cuales se han observado

en el envejecimiento humano avanzado y en diversas enfermedades neurodegenerativas. Sin embargo, hasta el día de hoy no se conocen las causas exactas que generan esta disfunción glial. En este estudio analizamos la presencia de diferentes marcadores característicos del envejecimiento humano, tanto en la formación hipocampal como en las cortezas TEM y PAR, de dos especies filogenéticamente cercanas al humano, la marmoseta común (primate no humano) y la musaraña arborícola (orden *Scandentia*). En ambas especies observamos la presencia de diversos marcadores característicos del envejecimiento cerebral, como es la hiperfosforilación-agregación de tau, la acumulación de placas amiloides, altos niveles de Fe y daño oxidativo al RNA. Estos marcadores se observaron incluso desde la adolescencia y la acumulación de estas alteraciones en la vejez se puede relacionar con un aumento en la sobreactivación microglial y la astrogliosis reactiva en todas las regiones analizadas de ambas especies. Sin embargo, las regiones que presentaron menores niveles de activación glial, como el SUB y las cortezas ENT, TEM y PAR, presentaron altos niveles de Fe y estrés oxidativo desde edades más tempranas. Estos resultados resaltan la importancia de la protección que confieren las células gliales a las neuronas. Además, en sujetos adultos y viejos observamos que la subpoblación de células microgliales que almacenan Fe (positivas a ferritina) se ubican en regiones con abundantes neuronas dañadas por estrés oxidativo. En estas regiones la microglía presenta un fenotipo M2 (fagocítico) y en la mayoría de estas células se observa una marca focalizada de 8OHG (daño oxidativo), lo cual sugiere la fagocitosis de células aledañas. Sin embargo, en sujetos viejos y muy viejos aparece con abundancia la microglía distrófica (marmoseta y musaraña) y astrocitos atróficos (marmoseta), lo cual sugiere que la acumulación de múltiples alteraciones en estas células desde la adultez puede desencadenar la disfunción celular. Cabe destacar que en marmosetas muy viejas la mayoría de la microglía+ferritina con morfología distrófica muestra oxidación al RNA en todo el citoplasma (ya no focalizada) y un fenotipo M2. Esto sugiere que el almacenamiento de Fe a largo plazo y la fagocitosis pueden tener relación con el inicio de la distrofia microglial (véase fig. 38). El daño oxidativo mediado por Fe puede dañar organelos fundamentales en la microglía M2, como la

mitocondria, donde detectamos que la expresión de proteínas fundamentales en la función de este organelo como SIRT1 y PGC-1 disminuye en microglía de sujetos muy viejos. Todos estos resultados sugieren que, la activación microglial y astrogial son fundamentales en la protección neuronal; mientras que, su disfunción se relaciona con una mayor vulnerabilidad al daño en las diferentes regiones cerebrales.

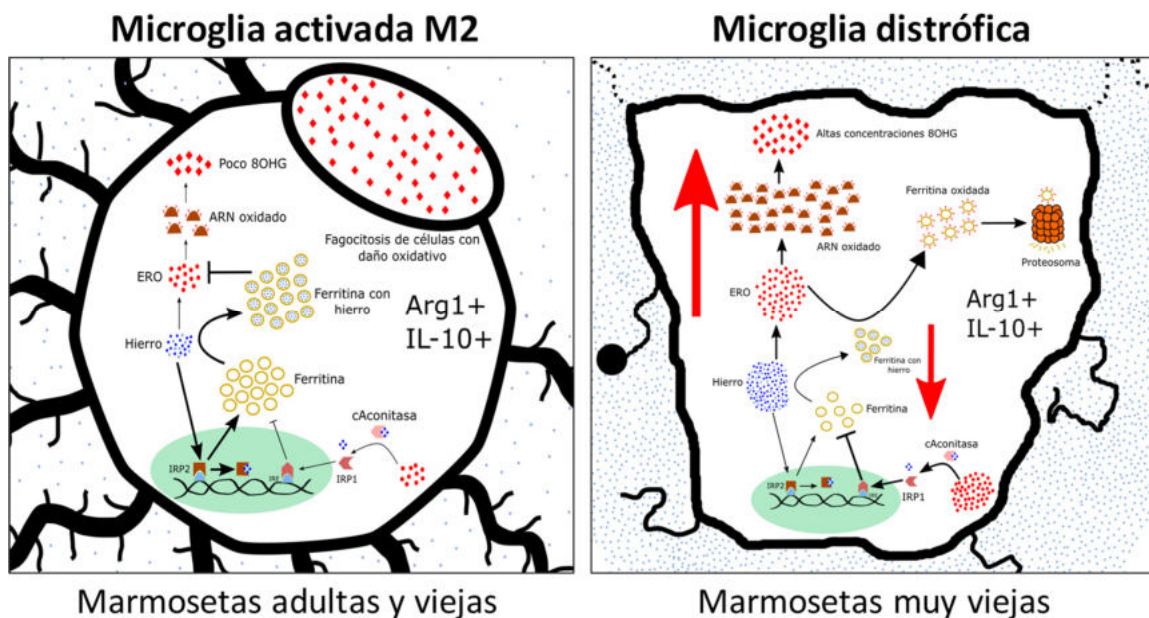
Sin embargo, es muy importante tener siempre en cuenta que las células gliales se activan con el fin de proteger al tejido neuronal, si en el envejecimiento (en algunas regiones) o en las enfermedades neurodegenerativas la activación glial aumenta considerablemente es simplemente una respuesta ante la gran cantidad de alteraciones que se acumulan con la edad. Por esta razón, si queremos evitar la neuroinflamación mediada por las células gliales y los daños que conlleva, debemos intentar neutralizar las alteraciones que promueven la activación glial, porque si se intentara inhibir la activación glial proinflamatoria (M1 y A1) el tejido quedaría expuesto ante los daños que seguirán acumulándose con la edad.

Además, ya que al parecer el eje “acumulación de Fe-estrés oxidativo-fagocitosis glial” está relacionado con la distrofia microglial, en trabajos futuros se deben estudiar a fondo la disfunción mitocondrial y lisosomal en estas especies, ya que estos fenómenos aumentan en la microglía con la edad, ocasionados entre otras cosas, por el estrés oxidativo. También será interesante estudiar si el eje acumulación de Fe-estrés oxidativo-fagocitosis glial se relaciona con la atrofia astrogial detectada en marmosetas muy viejas, ya que en los astrocitos también aumenta con la edad el estrés oxidativo y la expresión de proteínas que almacenan iones metálicos, y se observan alteraciones en la expresión de genes relacionados con la fagocitosis.

También, hay que destacar que este estudio nos permitió demostrar que tanto la marmoseta común como la musaraña arborícola son dos modelos muy prometedores en el estudio del envejecimiento y (a largo plazo) de la neurodegeneración. Estas dos especies son longevas y muy cercanas filogenéticamente al humano [las marmosetas y las musarañas divergieron de los primates del viejo mundo hace aproximadamente 40 millones de años y 90.9

millones de años, respectivamente. (Fan et al., 2013; Worley et al., 2014)], y se han utilizado ampliamente en diversos estudios biomédicos. Comparando los resultados de ambas especies, concluimos que la musaraña representa un modelo de envejecimiento humano temprano (60-75 años), mientras que la marmoseta es una especie que modela en mejor manera el envejecimiento humano avanzado (después de los 75 años), debido a los altos niveles de distrofia microglial, atrofia astrogliar y pérdida de microglía+ferritina en edades avanzadas, lo cual se debe probablemente a la mayor longevidad de la marmoseta.

El uso de estos modelos nos permitirá desentrañar el proceso que conlleva el envejecimiento cerebral, un proceso sumamente complejo (tan complejo como el órgano mismo), que arranca el día en que nacemos, que no se detiene, que aumenta día con día, en el cual la astrogliar y la microglía han tomado un papel relevante. Y posiblemente en un futuro, las terapias dirigidas al restablecimiento de la función glial serán capaces de neutralizar las alteraciones asociadas con la edad, y así mejorar la calidad de vida de los adultos mayores y retrasar la aparición de las enfermedades neurodegenerativas asociadas al envejecimiento.



**Figura 38. Estrés oxidativo inducido por Fe provoca la pérdida de ferritina en microglía M2 de marmosetas y musarañas muy viejas.** En microglía activada M2 de marmosetas y musarañas adultas y viejas, la presencia de Fe promueve la transcripción de ferritina, que almacena Fe e inhibe la formación de ERO. En



marmosetas y musarañas muy viejas, los altos niveles de Fe inducen la formación de ERO, las cuales oxidan al RNA (formación de 8OHG), a la ferritina promoviendo su degradación mediante el proteosoma y también a la cAconitasa que al perder sus iones Fe se transporta al núcleo e inhibe la transcripción de ferritina. Todos estos efectos producen la pérdida de ferritina, exponiendo a la microglía aún más a las alteraciones oxidativas provocadas por este elemento en un círculo vicioso que sugerimos desemboca en la distrofia microglial.

## 9. Perspectivas

- Estudiar los cambios que existen con respecto a la edad en los fenotipos A1 y A2 en marmosetas jóvenes, adultas, viejas y muy viejas, y su relación con los fenotipos microgliales M1 y M2.
- Determinar si en el envejecimiento de la musaraña aumenta la atrofia astrogliar.
- Determinar si en el envejecimiento de la marmoseta la atrofia astrogliar se relaciona con alteraciones en el número de astrocitos A2.
- Estudiar si en los astrocitos de marmosetas y musarañas viejas y muy viejas aumenta la expresión de ferritina, la acumulación de Fe y la fagocitosis.
- Cuantificar si en el envejecimiento de la marmoseta común existe disfunción lisosomal en la microglía M2, utilizando anticuerpos como p62, p61, LAMP2 o catepsina D, lo cual pudiera estar relacionado con la distrofia microglial.
- Analizar si en el envejecimiento de la marmoseta hay alteraciones en el proceso de autofagia mediante el uso de anticuerpos como p16, p61, LC3 y ATG5.
- Determinar si en alguna especie de primate no humano del viejo mundo (por ejemplo, el mono de Rhesus) disminuye la microglía+ferritina con la edad.
- Realizar estudios cognitivos en la marmoseta común y la musaraña arborícola, que analicen principalmente las funciones cognitivas relacionadas con la formación hipocampal (memoria temporal, espacial y reconocimiento de objetos).

## 10. Referencias

- Abbott, D., and Barnett, D. (2003). Aspects of common marmoset basic biology and life history important for biomedical research. *Comp. Med.* 53, 339–350.
- Aggleton, J. P., and Christiansen, K. (2015). *The subiculum: The heart of the extended hippocampal system*. 1st ed. Elsevier B.V. doi:10.1016/bs.pbr.2015.03.003.
- Ajami, M., Pazoki-Toroudi, H., Amani, H., Nabavi, S. F., Braidly, N., Vacca, R. A., et al. (2017). Therapeutic role of sirtuins in neurodegenerative disease and their modulation by polyphenols. *Neurosci. Biobehav. Rev.* 73, 39–47. doi:10.1016/j.neubiorev.2016.11.022.
- Aksenova, M. V., Aksenov, M. Y., Payne, R. M., Trojanowski, J. Q., Schmidt, M. L., Carney, J. M., et al. (1999). Oxidation of cytosolic proteins and expression of creatine kinase BB in frontal lobe in different neurodegenerative disorders. *Dement. Geriatr. Cogn. Disord.* 10, 158–165. doi:10.1159/000017098.
- Aldrich, A., and Kielian, T. (2011). Central nervous system fibrosis is associated with fibrocyte-like infiltrates. *Am. J. Pathol.* 179, 2952–2962. doi:10.1016/j.ajpath.2011.08.036.
- Amako, Y., Tsukiyama-Kohara, K., Katsume, A., Hirata, Y., Sekiguchi, S., Tobita, Y., et al. (2010). Pathogenesis of hepatitis C virus infection in *Tupaia belangeri*. *J. Virol.* 84, 303–11. doi:10.1128/JVI.01448-09.
- Amaral, D. G., Scharfman, H. E., and Lavenex, P. (2007). The dentate gyrus: fundamental neuroanatomical organization (dentate gyrus for dummies). *Prog. Brain Res.* 163, 3–22. doi:10.1016/j.pestbp.2011.02.012.
- Amici, A., Levine, R. L., Tsai, L., and Stadtman, E. R. (1989). Conversion of amino acid residues in proteins and amino acid homopolymers to carbonyl derivatives by metal-catalyzed oxidation reactions. *J. Biol. Chem.* 264, 3341–3346.
- Andersen, P., Morris, R., Amaral, D., Bliss, T., and O'keefe, J. (2007). "The hippocampus book," in *Oxford University Press*, 832. doi:10.1017/CBO9781107415324.004.
- Anderson, C. M., and Swanson, R. A. (2000). Astrocyte glutamate transport: Review of properties, regulation, and physiological functions. *Glia* 32, 1–14. doi:10.1002/1098-1136(200010)32:1<1::AID-GLIA10>3.0.CO;2-W.
- Anderson, M. A., Ao, Y., and Sofroniew, M. V. (2014). Heterogeneity of reactive astrocytes. *Neurosci. Lett.* 565, 23–29. doi:10.1016/j.neulet.2013.12.030.
- Araque, a, Parpura, V., Sanzgiri, R. P., and Haydon, P. G. (1998). Glutamate-dependent astrocyte modulation of synaptic transmission between cultured hippocampal neurons.

- Eur. J. Neurosci.* 10, 2129–2142. doi:10.1046/j.1460-9568.1998.00221.x.
- Ardiles, Á. O., Tapia-Rojas, C. C., Mandal, M., Alexandre, F., Kirkwood, A., Inestrosa, N. C., et al. (2012). Postsynaptic dysfunction is associated with spatial and object recognition memory loss in a natural model of Alzheimer's disease. *Proc. Natl. Acad. Sci. U. S. A.* 109, 13835–13840. doi:10.1073/pnas.1201209109.
- Arosio, P., and Levi, S. (2002). Ferritin, iron homeostasis, and oxidative damage. *Free Radic. Biol. Med.* 33, 457–463. doi:10.1016/S0891-5849(02)00758-X.
- Austad, S. N., and Fischer, K. E. (1991). Mammalian aging, metabolism, and ecology: evidence from the bats and marsupials. *J. Gerontol.* 46, B47–B53. doi:10.1093/geronj/46.2.B47.
- Awada, R., Rondeau, P., Grès, S., Saulnier-Blache, J. S., Lefebvre D'Hellencourt, C., and Bourdon, E. (2012). Autotaxin protects microglial cells against oxidative stress. *Free Radic. Biol. Med.* 52, 516–526. doi:10.1016/j.freeradbiomed.2011.11.014.
- Backman, L., Ginovart, N., Dixon, R. A., Wahlin, T.-B. R., Wahlin, A., Halldin, C., et al. (2000). Age-related cognitive deficits mediated by changes in the striatal dopamine system. *Am. J. Psychiatry* 157, 635–37. doi:10.1176/appi.ajp.157.4.635.
- Baker, H. F., Ridley, R. M., Duchon, L. W., Crow, T. J., and Bruton, C. J. (1993). Evidence for the experimental transmission of cerebral beta-amyloidosis to primates. *Int. J. Exp. Pathol.* 74, 441–54.
- Balla, G., Jacob, H. S., Balla, J., Rosenberg, M., Nath, K., Apple, F., et al. (1992). Ferritin: A cytoprotective antioxidant strategem of endothelium. *J. Biol. Chem.* 267, 18148–18153.
- Bao, J., Zheng, L., Zhang, Q., Li, X., Zhang, X., Li, Z., et al. (2016). Deacetylation of TFEB promotes fibrillar A $\beta$  degradation by upregulating lysosomal biogenesis in microglia. *Protein Cell* 7, 417–433. doi:10.1007/s13238-016-0269-2.
- Barja, G. (2014). *The mitochondrial free radical theory of aging*. 1st ed. Elsevier Inc. doi:10.1016/B978-0-12-394625-6.00001-5.
- Barja, G. (2019). Towards a unified mechanistic theory of aging. *Exp. Gerontol.* 124. doi:10.1016/j.exger.2019.05.016.
- Barja, G., and Herrero, A. (2000). Oxidative damage to mitochondrial DNA is inversely related to maximum life span in the heart and brain. *FASEB J.* 14, 312–318. doi:10.1096/fasebj.14.2.312.
- Bartzokis, G., Cummings, J. L., Sultzer, D., Henderson, V. W., Nuechterlein, K. H., and Mintz, J. (2003). White matter structural integrity in healthy aging adults and patients

- with Alzheimer Disease. *Arch. Neurol.* 60, 393. doi:10.1001/archneur.60.3.393.
- Basu, J., and Siegelbaum, S. A. (2015). The corticohippocampal circuit, synaptic plasticity, and memory. *Cold Spring Harb. Perspect. Biol.* 7, 1–26. doi:10.1101/cshperspect.a021733.
- Beckman, J. S., Chen, J., Woerd, V. Der, Zhu, L., Martin, J. C., and Smith, C. (1992). Kinetics of superoxide dismutase-and iron-catalyzed nitration of phenolics by peroxyxynitrite. *Arch. Biochem. Biophys.* 298, 438–445. doi:10.1016/0003-9861(92)90432-v.
- Bellaver, B., Souza, D. G., Souza, D. O., and Quincozes-Santos, A. (2017). Hippocampal astrocyte cultures from adult and aged rats reproduce changes in glial functionality observed in the aging brain. *Mol. Neurobiol.* 54, 2969–2985. doi:10.1007/s12035-016-9880-8.
- Bilkei-Gorzo, A. (2014). Genetic mouse models of brain ageing and Alzheimer's disease. *Pharmacol. Ther.* 142, 244–257. doi:10.1016/j.pharmthera.2013.12.009.
- Binz, H., Zurhorst, C., Zimmermann, E., and Rahmann, H. (1990). Neuronal substrates involved in processing of communicative acoustic signals in tree shrews: A 2-deoxyglucose study. *Neurosci. Lett.* 112, 25–30. doi:10.1016/0304-3940(90)90316-2.
- Bishop, N. A., Lu, T., and Yankner, B. A. (2010). Neural mechanisms of ageing and cognitive decline. *Nature* 464, 529–535. doi:10.1038/nature08983.
- Boisvert, M. M., Erikson, G. A., Shokhirev, M. N., and Allen, N. J. (2018). The aging astrocyte transcriptome from multiple regions of the mouse brain. *Cell Rep.* 22, 269–285. doi:10.1016/j.celrep.2017.12.039.
- Bolós, M., Llorens-Martín, M., Jurado-Arjona, J., Hernández, F., Rábano, A., and Avila, J. (2016). Direct evidence of internalization of tau by microglia in vitro and in vivo. *J. Alzheimer's Dis.* 50, 77–87. doi:10.3233/JAD-150704.
- Braak, H., and Braak, E. (1991). Neuropathological staging of Alzheimer-related changes. *Acta Neuropathol* 82, 239–259. doi:10.1007/BF00308809.
- Braak, H., and Del Tredici, K. (2011). The pathological process underlying Alzheimer's disease in individuals under thirty. *Acta Neuropathol.* 121, 171–181. doi:10.1007/s00401-010-0789-4.
- Buffenstein, R., and Jarvis, J. U. M. (2002). The Naked Mole Rat--A New Record for the Oldest Living Rodent. *Sci. Aging Knowl. Environ.* 2002, pe7. doi:10.1126/sageke.2002.21.pe7.
- Bundesen, L. Q., Scheel, T. A., Bregman, B. S., and Kromer, L. F. (2003). Ephrin-B2 and EphB2 regulation of astrocyte-meningeal fibroblast interactions in response to spinal

- cord lesions in adult rats. *J. Neurosci.* 23, 7789–7800. doi:10.1523/jneurosci.23-21-07789.2003.
- Bush, T. G., Puvanachandra, N., Horner, C. H., Polito, A., Ostefeld, T., Svendsen, C. N., et al. (1999). Leukocyte infiltration, neuronal degeneration, and neurite outgrowth after ablation of scar-forming, reactive astrocytes in adult transgenic mice. *Neuron* 23, 297–308. doi:10.1016/S0896-6273(00)80781-3.
- Butterfield, A., and Lauderback, C. M. (2002). Causes and consequences of oxidative stress in Alzheimer's Disease. *Free Radic. Biol. Med.* 32, 1050–1060. doi:10.1016/s0891-5849(02)00793-1.
- Camero, S., Benítez, M. J., Barrantes, A., Ayuso, J. M., Cuadros, R., Ávila, J., et al. (2014). Tau protein provides DNA with thermodynamic and structural features which are similar to those found in histone-DNA complex. *J. Alzheimer's Dis.* 39, 649–660. doi:10.3233/JAD-131415.
- Cameron, B., and Landreth, G. E. (2010). Inflammation, microglia, and Alzheimer's disease. *Neurobiol. Dis.* 37, 503–509. doi:10.1016/j.nbd.2009.10.006.
- Candy, J. M., Gascoigne, A. D., Biggins, J. A., Smith, A. I., Perry, R. H., Perry, E. K., et al. (1985). Somatostatin immunoreactivity in cortical and some subcortical regions in Alzheimer's disease. *J. Neurol. Sci.* 71, 315–323. doi:10.1016/0022-510X(85)90070-X.
- Capitaino, J. P., and Emborg, M. E. (2008). Contributions of nonhuman primates to research on aging. *Lancet* 371, 1126–1135. doi:10.1016/S0140-6736(08)60489-4.
- Carson, M. J., Cameron Thrash, J., and Walter, B. (2006a). The cellular response in neuroinflammation: The role of leukocytes, microglia and astrocytes in neuronal death and survival. *Clin. Neurosci. Res.* 6, 237–245. doi:10.1016/j.cnr.2006.09.004.
- Carson, M. J., Dosse, J. M., Melchior, B., Schmid, C. D., and Ploix, C. C. (2006b). CNS immune privilege: Hiding in plain sight. *Immunol. Rev.* 213, 48–65. doi:10.1111/j.1600-065X.2006.00441.x.CNS.
- Cerbai, F., Lana, D., Nosi, D., Petkova-Kirova, P., Zecchi, S., Brothers, H. M., et al. (2012). The neuron-astrocyte-microglia triad in normal brain ageing and in a model of neuroinflammation in the rat hippocampus. *PLoS One* 7. doi:10.1371/journal.pone.0045250.
- Cermak, J., Balla, J., Jacob, H. S., Balla, G., Enright, H., Nath, K., et al. (1993). Tumor cell heme uptake induces ferritin synthesis resulting in altered oxidant sensitivity: Possible role in chemotherapy efficacy. *Cancer Res.* 53, 5308–5313.
- Chadick, J. Z., Zanto, T. P., and Gazzaley, A. (2014). Structural and functional differences

- in medial prefrontal cortex underlie distractibility and suppression deficits in ageing. *Nat. Commun.* 5. doi:10.1038/ncomms5223.
- Chan, C. S., Gertler, T. S., and Surmeier, D. J. (2009). Calcium homeostasis, selective vulnerability and Parkinson's disease. *Trends Neurosci.* 32, 249–256. doi:10.1016/j.tins.2009.01.006.
- Chance, B., Sies, H., and Boveris, A. (1979). Hydroperoxide metabolism in mammalian organs. *Physiol. Rev.* 59, 527–605. doi:10.1152/physrev.1979.59.3.527.
- Chang, Y.-Z. (2019). *Brain iron metabolism and CNS diseases*. doi:10.1007/978-981-13-9589-5.
- Chang, Y., Kong, Q., Shan, X., Tian, G., Ilieva, H., Cleveland, D. W., et al. (2008). Messenger RNA oxidation occurs early in disease pathogenesis and promotes motor neuron degeneration in ALS. *PLoS One* 3. doi:10.1371/journal.pone.0002849.
- Chasteen, N. D., and Harrison, P. M. (1999). Mineralization in ferritin: An efficient means of iron storage. *J. Struct. Biol.* 126, 182–194. doi:10.1006/jsbi.1999.4118.
- Chatterjee, S., Noack, H., Possel, H., Keilhoff, G., and Wolf, G. (1999). Glutathione levels in primary glial cultures: Monochlorobimane provides evidence of cell type-specific distribution. *Glia* 27, 152–161. doi:10.1002/(SICI)1098-1136(199908)27:2<152::AID-GLIA5>3.0.CO;2-Q.
- Che, Y., Wang, J. F., Shao, L., and Young, L. T. (2010). Oxidative damage to RNA but not DNA in the hippocampus of patients with major mental illness. *J. Psychiatry Neurosci.* 35, 296–302. doi:10.1503/jpn.090083.
- Cheepsunthorn, P., Palmer, C., and Connor, J. R. (1998). Cellular distribution of ferritin subunits in postnatal rat brain. *J. Comp. Neurol.* 400, 73–86. doi:10.1002/(SICI)1096-9861(19981012)400:1<73::AID-CNE5>3.0.CO;2-Q.
- Chen, J., Zhou, Y., Mueller-Steiner, S., Chen, L. F., Kwon, H., Yi, S., et al. (2005). SIRT1 protects against microglia-dependent amyloid- $\beta$  toxicity through inhibiting NF- $\kappa$ B signaling. *J. Biol. Chem.* 280, 40364–40374. doi:10.1074/jbc.M509329200.
- Chen, X., Chen, C., Fan, S., Wu, S., Yang, F., Fang, Z., et al. (2018). Omega-3 polyunsaturated fatty acid attenuates the inflammatory response by modulating microglia polarization through SIRT1-mediated deacetylation of the HMGB1/NF-KB pathway following experimental traumatic brain injury. *J. Neuroinflammation* 15, 1–15. doi:10.1186/s12974-018-1151-3.
- Chen, X., Wu, S., Chen, C., Xie, B., Fang, Z., Hu, W., et al. (2017). Omega-3 polyunsaturated fatty acid supplementation attenuates microglial-induced inflammation

- by inhibiting the HMGB1/TLR4/NF-KB pathway following experimental traumatic brain injury. *J. Neuroinflammation* 14, 1–12. doi:10.1186/s12974-017-0917-3.
- Cherayil, B. J., Ellenbogen, S., and Shanmugam, N. N. (2011). Iron and intestinal immunity. *Curr. Opin. Gastroenterol.* 27, 523–528. doi:10.1097/MOG.0b013e32834a4cd1.
- Chia, L. S., Thompson, J. E., and Moscarello, M. A. (1983). Changes in lipid phase behaviour in human myelin during maturation and aging. *Febs* 157, 155–158. doi:10.1016/0014-5793(83)81136-3.
- Chiu, H., Alqadah, A., Chuang, C., and Chang, C. (2011). *C. elegans* as a genetic model to identify novel cellular and molecular mechanisms underlying nervous system regeneration. *Cell Adh. Migr.* 5, 387–94. doi:10.4161/cam.5.5.17985.
- Cho, S.-H., Chen, J. A., Sayed, F., Ward, M. E., Gao, F., Nguyen, T. A., et al. (2015). SIRT1 deficiency in microglia contributes to cognitive decline in aging and neurodegeneration via epigenetic regulation of IL-1. *J. Neurosci.* 35, 807–818. doi:10.1523/JNEUROSCI.2939-14.2015.
- Chung, W., Allen, N. J., and Eroglu, C. (2015). “Astrocytes control synapse formation, function, and elimination,” in *Additional Perspectives on Glia*, 1–19. doi:10.1101/cshperspect.a020370.
- Chung, W. S., Clarke, L. E., Wang, G. X., Stafford, B. K., Sher, A., Chakraborty, C., et al. (2013). Astrocytes mediate synapse elimination through MEGF10 and MERTK pathways. *Nature* 504, 394–400. doi:10.1038/nature12776.
- Clark, B., and Mobbs, P. (1992). Transmitter-operated channels in rabbit retinal astrocytes studied in situ by whole-cell patch clamping. *J. Neurosci.* 12, 664–73. doi:10.1523/JNEUROSCI.12-02-00664.1992.
- Clarke, L. E., Liddelow, S. A., Chakraborty, C., Münch, A. E., Heiman, M., and Barres, B. A. (2018). Normal aging induces A1-like astrocyte reactivity. *Proc. Natl. Acad. Sci. U. S. A.* 115, E1896–E1905. doi:10.1073/pnas.1800165115.
- Conde, J. R., and Streit, W. J. (2006). Effect of aging on the microglial response to peripheral nerve injury. *Neurobiol. Aging* 27, 1451–1461. doi:10.1016/j.neurobiolaging.2005.07.012.
- Condorelli, D. F., Salin, T., Dell’Albani, P., Mudò, G., Corsaro, M., Timmusk, T., et al. (1995). Neurotrophins and their trk receptors in cultured cells of the glial lineage and in white matter of the central nervous system. *J. Mol. Neurosci.* 6, 237–248. doi:10.1007/BF02736783.
- Connor, J. R., Boeshore, K. L., Benkovic, S. A., and Menzies, S. L. (1994). Isoforms of

- ferritin have a specific cellular distribution in the brain. *J. Neurosci. Res.* 37, 461–465. doi:10.1002/jnr.490370405.
- Connor, J. R., and Menzies, S. L. (1995). Cellular management of iron in the brain. *J. Neurol. Sci.* 134, 33–44. doi:10.1016/0022-510X(95)00206-H.
- Cook, C. I., and Yu, B. P. (1998). Iron accumulation in aging: Modulation by dietary restriction. *Mech. Ageing Dev.* 102, 1–13. doi:10.1016/S0047-6374(98)00005-0.
- Cortopassi, G. A., and Wang, E. (1996). There is substantial agreement among interspecies estimates of DNA repair activity. *Mech. Ageing Dev.* 91, 211–218. doi:http://dx.doi.org/10.1016/S0047-6374(96)01788-5.
- Cortopassi, G. A., and Wong, A. (1999). Mitochondria in organismal aging and degeneration. *Biochim. Biophys. Acta - Bioenerg.* 1410, 183–193. doi:10.1016/S0005-2728(98)00166-2.
- Cotrina, M. L., and Nedergaard, M. (2002). Astrocytes in the aging brain. *J. Neurosci. Res.* 67, 1–10. doi:10.1002/jnr.10121.
- Craik, F. I. M. (1994). Memory changes in normal aging. *Curr. Dir. Psychol. Sci.* 3, 155–158. doi:10.1111/1467-8721.ep10770653.
- Csiszar, A., Podlutzky, A., Podlutskaya, N., Sonntag, W. E., Merlin, S. Z., Philipp, E. E. R., et al. (2012). Testing the oxidative stress hypothesis of aging in primate fibroblasts: Is there a correlation between species longevity and cellular ROS production? *Journals Gerontol. - Ser. A Biol. Sci. Med. Sci.* 67 A, 841–852. doi:10.1093/gerona/qlr216.
- Dai, D.-F., Chiao, Y. A., Marcinek, D. J., Szeto, H. H., and Rabinovitch, P. S. (2014). Mitochondrial oxidative stress in aging and healthspan. *Longev. Heal.* 3, 6. doi:10.1186/2046-2395-3-6.
- Dai, Y., Zhu, L., Cho, E., Hagiwara, A., Faller, D., Kim, S.-J., et al. (2015). SIRT1 silencing suppresses prostate cancer growth and metastasis in an orthotopic prostate cancer mouse model. *Cancer Res.* 75, 2056 LP – 2056.
- Daneshvar, B., Frandsen, H., and Autrupan, H. (1997).  $\gamma$ -Glutamyl semialdehyde and 2-amino-adipic semialdehyde: biomarkers of oxidative damage to proteins. *Biomarkers* 2, 117–123. doi:10.1080/135475097231841.
- Daselaar, S. M., Veltman, D. J., Rombouts, S. A. R. B., Raaijmakers, J. G. W., and Jonker, C. (2003). Neuroanatomical correlates of episodic encoding and retrieval in young and elderly subjects. *Brain* 126, 43–56. doi:10.1093/brain/awg005.
- Davalos, D., Grutzendler, J., Yang, G., Kim, J. V, Zuo, Y., Jung, S., et al. (2005). ATP mediates rapid microglial response to local brain injury in vivo. *Nat. Neurosci.* 8, 752–



8. doi:10.1038/nn1472.
- Davy, C. W., Jackson, M. R., and Walker, J. (1984). Reference intervals for some clinical chemical parameters in the marmoset (*Callithrix jacchus*): effect of age and sex. *Lab. Anim.* 18, 135–142. doi:10.1258/002367784780891217.
- De Jong, E. K. (2005). Vesicle-mediated transport and release of CCL21 in endangered neurons: A possible explanation for microglia activation remote from a primary lesion. *J. Neurosci.* 25, 7548–7557. doi:10.1523/JNEUROSCI.1019-05.2005.
- Deacon, R., Altimiras, F., Bazan-Leon, E., Pyarasani, R., Nachtigall, F., Santos, L., et al. (2015). Natural AD-like neuropathology in *Octodon degus*: Impaired burrowing and neuroinflammation. *Curr. Alzheimer Res.* 12, 314–322. doi:10.2174/1567205012666150324181652.
- Ding, Q., Markesbery, W. R., Cecarini, V., and Keller, J. N. (2006). Decreased RNA, and increased RNA oxidation, in ribosomes from early Alzheimer's disease. *Neurochem. Res.* 31, 705–710. doi:10.1007/s11064-006-9071-5.
- Ding, Q., Markesbery, W. R., Chen, Q., Li, F., and Keller, J. N. (2005). Ribosome dysfunction is an early event in Alzheimer's Disease. *J. Neurosci.* 25, 9171–9175. doi:10.1523/JNEUROSCI.3040-05.2005.
- DiSabato, D. J., Quan, N., and Godbout, J. P. (2016). Neuroinflammation: The devil is in the details. *J. Neurochem.* 139, 136–153. doi:10.1111/jnc.13607.
- Dmitriev, L. F., and Titov, V. N. (2010). Lipid peroxidation in relation to ageing and the role of endogenous aldehydes in diabetes and other age-related diseases. *Ageing Res. Rev.* 9, 200–210. doi:10.1016/j.arr.2009.09.004.
- Donmez, G., and Outeiro, T. F. (2013). SIRT1 and SIRT2: Emerging targets in neurodegeneration. *EMBO Mol. Med.* 5, 344–352. doi:10.1002/emmm.201302451.
- Drögemüller, K., Helmuth, U., Brunn, A., Sakowicz-Burkiewicz, M., Gutmann, D. H., Mueller, W., et al. (2008). Astrocyte gp130 Expression Is Critical for the Control of Toxoplasma Encephalitis. *J. Immunol.* 181, 2683–2693. doi:10.4049/jimmunol.181.4.2683.
- Edrey, Y. H., Medina, D. X., Gaczynska, M., Osmulski, P. A., Oddo, S., Caccamo, A., et al. (2013). Amyloid beta and the longest-lived rodent: The naked mole-rat as a model for natural protection from Alzheimer's disease. *Neurobiol. Aging* 34, 2352–2360. doi:10.1016/j.neurobiolaging.2013.03.032.
- Edwards, M. S. (2009). Nutrition and Behavior of Degus (*Octodon degus*). *Vet. Clin. North Am. - Exot. Anim. Pract.* 12, 237–253. doi:10.1016/j.cvex.2009.01.003.
- Elkabes, S., DiCicco-Bloom, E. M., and Black, I. B. (1996). Brain microglia/macrophages

- express neurotrophins that selectively regulate microglial proliferation and function. *J. Neurosci.* 16, 2508–2521. doi:10.1523/JNEUROSCI.16-08-02508.
- Fan, Y., Huang, Z.-Y., Cao, C.-C., Chen, C.-S., Chen, Y.-X., Fan, D.-D., et al. (2013). Genome of the Chinese tree shrew. *Nat. Commun.* 4, 1426. doi:10.1038/ncomms2416.
- Fan, Y., Luo, R., Su, L. Y., Xiang, Q., Yu, D., Xu, L., et al. (2018). Does the genetic feature of the Chinese tree shrew (*Tupaia belangeri chinensis*) support its potential as a viable model for Alzheimer's disease research? *J. Alzheimer's Dis.* 61, 1015–1028. doi:10.3233/JAD-170594.
- Fang, X., Seim, I., Huang, Z., Gerashchenko, M. V., Xiong, Z., Turanov, A. A., et al. (2014). Adaptations to a subterranean environment and longevity revealed by the analysis of mole rat genomes. *Cell Rep.* 8, 1354–1364. doi:10.1016/j.celrep.2014.07.030.
- Faulkner, J. R., Herrmann, J. E., Woo, M. J., Tansey, K. E., Doan, N. B., and Sofroniew, M. V. (2004). Reactive astrocytes protect tissue and preserve function after spinal cord injury. *J. Neurosci.* 24, 2143–2155. doi:10.1523/JNEUROSCI.3547-03.2004.
- Fehm, H. L., Kern, W., and Peters, A. (2006). The selfish brain: competition for energy resources. *Prog. Brain Res.* 153, 129–140. doi:10.1016/S0079-6123(06)53007-9.
- Fiala, E. S., Conaway, C. C., and Mathis, J. E. (1989). Oxidative DNA and RNA damage in the livers of Sprague-Dawley rats treated with the hepatocarcinogen 2-nitropropane. *Cancer Res.* 49, 5518–5522.
- Finch, C. E. (2003). Neurons, glia, and plasticity in normal brain aging. *Neurobiol. Aging* 24, S123–S127. doi:10.1016/S0197-4580(03)00051-4.
- Fjell, A. M., Westlye, L. T., Grydeland, H., Amlien, I., Espeseth, T., Reinvang, I., et al. (2013). Critical ages in the life course of the adult brain: Nonlinear subcortical aging. *Neurobiol. Aging* 34, 2239–2247. doi:10.1016/j.neurobiolaging.2013.04.006.
- Flanary, B. E., and Streit, W. J. (2004). Progressive telomere shortening occurs in cultured rat microglia, but not astrocytes. *Glia* 45, 75–88. doi:10.1002/glia.10301.
- Flores-Maldonado, C., Albino-Sánchez, M. E., Rodríguez-Callejas, J. D., Estrada-Mondragon, A., León-Galicia, I., Maqueda-Alfaro, R., et al. (2020). A low cost antibody signal enhancer improves immunolabeling in cell culture, primate brain and human cancer biopsy. *Neuroscience* 439, 275–286. doi:10.1016/j.neuroscience.2020.01.009.
- Fouquet, M., Desgranges, B., La Joie, R., Rivière, D., Mangin, J. F., Landeau, B., et al. (2012). Role of hippocampal CA1 atrophy in memory encoding deficits in amnesic Mild Cognitive Impairment. *Neuroimage* 59, 3309–3315. doi:10.1016/j.neuroimage.2011.11.036.

- Franco, R., and Fernández-Suárez, D. (2015). Alternatively activated microglia and macrophages in the central nervous system. *Prog. Neurobiol.* 131, 65–86. doi:10.1016/j.pneurobio.2015.05.003.
- Frank, M. G., Barrientos, R. M., Biedenkapp, J. C., Rudy, J. W., Watkins, L. R., and Maier, S. F. (2006). mRNA up-regulation of MHC II and pivotal pro-inflammatory genes in normal brain aging. *Neurobiol. Aging* 27, 717–722. doi:10.1016/j.neurobiolaging.2005.03.013.
- Fransen, M., Nordgren, M., Wang, B., and Apanasets, O. (2012). Role of peroxisomes in ROS/RNS-metabolism: Implications for human disease. *Biochim. Biophys. Acta - Mol. Basis Dis.* 1822, 1363–1373. doi:10.1016/j.bbadis.2011.12.001.
- Fu, H., Rodriguez, G. A., Herman, M., Emrani, S., Nahmani, E., Barrett, G., et al. (2017). Tau pathology induces excitatory neuron loss, grid cell dysfunction, and spatial memory deficits reminiscent of early Alzheimer's Disease. *Neuron* 93, 533-541.e5. doi:10.1016/j.neuron.2016.12.023.
- Fuchs, E. (2015). Tree shrews at the German Primate Center. *Primate Biol.* 2, 111–118. doi:10.5194/pb-2-111-2015.
- Fuchs, E., and Corbach-Söhle, S. (2010). *Tree Shrews, in The UFAW handbook on the care and management of laboratory and other research animals*. Eight. , ed. R. Hubrecht and J. Kirkwood Oxford, UK: Wiley-Blackwell doi:10.1002/9781444318777.
- Galván-Peña, S., and O'Neill, L. A. J. (2014). Metabolic reprogramming in macrophage polarization. *Front. Immunol.* 5, 1–6. doi:10.3389/fimmu.2014.00420.
- Garrison, W. (1987). Reaction mechanisms in the radiolysis of peptides, polypeptides, and proteins. *Chem. Rev.* 87, 381–398. doi:10.1021/cr00078a006.
- Gärtner, U., Janke, C., Holzer, M., Vanmechelen, E., and Arendt, T. (1998). Postmortem changes in the phosphorylation state of tau-protein in the rat brain. *Neurobiol. Aging* 19, 535–543. doi:10.1016/S0197-4580(98)00094-3.
- Gerschman, R., Gilbert, D. L., Nye, S. W., Dwyer, P., and Fenn, W. (1954). Mechanism in common poisoning. *Science* 119, 26–29. doi:10.1126/science.119.3097.623.
- Geula, C., Nagykerly, N., and Wu, C.-K. (2002). Amyloid- $\beta$  deposits in the cerebral cortex of the aged common marmoset (*Callithrix jacchus*): incidence and chemical composition. *Acta Neuropathol.* 103, 48–58. doi:10.1007/s004010100429.
- Gil, L., Federico, C., Pinedo, F., Bruno, F., Rebolledo, A. B., Montoya, J. J., et al. (2017). Aging dependent effect of nuclear tau. *Brain Res.* 1677, 129–137. doi:10.1016/j.brainres.2017.09.030.

- Godbout, J. P. (2005). Exaggerated neuroinflammation and sickness behavior in aged mice after activation of the peripheral innate immune system. *FASEB J.* doi:10.1096/fj.05-3776fje.
- Graeber, M. B., Tetzlaff, W., Streit, W. J., and Kreutzberg, G. W. (1988). Microglial cells but not astrocytes undergo mitosis following rat facial nerve axotomy. *Neurosci. Lett.* 85, 317–321. doi:10.1016/0304-3940(88)90585-X.
- Griffin, W. S., Stanley, L. C., Ling, C., White, L., MacLeod, V., Perrot, L. J., et al. (1989). Brain interleukin 1 and S-100 immunoreactivity are elevated in Down syndrome and Alzheimer disease. *Proc. Natl. Acad. Sci. U. S. A.* 86, 7611–5. doi:10.1073/pnas.86.19.7611.
- Grimm, A., and Eckert, A. (2017). Brain aging and neurodegeneration: From a mitochondrial point of view. *J. Neurochem.* 143, 418–431. doi:10.1111/jnc.14037.
- Groeger, G., Quiney, C., and Cotter, T. G. (2009). Hydrogen peroxide as a cell-survival signaling molecule. *Antioxid. Redox Signal.* 11, 2655–2671. doi:10.1089/ars.2011.3968.
- Guan, H., Yang, H., Yang, M., Yanagisawa, D., Bellier, J. P., Mori, M., et al. (2017). Mitochondrial ferritin protects SH-SY5Y cells against H<sub>2</sub>O<sub>2</sub>-induced oxidative stress and modulates  $\alpha$ -synuclein expression. *Exp. Neurol.* 291, 51–61. doi:10.1016/j.expneurol.2017.02.001.
- Guarente, L., and Kenyon, C. (2000). Genetic pathways that regulate ageing in model organisms. *Nature* 408, 255–262. doi:10.1038/35041700.
- Guerreiro, M. J. S., Eck, J., Moerel, M., Evers, E. A. T., and Gerven, P. W. M. V. (2015). Top-down modulation of visual and auditory cortical processing in aging. *Behav. Brain Res.* 278, 226–234. doi:10.1016/j.bbr.2014.09.049.
- Guptasarma, P., Balasubramanian, D., Matsugo, S., and Saito, I. (1992). Hydroxyl radical mediated damage to proteins, with special reference to the crystallins. *Biochemistry* 31, 4296–4303. doi:10.1021/bi00161a055.
- Gutiérrez Robledo, L. M., Agudelo Botero, M., Medina Campos, R., and Giraldo Rodríguez, L. (2016). Hechos y desafíos para un envejecimiento saludable en México.
- Haider, L., Fischer, M. T., Frischer, J. M., Bauer, J., Höftberger, R., Botond, G., et al. (2011). Oxidative damage in multiple sclerosis lesions. *Brain* 134, 1914–1924. doi:10.1093/brain/awr128.
- Hamilton, M. L., Van Remmen, H., Drake, J. A., Yang, H., Guo, Z. M., Kewitt, K., et al. (2001). Does oxidative damage to DNA increase with age? *Proc. Natl. Acad. Sci. U. S.*

- A. 98, 10469–10474. doi:10.1073/pnas.171202698.
- Hara, T., Nakamura, K., Matsui, M., Yamamoto, A., Nakahara, Y., Suzuki-Migishima, R., et al. (2006). Suppression of basal autophagy in neural cells causes neurodegenerative disease in mice. *Nature* 441, 885–889. doi:10.1038/nature04724.
- Hare, D., Ayton, S., Bush, A., and Lei, P. (2013). A delicate balance: Iron metabolism and diseases of the brain. *Front. Aging Neurosci.* 5, 1–19. doi:10.3389/fnagi.2013.00034.
- Harman, D. (1956). Aging: A theory based on free radical and radiation chemistry. *J. Gerontol.* 11, 298–300. doi:10.1093/geronj/11.3.298.
- Harman, D. (1972). The biologic clock: The mitochondria? *J. Am. Geriatr. Soc.* 20, 145–147. doi:10.1111/j.1532-5415.1972.tb00787.x.
- Harry, G. J. (2013). Microglia during development and aging. *Pharmacol. Ther.* 139, 313–326. doi:10.1016/j.pharmthera.2013.04.013 Associate Editor: C. Pope.
- Härtig, W., Klein, C., Brauer, K., Schüppel, K. F., Arendt, T., Brückner, G., et al. (2000). Abnormally phosphorylated protein tau in the cortex of aged individuals of various mammalian orders. *Acta Neuropathol.* 100, 305–312. doi:10.1007/s004010000183.
- Hayakawa, N., Yokoyama, H., Kato, H., and Araki, T. (2008). Age-related alterations of oxidative stress markers in the mouse hippocampal CA1 sector. *Exp. Mol. Pathol.* 85, 135–140. doi:10.1016/j.yexmp.2008.05.001.
- Hayashi, M., Yamashita, A., and Shimizu, K. (1997). Somatostatin and brain-derived neurotrophic factor mRNA expression in the primate brain: Decreased levels of mRNAs during aging. *Brain Res.* 749, 283–289. doi:10.1016/S0006-8993(96)01317-0.
- Hedden, T., and Gabrieli, J. D. E. (2004). Insights into the ageing mind: A view from cognitive neuroscience. *Nat. Rev. Neurosci.* 5, 87–96. doi:10.1038/nrn1323.
- Hefendehl, J. K., Neher, J. J., Sühs, R. B., Kohsaka, S., Skodras, A., and Jucker, M. (2014). Homeostatic and injury-induced microglia behavior in the aging brain. *Aging Cell* 13, 60–69. doi:10.1111/accel.12149.
- Hernández-Ortega, K., Garcia-Esparcia, P., Gil, L., Lucas, J. J., and Ferrer, I. (2016). Altered machinery of protein synthesis in Alzheimer's: From the nucleolus to the ribosome. *Brain Pathol.* 26, 593–605. doi:10.1111/bpa.12335.
- Herrero, A., and Barja, G. (1999). 8-oxo-deoxyguanosine levels in heart and brain mitochondrial and nuclear DNA of two mammals and three birds in relation to their different rates of aging. *Aging Clin. Exp. Res.* 11, 294–300. doi:10.1007/BF03339803.
- Herrmann, J. E., Imura, T., Song, B., Qi, J., Ao, Y., Nguyen, T. K., et al. (2008). STAT3 is a critical regulator of astrogliosis and scar formation after spinal cord injury. *J. Neurosci.*

- 28, 7231–7243. doi:10.1523/JNEUROSCI.1709-08.2008.
- Herskovits, A. Z., and Guarente, L. (2014). SIRT1 in neurodevelopment and brain senescence. *Neuron* 81, 471–483. doi:10.1016/j.neuron.2014.01.028.
- Heuer, E., Rosen, R., Cintron, A., and Walker, L. (2012). Nonhuman primate models of Alzheimer like cerebral proteopathy. *Curr. Pharm. Des.* 18, 1159–1169. doi:10.1038/jid.2014.371.
- Hof, P. R., Glannakopoulos, P., and Bouras, C. (1996). The neuropathological changes associated with normal brain aging. *Histol. Histopathol.* 11, 1075–1088.
- Hof, P. R., Nimchinsky, E. A., Celio, M. R., Bouras, C., and Morrison, J. H. (1993). Calretinin-immunoreactive neocortical interneurons are unaffected in Alzheimer's disease. *Neurosci. Lett.* 152, 145–149. doi:10.1016/0304-3940(93)90504-E.
- Hol, E. M., and Pekny, M. (2015). Glial fibrillary acidic protein (GFAP) and the astrocyte intermediate filament system in diseases of the central nervous system. *Curr. Opin. Cell Biol.* 32, 121–130. doi:10.1016/j.ceb.2015.02.004.
- Holmes, B. B., DeVos, S. L., Kfoury, N., Li, M., Jacks, R., Yanamandra, K., et al. (2013). Heparan sulfate proteoglycans mediate internalization and propagation of specific proteopathic seeds. *Proc. Natl. Acad. Sci. U. S. A.* 110, E3138-47. doi:10.1073/pnas.1301440110.
- Holmes, B. B., Furman, J. L., Mahan, T. E., Yamasaki, T. R., Mirbaha, H., Eades, W. C., et al. (2014). Proteopathic tau seeding predicts tauopathy in vivo. *Proc. Natl. Acad. Sci. U. S. A.* 111, E4376–E4385. doi:10.1073/pnas.1411649111.
- Homan, R., Hanselman, J. C., Bak-Mueller, S., Washburn, M., Lester, P., Jensen, H. E., et al. (2010). Atherosclerosis in Octodon degus (degu) as a model for human disease. *Atherosclerosis* 212, 48–54. doi:10.1016/j.atherosclerosis.2010.06.004.
- Honda, K., Smithi, M. A., Zhu, X., Baus, D., Merrick, W. C., Tartakoff, A. M., et al. (2005). Ribosomal RNA in Alzheimer disease is oxidized by bound redox-active iron. *J. Biol. Chem.* 280, 20978–20986. doi:10.1074/jbc.M500526200.
- Horrobin, D. F. (2003). Modern biomedical research: an internally self-consistent universe with little contact with medical reality? *Nat. Rev. Drug Discov.* 2, 151–154. doi:10.1038/nrd1012.
- Hua, Q., He, R. Q., Haque, N., Qu, M. H., Del Carmen Alonso, A., Grundke-Iqbal, I., et al. (2003). Microtubule associated protein tau binds to double-stranded but not single-stranded DNA. *Cell. Mol. Life Sci.* 60, 413–421. doi:10.1007/s000180300034.
- Hulbert, A. J., Pamplona, R., Buffenstein, R., and Buttemer, W. A. (2007). Life and death:

- Metabolic rate, membrane composition, and life span of animals. *Physiol. Rev.* 87, 1175–1213. doi:10.1152/physrev.00047.2006.
- Hurley, M. J., Deacon, R. M. J., Beyer, K., Ioannou, E., Ibáñez, A., Teeling, J. L., et al. (2018). The long-lived Octodon degus as a rodent drug discovery model for Alzheimer's and other age-related diseases. *Pharmacol. Ther.* 188, 36–44. doi:10.1016/j.pharmthera.2018.03.001.
- Hwang, I. K., Yoo, K. Y., Nam, Y. S., Choi, J. H., Lee, I. S., Kwon, Y. G., et al. (2006). Mineralocorticoid and glucocorticoid receptor expressions in astrocytes and microglia in the gerbil hippocampal CA1 region after ischemic insult. *Neurosci. Res.* 54, 319–327. doi:10.1016/j.neures.2005.12.012.
- Hyman, B., Hoesen, G. W. Van, Damasio, A. R., and Barnes, C. L. (1984). Alzheimer's disease: Cell-specific pathology isolates the hippocampal formation. *Science* 225, 1168–1170. doi:10.1126/science.6474172.
- Hyman, S. E. (2012). Revolution stalled. *Sci. Transl. Med.* 4, 1–6. doi:10.1126/scitranslmed.3003142.
- Imai, Y., Ibatá, I., Ito, D., Ohsawa, K., and Kohsaka, S. (1996). A novel gene *iba1* in the major histocompatibility complex class III region encoding an EF hand protein expressed in a monocytic lineage. *Biochem. Biophys. Res. Commun.* 224, 855–862. doi:10.1006/bbrc.1996.1112.
- Inestrosa, N. C., Reyes, A. E., Chacón, M. A., Cerpa, W., Villalón, A., Montiel, J., et al. (2005). Human-like rodent amyloid- $\beta$ -peptide determines Alzheimer pathology in aged wild-type Octodon degu. *Neurobiol. Aging* 26, 1023–1028. doi:10.1016/j.neurobiolaging.2004.09.016.
- Inestrosa, N. C., Ríos, J. A., Cisternas, P., Tapia-Rojas, C., Rivera, D. S., Braidy, N., et al. (2015). Age progression of neuropathological markers in the brain of the Chilean rodent Octodon degus, a natural model of Alzheimer's Disease. *Brain Pathol.* 25, 679–691. doi:10.1111/bpa.12226.
- Ishihara, Y., Takemoto, T., Itoh, K., Ishida, A., and Yamazaki, T. (2015). Dual role of superoxide dismutase 2 induced in activated microglia: Oxidative stress tolerance and convergence of inflammatory responses. *J. Biol. Chem.* 290, 22805–22817. doi:10.1074/jbc.M115.659151.
- Ishii, T., Takanashi, Y., Sugita, K., Miyazawa, M., Yanagihara, R., Yasuda, K., et al. (2017). Endogenous reactive oxygen species cause astrocyte defects and neuronal dysfunctions in the hippocampus: a new model for aging brain. *Aging Cell* 16, 39–51.

doi:10.1111/accel.12523.

- Ito, D., Imai, Y., Ohsawa, K., Nakajima, K., Fukuuchi, Y., and Kohsaka, S. (1998). Microglia-specific localisation of a novel calcium binding protein, Iba1. *Mol. Brain Res.* 57, 1–9. doi:10.1016/S0169-328X(98)00040-0.
- Iwamoto, N., and Emson, P. C. (1991). Demonstration of neurofibrillary tangles in parvalbumin-immunoreactive interneurons in the cerebral cortex of Alzheimer-type dementia brain. *Neurosci. Lett.* 128, 81–84. doi:10.1016/0304-3940(91)90764-K.
- Jana, C. K., Das, N., and Sohal, R. S. (2002). Specificity of age-related carbonylation of plasma proteins in the mouse and rat. *Arch. Biochem. Biophys.* 397, 433–439. doi:10.1006/abbi.2001.2690.
- Janzer, R. C., and Raff, M. C. (1987). Astrocytes induce blood-brain barrier properties in endothelial cells. *Nature* 325, 253–257. doi:10.1038/325253a0.
- Jarvis, J. U. M. (1981). Eusociality in a mammal: Cooperative breeding in naked mole-rat colonies. *Science* 212, 571–573. doi:10.1126/science.7209555.
- Jęsko, H., Wencel, P., Strosznajder, R. P., and Strosznajder, J. B. (2017). Sirtuins and their roles in brain aging and neurodegenerative disorders. *Neurochem. Res.* 42, 876–890. doi:10.1007/s11064-016-2110-y.
- John, G. R., Scemes, E., Suadicani, S. O., Liu, J. S., Charles, P. C., Lee, S. C., et al. (1999). IL-1beta differentially regulates calcium wave propagation between primary human fetal astrocytes via pathways involving P2 receptors and gap junction channels. *Proc. Natl. Acad. Sci. U. S. A.* 96, 11613–11618. doi:10.1073/pnas.96.20.11613.
- Kabba, J. A., Xu, Y., Christian, H., Ruan, W., Chenai, K., Xiang, Y., et al. (2017). Microglia: Housekeeper of the central nervous system. *Cell. Mol. Neurobiol.* doi:10.1007/s10571-017-0504-2.
- Kanaan, N. M., Kordower, J. H., and Collier, T. J. (2010). Age-related changes in glial cells of dopamine midbrain subregions in rhesus monkeys. *Neurobiol. Aging* 31, 937–952. doi:10.1016/j.neurobiolaging.2008.07.006.
- Kanning, K. C., Kaplan, A., and Henderson, C. E. (2010). Motor neuron diversity in development and disease. *Annu. Rev. Neurosci.* 33, 409–440. doi:10.1146/annurev.neuro.051508.135722.
- Kapahi, P., Boulton, M. E., and Kirkwood, T. B. L. (1999). Positive correlation between mammalian life span and cellular resistance to stress. *Free Radic. Biol. Med.* 26, 495–500. doi:10.1016/S0891-5849(98)00323-2.
- Karwoski, C. J., Lu, H.-K., and Newman, E. A. (1989). Spatial buffering of light-evoked



- potassium increases by retinal Müller (glial) cells. *Science* 244, 578–580. doi:10.1126/science.2785716.
- Kasai, H., Kawai, K., and Li, Y. (2008). Analysis of 8-OH-dG and 8-OH-Gua as biomarkers of oxidative stress. *Genes Environ.* 30, 33–40. doi:10.3123/jemsge.30.33.
- Keuker, J. I. H., de Biurrun, G., Luiten, P. G. M., and Fuchs, E. (2004). Preservation of hippocampal neuron numbers and hippocampal subfield volumes in behaviorally characterized aged tree shrews. *J. Comp. Neurol.* 468, 509–17. doi:10.1002/cne.10996.
- Keuker, J. I. H., Keijser, J. N., Nyakas, C., Luiten, P. G. M., and Fuchs, E. (2005). Aging is accompanied by a subfield-specific reduction of serotonergic fibers in the tree shrew hippocampal formation. *J. Chem. Neuroanat.* 30, 221–229. doi:10.1016/j.jchemneu.2005.08.005.
- Keuker, J. I. H., Rochford, C. D. P., Witter, M. P., and Fuchs, E. (2003). A cytoarchitectonic study of the hippocampal formation of the tree shrew (*Tupaia belangeri*). *J. Chem. Neuroanat.* 26, 1–15. doi:10.1016/S0891-0618(03)00030-9.
- Kim, S. U., and De Vellis, J. (2005). Microglia in health and disease. *J. Neurosci. Res.* 81, 302–313. doi:10.1007/978-1-4939-1429-6.
- King, G. J. (1978). Comparative feeding and nutrition in captive, non-human primates. *Br. J. Nutr.* 40, 55–62. doi:10.1079/BJN19780095.
- Koellhoffer, E. C., McCullough, L. D., and Ritzel, R. M. (2017). Old maids: Aging and its impact on microglia function. *Int. J. Mol. Sci.* 18, 1–25. doi:10.3390/ijms18040769.
- Kohama, S. G., Goss, J. R., Finch, C. E., and McNeill, T. H. (1995). Increases of glial fibrillary acidic protein in the aging female mouse brain. *Neurobiol. Aging* 16, 59–67. doi:10.1016/0197-4580(95)80008-F.
- Koizumi, S., Shigemoto-Mogami, Y., Nasu-Tada, K., Shinozaki, Y., Ohsawa, K., Tsuda, M., et al. (2007). UDP acting at P2Y6 receptors is a mediator of microglial phagocytosis. *Nature* 446, 1091–5. doi:10.1038/nature05704.
- Kong, Q., and Lin, C. L. G. (2010). Oxidative damage to RNA: Mechanisms, consequences, and diseases. *Cell. Mol. Life Sci.* 67, 1817–1829. doi:10.1007/s00018-010-0277-y.
- Kopoldova, J., Liebster, J., and Babicky, A. (1961). The mechanism of the radiation chemical degradation of amino acids I. The degradation of  $\alpha$ -aminobutyric acid. *Int. J. Appl. Radiat. Isot.* 11, 139–144.
- Krylova, S. M., Musheev, M., Nutiu, R., Li, Y., Lee, G., and Krylov, S. N. (2005). Tau protein binds single-stranded DNA sequence specifically - The proof obtained in vitro with non-

- equilibrium capillary electrophoresis of equilibrium mixtures. *FEBS Lett.* 579, 1371–1375. doi:10.1016/j.febslet.2005.01.032.
- Ku, H. H., Brunk, U. T., and Sohal, R. S. (1993). Relationship between mitochondrial superoxide and hydrogen peroxide production and longevity of mammalian species. *Free Radic. Biol. Med.* 15, 621–627. doi:10.1016/0891-5849(93)90165-Q.
- La Joie, R., Fouquet, M., Mézenge, F., Landeau, B., Villain, N., Mevel, K., et al. (2010). Differential effect of age on hippocampal subfields assessed using a new high-resolution 3T MR sequence. *Neuroimage* 53, 506–514. doi:10.1016/j.neuroimage.2010.06.024.
- Lagunas-Rangel, F. A., and Chávez-Valencia, V. (2017). Learning of nature: The curious case of the naked mole rat. *Mech. Ageing Dev.* 164, 76–81. doi:10.1016/j.mad.2017.04.010.
- Lai, Z. C., Moss, M. B., Killiany, R. J., Rosene, D. L., and Herndon, J. G. (1995). Executive system dysfunction in the aged monkey: Spatial and object reversal learning. *Neurobiol. Aging* 16, 947–954. doi:10.1016/0197-4580(95)02014-4.
- Lambert, A. J., Boysen, H. M., Buckingham, J. A., Yang, T., Podlutzky, A., Austad, S. N., et al. (2007). Low rates of hydrogen peroxide production by isolated heart mitochondria associate with long maximum lifespan in vertebrate homeotherms. *Aging Cell* 6, 607–618. doi:10.1111/j.1474-9726.2007.00312.x.
- Lana, D., Iovino, L., Nosi, D., Wenk, G. L., and Giovannini, M. G. (2016). The neuron-astrocyte-microglia triad involvement in neuroinflammation mechanisms in the CA3 hippocampus of memory-impaired aged rats. *Exp. Gerontol.* 83, 71–88. doi:10.1016/j.exger.2016.07.011.
- Lana, D., Melani, A., Pugliese, A. M., Cipriani, S., Nosi, D., Pedata, F., et al. (2014). The neuron-astrocyte-microglia triad in a rat model of chronic cerebral hypoperfusion: Protective effect of dipyridamole. *Front. Aging Neurosci.* 6, 1–17. doi:10.3389/fnagi.2014.00322.
- Langstrom, N. S., Anderson, J. P., Lindroos, H. G., Winblad, B., and Wallace, W. C. (1989). Alzheimer's disease-associated reduction of polysomal mRNA translation. *Brain Res. Mol. Brain Res.* 5, 259–269. doi:10.1016/0169-328X(89)90060-0.
- Lawson, D. M., Treffry, A., Artymiuk, P. J., Harrison, P. M., Yewdall, S. J., Luzzago, A., et al. (1989). Identification of the ferroxidase center in ferritin. *FEBS Lett.* 254, 207–210. doi:10.1016/0014-5793(89)81040-3.
- Lei, M., Hua, X., Xiao, M., Ding, J., Han, Q., and Hu, G. (2008). Impairments of astrocytes

- are involved in the d-galactose-induced brain aging. *Biochem. Biophys. Res. Commun.* 369, 1082–1087. doi:10.1016/j.bbrc.2008.02.151.
- Lenaz, G. (1998). Role of mitochondria in oxidative stress and ageing. *Biochim. Biophys. Acta - Bioenerg.* 1366, 53–67. doi:10.1016/S0005-2728(98)00120-0.
- Leuner, B., Kozorovitskiy, Y., Gross, C. G., and Gould, E. (2007). Diminished adult neurogenesis in the marmoset brain precedes old age. *Proc. Natl. Acad. Sci. U. S. A.* 104, 17169–17173. doi:10.1073/pnas.0708228104.
- Li, L., Sun, Q., Li, Y., Yang, Y., Yang, Y., Chang, T., et al. (2015). Overexpression of SIRT1 induced by resveratrol and inhibitor of miR-204 suppresses activation and proliferation of microglia. *J. Mol. Neurosci.* 56, 858–867. doi:10.1007/s12031-015-0526-5.
- Li, W. (2013). Phagocyte dysfunction, tissue aging and degeneration. *Ageing Res. Rev.* 12, 1005–1012. doi:10.1016/j.arr.2013.05.006.
- Liberto, C. M., Albrecht, P. J., Herx, L. M., Yong, V. W., and Levison, S. W. (2004). Pro-regenerative properties of cytokine-activated astrocytes. *J. Neurochem.* 89, 1092–1100. doi:10.1111/j.1471-4159.2004.02420.x.
- Liddel, S. A., and Barres, B. A. (2017). Reactive astrocytes: Production, function, and therapeutic potential. *Immunity* 46, 957–967. doi:10.1016/j.immuni.2017.06.006.
- Lin, F., and Girotti, A. W. (1998). Hemin-enhanced resistance of human leukemia cells to oxidative killing: antisense determination of ferritin involvement. *Arch Biochem Biophys* 352, 51–58. doi:10.1006/abbi.1998.0588.
- Lin, M. T., and Beal, M. F. (2006). Mitochondrial dysfunction and oxidative stress in neurodegenerative diseases. *Nature* 443, 787–795. doi:10.1038/nature05292.
- Liochev, S. I. (2013). Reactive oxygen species and the free radical theory of aging. *Free Radic. Biol. Med.* 60, 1–4. doi:10.1016/j.freeradbiomed.2013.02.011.
- Lipinski, M. M., Zheng, B., Lu, T., Yan, Z., Py, B. F., Ng, A., et al. (2010). Genome-wide analysis reveals mechanisms modulating autophagy in normal brain aging and in Alzheimer's disease. *Pnas* 107, 14164–14169. doi:10.1073/pnas.1009485107.
- Lisman, J., Buzsáki, G., Eichenbaum, H., Nadel, L., Ranganath, C., and Redish, A. D. (2017). Viewpoints: How the hippocampus contributes to memory, navigation and cognition. *Nat. Neurosci.* 20, 1434–1447. doi:10.1038/nn.4661.
- Liu, L., Zhang, Q., Cai, Y., Sun, D., He, X., Wang, L., et al. (2016). Resveratrol counteracts lipopolysaccharide-induced depressive-like behaviors via enhanced hippocampal neurogenesis. *Oncotarget* 7, 56045–56059. doi:10.18632/oncotarget.11178.
- Livingston, G., Sommerlad, A., Orgeta, V., Costafreda, S. G., Huntley, J., Ames, D., et al.

- (2017). Dementia prevention, intervention, and care. *Lancet* 390, 2673–2734. doi:10.1016/S0140-6736(17)31363-6.
- Lo Iacono, L., Visco-Comandini, F., Valzania, A., Viscomi, M. T., Coviello, M., Giampà, A., et al. (2015). Adversity in childhood and depression: linked through SIRT1. *Transl. Psychiatry* 5, e629. doi:10.1038/tp.2015.125.
- Loerch, P. M., Lu, T., Dakin, K. A., Vann, J. M., Isaacs, A., Geula, C., et al. (2008). Evolution of the aging brain transcriptome and synaptic regulation. *PLoS One* 3. doi:10.1371/journal.pone.0003329.
- Lopes, K. O., Sparks, D. L., and Streit, W. J. (2008). Microglial dystrophy in the aged and Alzheimer's disease brain is associated with ferritin immunoreactivity. *Glia* 56, 1048–1060. doi:10.1002/glia.20678.
- López-Otín, C., Blasco, M. A., Partridge, L., Serrano, M., and Kroemer, G. (2013). The hallmarks of aging. *Cell* 153, 1194–1217. doi:10.1016/j.cell.2013.05.039.
- Lü, L., Li, J., Yew, D. T., Rudd, J. A., and Mak, Y. T. (2008). Oxidative stress on the astrocytes in culture derived from a senescence accelerated mouse strain. *Neurochem. Int.* 52, 282–289. doi:10.1016/j.neuint.2007.06.016.
- Lu, T., and Finkel, T. (2008). Free radicals and senescence. *Exp. Cell Res.* 314, 1918–1922. doi:10.1016/j.yexcr.2008.01.011.
- Lu, T., Pan, Y., Kao, S.-Y., Li, C., Kohane, I., Chan, J., et al. (2004). Gene regulation and DNA damage in the ageing human brain. *Nature* 429, 883–891. doi:10.1038/nature02618.1.
- Luo, W., Liu, W., Hu, X., Hanna, M., Caravaca, A., and Paul, S. M. (2015). Microglial internalization and degradation of pathological tau is enhanced by an anti-tau monoclonal antibody. *Sci. Rep.* 5, 1–12. doi:10.1038/srep11161.
- Ma, L., Fu, R., Duan, Z., Lu, J., Gao, J., Tian, L., et al. (2016). Sirt1 is essential for resveratrol enhancement of hypoxia-induced autophagy in the type 2 diabetic nephropathy rat. *Pathol. Res. Pract.* 212, 310–318. doi:10.1016/j.prp.2016.02.001.
- Mackenzie, I. R. A. (1994). Senile plaques do not progressively accumulate with normal aging. *Acta Neuropathol.* 87, 520–525. doi:10.1007/s004010050118.
- Maclean, C. J., Baker, H. F., Ridley, R. M., and Mori, H. (2000). Naturally occurring and experimentally induced beta-amyloid deposits in the brains of marmosets (*Callithrix jacchus*). *J. Neural Transm.* 107, 799–814. doi:10.1007/s007020070060.
- Maher, F. O., Nolan, Y., and Lynch, M. A. (2005). Downregulation of IL-4-induced signalling in hippocampus contributes to deficits in LTP in the aged rat. *Neurobiol. Aging* 26, 717–

728. doi:10.1016/j.neurobiolaging.2004.07.002.
- Mander, P. K., Jekabsone, A., and Brown, G. C. (2006). Microglia proliferation is regulated by hydrogen peroxide from NADPH oxidase. *J. Immunol.* 176, 1046–1052. doi:10.4049/jimmunol.176.2.1046.
- Martin, B., Ji, S., Maudsley, S., and Mattson, M. P. (2010). “Control” laboratory rodents are metabolically morbid: why it matters. *Proc. Natl. Acad. Sci. U. S. A.* 107, 6127–33. doi:10.1073/pnas.0912955107.
- Martins, E. A. L., Robalinho, R. L., and Meneghini, R. (1995). Oxidative stress induces activation of cytosolic protein responsible for control of iron uptake. *Arch. Biochem. Biophys.* 316, 128–134. doi:10.1006/abbi.1995.1019.
- Massie, H. R., Aiello, V. R., and Banziger, V. (1983). Iron accumulation and lipid peroxidation in aging C57BL/6J mice. *Exp. Gerontol.* 18, 277–285. doi:10.1016/0531-5565(83)90038-4.
- Matias, I., Morgado, J., and Gomes, F. C. A. (2019). Astrocyte heterogeneity: Impact to brain aging and disease. *Front. Aging Neurosci.* 11, 1–18. doi:10.3389/fnagi.2019.00059.
- Mattson, M. P., and Magnus, T. (2006). Ageing and neuronal vulnerability. *Nat. Rev. Neurosci.* 7, 278–294. doi:10.1038/nrn1886.
- Mattsson, N., Schott, J. M., Hardy, J., Turner, M. R., and Zetterberg, H. (2016). Selective vulnerability in neurodegeneration: Insights from clinical variants of Alzheimer’s disease. *J. Neurol. Neurosurg. Psychiatry* 87, 1000–1004. doi:10.1136/jnnp-2015-311321.
- Maxwell, W. L., Dhillon, K., Harper, L., Espin, J., Macintosh, T. K., Smith, D. H., et al. (2003). There is differential loss of pyramidal cells from the human hippocampus with survival after blunt head injury. *J. Neuropathol. Exp. Neurol.* 62, 272–279. doi:10.1093/jnen/62.3.272.
- Mehlhase, J., Gieche, J., Widmer, R., and Grune, T. (2006). Ferritin levels in microglia depend upon activation: Modulation by reactive oxygen species. *Biochim. Biophys. Acta - Mol. Cell Res.* 1763, 854–859. doi:10.1016/j.bbamcr.2006.04.012.
- Mehlhase, J., Sandig, G., Pantopoulos, K., and Grune, T. (2005). Oxidation-induced ferritin turnover in microglial cells: Role of proteasome. *Free Radic. Biol. Med.* 38, 276–285. doi:10.1016/j.freeradbiomed.2004.10.025.
- Mercken, E. M., Hu, J., Krzysik-Walker, S., Wei, M., Li, Y., Mcburney, M. W., et al. (2014). SIRT1 but not its increased expression is essential for lifespan extension in caloric-restricted mice. *Aging Cell* 13, 193–196. doi:10.1111/accel.12151.

- Meyer, H., Palchadhuri, M., Scheinin, M., and Flügge, G. (2000). Regulation of  $\alpha$ (2A)-adrenoceptor expression by chronic stress in neurons of the brain stem. *Brain Res.* 880, 147–158. doi:10.1016/S0006-8993(00)02787-6.
- Meyer, U., Kruhøffer, M., Flügge, G., and Fuchs, E. (1998). Cloning of glucocorticoid receptor and mineralocorticoid receptor cDNA and gene expression in the central nervous system of the tree shrew (*Tupaia belangeri*). *Mol. Brain Res.* 55, 243–253. doi:10.1016/S0169-328X(98)00004-7.
- Min, S. W., Sohn, P. D., Cho, S. H., Swanson, R. A., and Gan, L. (2013). Sirtuins in neurodegenerative diseases: An update on potential mechanisms. *Front. Aging Neurosci.* 5, 1–9. doi:10.3389/fnagi.2013.00053.
- Mitchell, S. J., Martin-Montalvo, A., Mercken, E. M., Palacios, H. H., Ward, T. M., Abulwerdi, G., et al. (2014). The SIRT1 activator SRT1720 extends lifespan and improves health of mice fed a standard diet. *Cell Rep.* 6, 836–843. doi:10.1016/j.celrep.2014.01.031.
- Mondragón-Rodríguez, S., Basurto-Islas, G., Binder, L. I., and García-Sierra, F. (2009). Conformational changes and cleavage; are these responsible for the tau aggregation in Alzheimer's disease? *Future Neurol.* 4, 39–53. doi:10.2217/14796708.4.1.39.
- Mondragón-Rodríguez, S., Basurto-Islas, G., Santa-Maria, I., Mena, R., Binder, L. I., Avila, J., et al. (2008). Cleavage and conformational changes of tau protein follow phosphorylation during Alzheimer's disease. *Int. J. Exp. Pathol.* 89, 81–90. doi:10.1111/j.1365-2613.2007.00568.x.
- Moore, T. L., Killiany, R. J., Herndon, J. G., Rosene, D. L., and Moss, M. B. (2003). Impairment in abstraction and set shifting in aged Rhesus monkeys. *Neurobiol. Aging* 24, 125–134. doi:10.1016/S0197-4580(02)00054-4.
- Morgan, T. E., Rozovsky, I., Goldsmith, S. K., Stone, D. J., Yoshida, T., and Finch, C. E. (1997). Increased transcription of the astrocyte gene GFAP during middle-age is attenuated by food restriction: Implications for the role of oxidative stress. *Free Radic. Biol. Med.* 23, 524–528. doi:10.1016/S0891-5849(97)00120-2.
- Morgan, T. E., Xie, Z., Goldsmith, S., Yoshida, T., Lanzrein, A. S., Stone, D., et al. (1999). The mosaic of brain glial hyperactivity during normal ageing and its attenuation by food restriction. *Neuroscience* 89, 687–699. doi:10.1016/S0306-4522(98)00334-0.
- Morigaki, R., and Goto, S. (2017). Striatal vulnerability in huntington's disease: Neuroprotection versus neurotoxicity. *Brain Sci.* 7, 02–25. doi:10.3390/brainsci7060063.
- Morrison, B. M., Hof, P. R., and Morrison, J. H. (1998). Determinants of neuronal

- vulnerability in neurodegenerative diseases. *Ann. Neurol.* 44, S32–S44. doi:10.1002/ana.410440706.
- Morrison, J. H., and Hof, P. R. (2002). Selective vulnerability of corticocortical and hippocampal circuits in aging and Alzheimer's disease. *Prog. Brain Res.* 136, 467–486. doi:10.1016/S0079-6123(02)36039-4.
- Mrak, R. E., Sheng, J. G., and Griffin, W. S. T. (1995). Glial cytokines in Alzheimer's disease: Review and pathogenic implications. *Hum. Pathol.* 26, 816–823. doi:10.1016/0046-8177(95)90001-2.
- Muller, F. L., Lustgarten, M. S., Jang, Y., Richardson, A., and Van Remmen, H. (2007). Trends in oxidative aging theories. *Free Radic. Biol. Med.* 43, 477–503. doi:10.1016/j.freeradbiomed.2007.03.034.
- Munger, E. L., Takemoto, A., Raghanti, M. A., and Nakamura, K. (2017). Visual discrimination and reversal learning in aged common marmosets (*Callithrix jacchus*). *Neurosci. Res.* 124, 57–62. doi:10.1016/j.neures.2017.06.002.
- Nair, J., Topka, M., Khani, A., Isenschmid, M., and Rainer, G. (2014). Tree shrews (*Tupaia belangeri*) exhibit novelty preference in the novel location memory task with 24-h retention periods. *Front. Psychol.* 5, 1–10. doi:10.3389/fpsyg.2014.00303.
- Nakanishi, H., and Wu, Z. (2009). Microglia-aging: Roles of microglial lysosome- and mitochondria-derived reactive oxygen species in brain aging. *Behav. Brain Res.* 201, 1–7. doi:10.1016/j.bbr.2009.02.001.
- Navarro, A. (2004). Mitochondrial enzyme activities as biochemical markers of aging. *Mol. Aspects Med.* 25, 37–48. doi:10.1016/j.mam.2004.02.007.
- Nedergaard, M. (1994). Direct signaling from astrocytes to neurons in cultures of mammalian brain cells. *Science* 263, 1768–1771. doi:10.1126/science.8134839.
- Negre-Salvayre, A., Auge, N., Ayala, V., Basaga, H., Boada, J., Brenke, R., et al. (2010). Pathological aspects of lipid peroxidation. *Free Radic. Res.* 44, 1125–1171. doi:10.3109/10715762.2010.498478.
- Nelson, P. T., and Saper, C. B. (1995). Ultrastructure of neurofibrillary tangles in the cerebral cortex of sheep. *Neurobiol. Aging* 16, 315–323. doi:10.1016/0197-4580(94)00175-Z.
- Neumann, H., Kotter, M. R., and Franklin, R. J. M. (2009). Debris clearance by microglia: An essential link between degeneration and regeneration. *Brain* 132, 288–295. doi:10.1093/brain/awn109.
- Nichols, N. R., Day, J. R., Laping, N. J., Johnson, S. A., and Finch, C. E. (1993). GFAP mRNA increases with age in rat and human brain. *Neurobiol. Aging* 14, 421–429.

doi:10.1016/0197-4580(93)90100-P.

- Norden, D. M., and Godbout, J. P. (2013). Microglia of the aged brain: Primed to be activated and resistant to regulation. *Neuropathol. Appl. Neurobiol.* 39, 19–34. doi:10.1111/j.1365-2990.2012.01306.x.
- Norwood, B. A., Bumanglag, A. V., Osculati, F., Sbarbati, A., Marzola, P., Nicolato, E., et al. (2010). Classic hippocampal sclerosis and hippocampal onset epilepsy produced by a single cryptic episode of focal hippocampal excitation in awake rats. *J. Comp. Neurol.* 518, 3381–3407. doi:10.1002/cne.22406.
- Nunomura, A., Chiba, S., Kosaka, K., Takeda, A., Castellani, R. J., Smith, M. A., et al. (2002). Neuronal RNA oxidation is a prominent feature of dementia with Lewy bodies. *Neuroreport* 13, 2035–2039. doi:10.1097/00001756-200211150-00009.
- Nunomura, A., Perry, G., Aliev, G., Hirai, K., Takeda, A., Balraj, E. . K., et al. (2001). Oxidative damage is the earliest event in Alzheimer disease. *J. Neuropathol. Exp. Neurol.* 60, 759–767. doi:10.1093/jnen/60.8.759.
- Nunomura, A., Perry, G., Pappolla, M. A., Wade, R., Hirai, K., Chiba, S., et al. (1999). RNA oxidation is a prominent feature of vulnerable neurons in Alzheimer's disease. *J. Neurosci.* 19, 1959–1964. doi:10.1523/JNEUROSCI.19-06-01959.
- Nunomura, A., Tamaoki, T., Motohashi, N., Nakamura, M., McKeel, D. W., Tabaton, M., et al. (2012). The earliest stage of cognitive impairment in transition from normal aging to Alzheimer Disease is marked by prominent RNA oxidation in vulnerable neurons. *J. Neuropathol. Exp. Neurol.* 71, 233–241. doi:10.1097/NEN.0b013e318248e614.
- Okano, H., Hikishima, K., Iriki, A., and Sasaki, E. (2012). The common marmoset as a novel animal model system for biomedical and neuroscience research applications. *Semin. Fetal Neonatal Med.* 17, 336–340. doi:10.1016/j.siny.2012.07.002.
- Organización Mundial de la Salud (2015). Informe mundial sobre el envejecimiento y la salud. 2015, 1–196. doi:10.1017/CBO9781107415324.004.
- Orihuela, R., McPherson, C. A., and Harry, G. J. (2016). Microglial M1/M2 polarization and metabolic states. *Br. J. Pharmacol.* 173, 649–665. doi:10.1111/bph.13139.
- Orino, K., Lehman, L., Tsuji, Y., Ayaki, H., Torti, S. V, and Torti, F. M. (2001). Ferritin and the response to oxidative stress. *Biochem. J.* 357, 241–247. doi:10.1042/bj3570241.
- Orr, M. E., Garbarino, V. R., Salinas, A., and Buffenstein, R. (2015). Sustained high levels of neuroprotective, high molecular weight, phosphorylated tau in the longest-lived rodent. *Neurobiol. Aging* 36, 1496–1504. doi:10.1016/j.neurobiolaging.2014.12.004.
- Orre, M., Kamphuis, W., Osborn, L. M., Jansen, A. H. P., Kooijman, L., Bossers, K., et al.



- (2014a). Isolation of glia from Alzheimer's mice reveals inflammation and dysfunction. *Neurobiol. Aging* 35, 2746–2760. doi:10.1016/j.neurobiolaging.2014.06.004.
- Orre, M., Kamphuis, W., Osborn, L. M., Melief, J., Kooijman, L., Huitinga, I., et al. (2014b). Acute isolation and transcriptome characterization of cortical astrocytes and microglia from young and aged mice. *Neurobiol. Aging* 35, 1–14. doi:10.1016/j.neurobiolaging.2013.07.008.
- Padmaraju, V., Indi, S. S., and Rao, K. S. J. (2010). New evidences on Tau-DNA interactions and relevance to neurodegeneration. *Neurochem. Int.* 57, 51–57. doi:10.1016/j.neuint.2010.04.013.
- Palazzi, X., Switzer, R., and George, C. (2006). Natural occurrence of amyloid-A $\beta$  deposits in the brain of young common marmosets (*Callithrix jacchus*): A morphological and immunohistochemical evaluation. *Vet. Pathol.* 43, 777–779. doi:10.1354/vp.43-5-777.
- Palchadhuri, M. R., Hauger, R. L., Wille, S., Fuchs, E., and Dautzenberg, F. M. (1999). Isolation and pharmacological characterization of two functional splice variants of corticotropin-releasing factor type 2 receptor from *Tupaia belangeri*. *J Neuroendocr.* 11, 419–428. doi:https://doi.org/10.1046/j.1365-2826.1999.00348.x.
- Palchadhuri, M. R., Wille, S., Mevenkamp, G., Spiess, J., Fuchs, E., and Dautzenberg, F. M. (1998). Corticotropin-releasing factor receptor type 1 from *Tupaia belangeri*. Cloning, functional expression and tissue distribution. *Eur. J. Biochem.* 258, 78–84. doi:https://doi.org/10.1046/j.1432-1327.1998.2580078.x.
- Palmer, A. L., and Ousman, S. S. (2018). Astrocytes and aging. *Front. Aging Neurosci.* 10, 1–14. doi:10.3389/fnagi.2018.00337.
- Pamplona, R., Portero-Otin, M., Riba, D., Requena, J. R., Thorpe, S. R., Lopez-Torres, M., et al. (2000a). Low fatty acid unsaturation: A mechanism for lowered lipoperoxidative modification of tissue proteins in mammalian species with long life spans. *Journals Gerontol. Ser. a-Biological Sci. Med. Sci.* 55, B286–B291. doi:10.1093/gerona/55.6.b286.
- Pamplona, R., Portero-Otín, M., Ruiz, C., Gredilla, R., Herrero, A., and Barja, G. (2000b). Double bond content of phospholipids and lipid peroxidation negatively correlate with maximum longevity in the heart of mammals. *Mech. Ageing Dev.* 112, 169–183. doi:10.1016/S0047-6374(99)00045-7.
- Pamplona, R., Prat, J., Cadenas, S., Rojas, C., Pérez-Campo, R., López Torres, M., et al. (1996). Low fatty acid unsaturation protects against lipid peroxidation in liver mitochondria from long-lived species: the pigeon and human case. *Mech. Ageing Dev.*

- 86, 53–66. doi:[http://dx.doi.org/10.1016/0047-6374\(95\)01673-2](http://dx.doi.org/10.1016/0047-6374(95)01673-2).
- Panatier, A., and Robitaille, R. (2012). The soothing touch: Microglial contact influences neuronal excitability. *Dev. Cell* 23, 1125–1126. doi:[10.1016/j.devcel.2012.11.015](https://doi.org/10.1016/j.devcel.2012.11.015).
- Panel, M., Ghaleh, B., and Morin, D. (2018). Mitochondria and aging: A role for the mitochondrial transition pore? *Aging Cell* 17, 1–15. doi:[10.1111/ace1.12793](https://doi.org/10.1111/ace1.12793).
- Pang, C. C. C., Kiecker, C., O'Brien, J. T., Noble, W., and Chang, R. C. C. (2019). Ammon's horn 2 (CA2) of the hippocampus: A long-known region with a new potential role in neurodegeneration. *Neuroscientist* 25, 167–180. doi:[10.1177/1073858418778747](https://doi.org/10.1177/1073858418778747).
- Pankevich, D. E., Altevogt, B. M., Dunlop, J., Gage, F. H., and Hyman, S. E. (2014). Improving and accelerating drug development for nervous system disorders. *Neuron* 84, 546–553. doi:[10.1016/j.neuron.2014.10.007](https://doi.org/10.1016/j.neuron.2014.10.007).
- Pantopoulos, K., and Hentze, M. W. (1995). Rapid responses to oxidative stress mediated by iron regulatory protein. *EMBO J.* 14, 2917–24. doi:[10.1002/j.1460-2075.1995.tb07291.x](https://doi.org/10.1002/j.1460-2075.1995.tb07291.x).
- Paolicelli, R. C., Bolasco, G., Pagani, F., Maggi, L., Scianni, M., Panzanelli, P., et al. (2011). Synaptic pruning by microglia is necessary for normal brain development. *Science* 333, 1456–8. doi:[10.1126/science.1202529](https://doi.org/10.1126/science.1202529).
- Paraíso, A. F., Mendes, K. L., and Santos, S. H. S. (2013). Brain activation of SIRT1: Role in neuropathology. *Mol. Neurobiol.* 48, 681–689. doi:[10.1007/s12035-013-8459-x](https://doi.org/10.1007/s12035-013-8459-x).
- Park, J. H., Park, J.-A., Ahn, J. H., Kim, Y. H., Kang, I. J., Won, M.-H., et al. (2017). Transient cerebral ischemia induces albumin expression in microglia only in the CA1 region of the gerbil hippocampus. *Mol. Med. Rep.* 16, 661–665. doi:[10.3892/mmr.2017.6671](https://doi.org/10.3892/mmr.2017.6671).
- Parkhurst, C. N., Yang, G., Ninan, I., Savas, J. N., Yates, J. R., Lafaille, J. J., et al. (2013). Microglia promote learning-dependent synapse formation through brain-derived neurotrophic factor. *Cell* 155, 1596–1609. doi:[10.1016/j.cell.2013.11.030](https://doi.org/10.1016/j.cell.2013.11.030).
- Parpura, V., Basarsky, T. A., Liu, F., Jęftinija, K., Jęftinija, S., and Haydon, P. G. (1994). Glutamate-mediated astrocyte-neuron signalling. *Nature* 369, 744–747. doi:[10.1038/369744a0](https://doi.org/10.1038/369744a0).
- Pawlik, M., Fuchs, E., Walker, L., and Levy, E. (1999). Primate-like amyloid- $\beta$  sequence but no cerebral amyloidosis in aged tree shrews. *Neurobiol. Aging* 20, 47–51. doi:[10.1016/S0197-4580\(99\)00017-2](https://doi.org/10.1016/S0197-4580(99)00017-2).
- Paxinos, G., Watson, C., Petrides, M., Rosa, M., and Tokuno, H. (2012). *The marmoset brain in stereotaxic coordinates*. First edit. San Diego, CA, USA: Elsevier Inc.
- Pearl, R. (1928). *Rate of living*. London: University of London Press.

- Perez, S. E., Raghanti, M. A., Hof, P. R., Kramer, L., Ikonovic, M. D., Lacor, P. N., et al. (2013). Alzheimer's disease pathology in the neocortex and hippocampus of the western lowland gorilla (*Gorilla gorilla gorilla*). *J. Comp. Neurol.* 521, 4318–38. doi:10.1002/cne.23428.
- Pérez, V. I., Buffenstein, R., Masamsetti, V., Leonard, S., Salmon, A. B., Mele, J., et al. (2009). Protein stability and resistance to oxidative stress are determinants of longevity in the longest-living rodent, the naked mole-rat. *Proc. Natl. Acad. Sci. U. S. A.* 106, 3059–3064. doi:10.1073/pnas.0809620106.
- Peskind, E. R., Griffin, W. S. T., Akama, K. T., Raskind, M. A., and Van Eldik, L. J. (2001). Cerebrospinal fluid S100B is elevated in the earlier stages of Alzheimer's disease. *Neurochem. Int.* 39, 409–413. doi:10.1016/S0197-0186(01)00048-1.
- Peters, A., Josephson, K., and Vincent, S. L. (1991). Effects of aging on the neuroglial cells and pericytes within area 17 of the rhesus monkey cerebral cortex. *Anat. Rec.* 229, 384–398. doi:10.1002/ar.1092290311.
- Pham, C. G., Bubici, C., Zazzeroni, F., Papa, S., Jones, J., Alvarez, K., et al. (2004). Ferritin heavy chain upregulation by NF-kappaB inhibits TNFalpha-induced apoptosis by suppressing reactive oxygen species. *Cell* 119, 529–542. doi:10.1016/j.cell.2004.10.017.
- Philippens, I. H., Ormel, P. R., Baarends, G., Johansson, M., Remarque, E. J., and Doverskog, M. (2016). Acceleration of amyloidosis by inflammation in the amyloid-beta marmoset monkey model of Alzheimer's disease. *J. Alzheimer's Dis.* 55, 101–113. doi:10.3233/JAD-160673.
- Pont-Lezica, L., Beumer, W., Colasse, S., Drexhage, H., Versnel, M., and Bessis, A. (2014). Microglia shape corpus callosum axon tract fasciculation: Functional impact of prenatal inflammation. *Eur. J. Neurosci.* 39, 1551–1557. doi:10.1111/ejn.12508.
- Popescu, B. O., Toescu, E. C., Popescu, L. M., Bajenaru, O., Muresanu, D. F., Schultzberg, M., et al. (2009). Blood-brain barrier alterations in ageing and dementia. *J. Neurol. Sci.* 283, 99–106. doi:10.1016/j.jns.2009.02.321.
- Power, J. H. T., and Blumbergs, P. C. (2009). Cellular glutathione peroxidase in human brain: cellular distribution, and its potential role in the degradation of Lewy bodies in Parkinson's disease and dementia with Lewy bodies. *Acta Neuropathol* 117, 63–73. doi:10.1007/s00401-008-0438-3.
- Qi, H., Cantrelle, F. X., Benhelli-Mokrani, H., Smet-Nocca, C., Buée, L., Lippens, G., et al. (2015). Nuclear magnetic resonance spectroscopy characterization of interaction of

- Tau with DNA and its regulation by phosphorylation. *Biochemistry* 54, 1525–1533. doi:10.1021/bi5014613.
- Ramos, P., Santos, A., Pinto, N. R., Mendes, R., Magalhães, T., and Almeida, A. (2014). Iron levels in the human brain: A post-mortem study of anatomical region differences and age-related changes. *J. Trace Elem. Med. Biol.* 28, 13–17. doi:10.1016/j.jtemb.2013.08.001.
- Ransohoff, R. M., and Perry, V. H. (2009). Microglial physiology: Unique stimuli, specialized responses. *Annu. Rev. Immunol.* 27, 119–45. doi:10.1146/annurev.immunol.021908.132528.
- Raz, N., Lindenberger, U., Rodrigue, K. M., Kennedy, K. M., Head, D., Williamson, A., et al. (2005). Regional brain changes in aging healthy adults: General trends, individual differences and modifiers. *Cereb. Cortex* 15, 1676–1689. doi:10.1093/cercor/bhi044.
- Reilkoff, R. A., Bucala, R., and Herzog, E. L. (2011). Fibrocytes: emerging effector cells inflammation. *Nat. Rev. Immunol.* 11, 427–435.
- Requena, J. R., Levine, R. L., Chao, C.-C., and Stadtman, E. R. (2001). Glutamic and aminoadipic semialdehydes are the main carbonyl products of metal-catalyzed oxidation of proteins. *Proc. Natl. Acad. Sci. U. S. A.* 98, 69–74. doi:10.1073/pnas.011526698.
- Resnick, S. M., Pham, D. L., Kraut, M. A., Zonderman, A. B., and Davatzikos, C. (2003). Longitudinal magnetic resonance imaging studies of older adults: a shrinking brain. *J. Neurosci.* 23, 3295–3301. doi:10.1523/JNEUROSCI.23-08-03295.2003.
- Ridet, J. L., Malhotra, S. K., Privat, A., and Gage, F. H. (1997). Reactive astrocytes: Cellular and molecular cues to biological function. *Trends Neurosci.* 20, 570–577. doi:10.1016/S0166-2236(97)01139-9.
- Ridley, R. M., Baker, H. F., Windle, C. P., and Cummings, R. M. (2006). Very long term studies of the seeding of  $\beta$ -amyloidosis in primates. *J. Neural Transm.* 113, 1243–1251. doi:10.1007/s00702-005-0385-2.
- Rinne, J. O., Lönnberg, P., and Marjamäki, P. (1990). Age-dependent decline in human brain dopamine D1 and D2 receptors. *Brain Res.* 508, 349–52. doi:10.1016/0006-8993(90)90423-9.
- Rodríguez-Arellano, J. J., Parpura, V., Zorec, R., and Verkhratsky, A. (2016). Astrocytes in physiological aging and Alzheimer's disease. *Neuroscience* 323, 170–182. doi:10.1016/j.neuroscience.2015.01.007.
- Rodríguez-Callejas, J. D., Cuervo-Zanatta, D., Rosas-Arellano, A., Fonta, C., Fuchs, E., and

- Perez-Cruz, C. (2019). Loss of ferritin-positive microglia relates to increased iron, RNA oxidation, and dystrophic microglia in the brains of aged male marmosets. *Am. J. Primatol.* 81, 1–19. doi:10.1002/ajp.22956.
- Rodriguez-Callejas, J., Fuchs, E., and Perez-Cruz, C. (2016). Evidence of tau hyperphosphorylation and dystrophic microglia in the common marmoset. *Front. Aging Neurosci.* 8, 1–15. doi:10.3389/fnagi.2016.00315.
- Rodriguez-Callejas, J., Fuchs, E., and Perez-Cruz, C. (2020). Increased oxidative stress, hyperphosphorylation of tau, and dystrophic microglia in the hippocampus of aged *Tupaia belangeri*. *Glia*, 1–19. doi:10.1002/glia.23804.
- Rodríguez, J. J., Yeh, C. Y., Terzieva, S., Olabarria, M., Kulijewicz-Nawrot, M., and Verkhatsky, A. (2014). Complex and region-specific changes in astroglial markers in the aging brain. *Neurobiol. Aging* 35, 15–23. doi:10.1016/j.neurobiolaging.2013.07.002.
- Roijers, R. B., Debernardi, N., Cleutjens, J. P. M., Schurgers, L. J., Mutsaers, P. H. A., and Van Der Vusse, G. J. (2011). Microcalcifications in early intimal lesions of atherosclerotic human coronary arteries. *Am. J. Pathol.* 178, 2879–2887. doi:10.1016/j.ajpath.2011.02.004.
- Rosas-Arellano, A., Villalobos-González, J. B., Palma-Tirado, L., Beltrán, F. A., Cárabez-Trejo, A., Missirlis, F., et al. (2016). A simple solution for antibody signal enhancement in immunofluorescence and triple immunogold assays. *Histochem. Cell Biol.* 146, 421–430. doi:10.1007/s00418-016-1447-2.
- Roselli, F., and Caroni, P. (2015). From intrinsic firing properties to selective neuronal vulnerability in neurodegenerative diseases. *Neuron* 85, 901–910. doi:10.1016/j.neuron.2014.12.063.
- Rosen, R. F., Farberg, A. S., Gearing, M., Dooyema, J., Long, P. M., Anderson, D. C., et al. (2008). Tauopathy with paired helical filaments in an aged chimpanzee. *J. Comp. Neurol.* 509, 259–270. doi:10.1002/cne.21744.
- Rossi, G., Dalprà, L., Crosti, F., Lissoni, S., Sciacca, F. L., Catania, M., et al. (2008). A new function of microtubule-associated protein tau: Involvement in chromosome stability. *Cell Cycle* 7, 1788–1794. doi:10.4161/cc.7.12.6012.
- Rozovsky, I., Finch, C. E., and Morgan, T. E. (1998). Age-related activation of microglia and astrocytes: In vitro studies show persistent phenotypes of aging, increased proliferation, and resistance to down-regulation. *Neurobiol. Aging* 19, 97–103. doi:10.1016/S0197-4580(97)00169-3.

- Sadoun, A., Rosito, M., Fonta, C., and Girard, P. (2019). Key periods of cognitive decline in a nonhuman primate model of cognitive aging, the common marmoset (*Callithrix jacchus*). *Neurobiol. Aging* 74, 1–14. doi:10.1016/j.neurobiolaging.2018.10.003.
- Saldmann, F., Viltard, M., Leroy, C., and Friedlander, G. (2019). The naked mole rat: A unique example of positive oxidative stress. *Oxid. Med. Cell. Longev.* 2019. doi:10.1155/2019/4502819.
- Sands, S. A., Leung-Toung, R., Wang, Y., Connelly, J., and LeVine, S. M. (2016). Enhanced histochemical detection of iron in paraffin sections of mouse central nervous system tissue: Application in the APP/PS1 mouse model of Alzheimer's disease. *ASN Neuro* 8. doi:10.1177/1759091416670978.
- Sasaki, E., Suemizu, H., Shimada, A., Hanazawa, K., Oiwa, R., Kamioka, M., et al. (2009). Generation of transgenic non-human primates with germline transmission. *Nature* 459, 523–527. doi:10.1038/nature08090.
- Satoh, A., Brace, C. S., Rensing, N., Cliften, P., Wozniak, D. F., Herzog, E. D., et al. (2013). Sirt1 extends life span and delays aging in mice through the regulation of Nk2 Homeobox 1 in the DMH and LH. *Cell Metab.* 18, 416–430. doi:10.1016/j.cmet.2013.07.013.
- Saunders, R. C., and Aggleton, J. P. (2007). Origin and topography of fibers contributing to the fornix in macaque monkeys. *Hippocampus* 17, 396–411. doi:10.1002/hipo.20276.
- Sawada, M., and Carlson, J. C. (1987). Changes in superoxide radical and lipid peroxide formation in the brain, heart and liver during the lifetime of the rat. *Mech. Ageing Dev.* 41, 125–137. doi:10.1016/0047-6374(87)90057-1.
- Saxena, S., and Caroni, P. (2011). Selective neuronal vulnerability in neurodegenerative diseases: From stressor thresholds to degeneration. *Neuron* 71, 35–48. doi:10.1016/j.neuron.2011.06.031.
- Scheff, S. W., Price, D. A., Schmitt, F. A., and Mufson, E. J. (2006). Hippocampal synaptic loss in early Alzheimer's disease and mild cognitive impairment. *Neurobiol. Aging* 27, 1372–1384. doi:10.1016/j.neurobiolaging.2005.09.012.
- Schuitemaker, A., van der Doef, T. F., Boellaard, R., van der Flier, W. M., Yaqub, M., Windhorst, A. D., et al. (2012). Microglial activation in healthy aging. *Neurobiol. Aging* 33, 1067–1072. doi:10.1016/j.neurobiolaging.2010.09.016.
- Schultz, C., Dehghani, F., Hubbard, G. B., Thal, D. R., Struckhoff, G., Braak, E., et al. (2000a). Filamentous tau pathology in nerve cells, astrocytes, and oligodendrocytes of aged baboons. *J. Neuropathol. Exp. Neurol.* 59, 39–52. doi:10.1093/jnen/59.1.39.

- Schultz, C., Hubbard, G. B., Rüb, U., Braak, E., and Braak, H. (2000b). Age-related progression of tau pathology in brains of baboons. *Neurobiol. Aging* 21, 905–912. doi:10.1016/S0197-4580(00)00176-7.
- Scientific Committee on Health and Environmental Risks (2009). The need for non-human primates in biomedical research, production and testing of products and devices.
- Sedensky, M. M., and G. Morgan, P. (2006). Mitochondrial respiration and reactive oxygen species in mitochondrial aging mutants. *Exp. Gerontol.* 41, 237–245. doi:10.1016/j.exger.2006.01.004.
- Shah, S. A., Khan, M., Jo, M. H., Jo, M. G., Amin, F. U., and Kim, M. O. (2017). Melatonin stimulates the SIRT1/Nrf2 signaling pathway counteracting lipopolysaccharide (LPS)-induced oxidative stress to rescue postnatal rat brain. *CNS Neurosci. Ther.* 23, 33–44. doi:10.1111/cns.12588.
- Shan, X., Chang, Y., and Lin, C. -I. G. (2007). Messenger RNA oxidation is an early event preceding cell death and causes reduced protein expression. *FASEB J.* 21, 2753–2764. doi:10.1096/fj.07-8200com.
- Shan, X., and Lin, C. I. G. (2006). Quantification of oxidized RNAs in Alzheimer's disease. *Neurobiol. Aging* 27, 657–662. doi:10.1016/j.neurobiolaging.2005.03.022.
- Sharma, G., Huo, A., Kimura, T., Shiozawa, S., Kobayashi, R., Sahara, N., et al. (2019). Tau isoform expression and phosphorylation in marmoset brains. *J. Biol. Chem.* 294, 11433–11444. doi:10.1074/jbc.RA119.008415.
- Shaw, P. J., and Eggett, C. J. (2000). Molecular factors underlying selective vulnerability of motor neurons to neurodegeneration in amyotrophic lateral sclerosis. *J. Neurol. Suppl.* 247, 17–27. doi:10.1007/s004150050553.
- Shoham, S., and Youdim, M. B. (2000). Iron involvement in neural damage and microgliosis in models of neurodegenerative diseases. *Cell. Mol. Biol. (Noisy-le-grand)*. 46, 743–760.
- Sierra, A., Gottfried-Blackmore, A. C., McEwen, B. S., and Bulloch, K. (2007). Microglia derived from aging mice exhibit an altered inflammatory profile. *Glia* 55, 412–424. doi:10.1002/glia.
- Simmons, D. A., Casale, M., Alcon, B., Pham, N. H. A., Narayan, N., and Lynch, G. (2007). Ferritin accumulation in dystrophic microglia is an early event in the development of Huntington's disease. *Glia* 55, 1074–1084. doi:10.1002/glia.
- Simonian, N. A., and Hyman, B. T. (1995). Functional alterations in neural circuits in Alzheimer's disease. *Neurobiol. Aging* 16, 305–309. doi:10.1016/0197-

4580(95)00034-C.

- Simonsen, A., Cumming, R. C., Brech, A., Isakson, P., Schubert, D. R., and Finley, K. D. (2008). Promoting basal levels of autophagy in the nervous system enhances longevity and oxidant resistance in adult *Drosophila*. *Autophagy* 4, 176–184. doi:10.4161/auto.5269.
- Sjöberg, M. K., Shestakova, E., Mansuroglu, Z., Maccioni, R. B., and Bonnefoy, E. (2006). Tau protein binds to pericentromeric DNA: a putative role for nuclear tau in nucleolar organization. *J. Cell Sci.* 119, 2025–34. doi:10.1242/jcs.02907.
- Smith, C. D., Carney, J. M., Starke-Reed, P. E., Oliver, C. N., Stadtman, E. R., Floyd, R. A., et al. (1991). Excess brain protein oxidation and enzyme dysfunction in normal aging and in Alzheimer disease. *Med. Sci.* 88, 10540–10543. doi:10.1073/pnas.88.23.10540.
- Smith, M. A., Harris, P. L., Sayre, L. M., and Perry, G. (1997). Iron accumulation in Alzheimer disease is a source of redox-generated free radicals. *Proc. Natl. Acad. Sci. U. S. A.* 94, 9866–9868. doi:10.1073/pnas.94.18.9866.
- Smith, M. A., Richey, and Sayre, L. (1996). Test for oxidative damage in Alzheimer's. *Nature* 382, 120–121. doi:10.1038/382120b0.
- Smith, M. A., Rottkamp, C. A., Nunomura, A., Raina, A. K., and Perry, G. (2000a). Oxidative stress in Alzheimer's disease. *Biochim. Biophys. Acta - Mol. Basis Dis.* 1502, 139–144. doi:10.1016/S0925-4439(00)00040-5.
- Smith, M. A., Zhu, X., Tabaton, M., Liu, G., McKeel, D. W., Cohen, M. L., et al. (2010). Increased iron and free radical generation in preclinical Alzheimer disease and mild cognitive impairment. *J. Alzheimer's Dis.* 19, 353–372. doi:10.3233/JAD-2010-1239.
- Smith, T. D., Adams, M. M., Gallagher, M., Morrison, J. H., and Rapp, P. R. (2000b). Circuit-specific alterations in hippocampal synaptophysin immunoreactivity predict spatial learning impairment in aged rats. *J. Neurosci.* 20, 6587–6593. doi:10.1523/jneurosci.20-17-06587.2000.
- Sofroniew, M. V. (2009). Molecular dissection of reactive astrogliosis and glial scar formation. *Trends Neurosci.* 32, 638–647. doi:10.1016/j.tins.2009.08.002.
- Sofroniew, M. V., and Vinters, H. V. (2010). Astrocytes: Biology and pathology. *Acta Neuropathol.* 119, 7–35. doi:10.1007/s00401-009-0619-8.
- Sohal, R. S. (2002). Oxidative stress and aging. *Free Radic. Biol. Med.* 33, 573–574. doi:10.1016/S0891-5849(02)00885-7.
- Sohal, R. S., Agarwal, S., and Sohal, B. H. (1995). Oxidative stress and aging in the



- Mongolian gerbil (*Meriones unguiculatus*). *Mech. Ageing Dev.* 81, 15–25. doi:10.1016/0047-6374(94)01578-A.
- Sohal, R. S., and Weindruch, R. H. (1996). Sohal R. Oxidative stress, caloric restriction and aging. *Science* 273, 59–63. doi:10.1126/science.273.5271.59.
- Sohal, R. S., Wennberg-Kirch, E., Jaiswal, K., Kwong, L. K., and Forster, M. J. (1999). Effect of age and caloric restriction on bleomycin-chelatable and nonheme iron in different tissues of C57BL/6 mice. *Free Radic. Biol. Med.* 27, 287–293. doi:10.1016/S0891-5849(99)00052-0.
- Son, J. M., and Lee, C. (2019). Mitochondria: Multifaceted regulators of aging. *BMB Rep.* 52, 13–23. doi:10.5483/BMBRep.2019.52.1.300.
- Soreq, L., Rose, J., Soreq, E., Hardy, J., Trabzuni, D., Cookson, M. R., et al. (2017). Major shifts in glial regional identity are a transcriptional hallmark of human brain aging. *Cell Rep.* 18, 557–570. doi:10.1016/j.celrep.2016.12.011.
- Speakman, J. R. (2005). Body size, energy metabolism and lifespan. *J. Exp. Biol.* 208, 1717–30. doi:10.1242/jeb.01556.
- Spittau, B. (2017). Aging microglia-phenotypes, functions and implications for age-related neurodegenerative diseases. *Front. Aging Neurosci.* 9, 1–9. doi:10.3389/fnagi.2017.00194.
- Stadtman, E. R. (2006). Protein oxidation and aging. 40, 1250–1258. doi:10.1080/10715760600918142.
- Staffaroni, A. M., Brown, J. A., Casaletto, K. B., Elahi, F. M., Deng, J., Neuhaus, J., et al. (2018). The longitudinal trajectory of default mode network connectivity in healthy older adults varies as a function of age and is associated with changes in episodic memory and processing speed. *J. Neurosci.* 38, 2809–2817. doi:10.1523/JNEUROSCI.3067-17.2018.
- Starke-Reed, P. E., and Oliver, C. N. (1989). Protein oxidation and proteolysis during aging and oxidative stress. *Arch. Biochem. Biophys.* 275, 559–567. doi:10.1016/0003-9861(89)90402-5.
- Stevens, B., Allen, N. J., Vazquez, L. E., Howell, G. R., Christopherson, K. S., Nouri, N., et al. (2007). The classical complement cascade mediates CNS synapse elimination. *Cell* 131, 1164–1178. doi:10.1016/j.cell.2007.10.036.
- Stover, K. R., Campbell, M. A., Van Winssen, C. M., and Brown, R. E. (2015). Early detection of cognitive deficits in the 3xTg-AD mouse model of Alzheimer's disease. *Behav. Brain Res.* 289, 29–38. doi:10.1016/j.bbr.2015.04.012.

- Stranahan, A. M., and Mattson, M. P. (2010). Selective vulnerability of neurons in layer II of the entorhinal cortex during aging and Alzheimer's disease. *Neural Plast.* 2010. doi:10.1155/2010/108190.
- Streit, W. J. (2002). Microglia as neuroprotective, immunocompetent cells of the CNS. *Glia* 40, 133–139. doi:10.1002/glia.10154.
- Streit, W. J. (2005). Microglia and neuroprotection: Implications for Alzheimer's disease. *Brain Res. Rev.* 48, 234–239. doi:10.1016/j.brainresrev.2004.12.013.
- Streit, W. J. (2006). Microglial senescence: Does the brain's immune system have an expiration date? *Trends Neurosci.* 29, 506–510. doi:10.1016/j.tins.2006.07.001.
- Streit, W. J., Braak, H., Xue, Q. S., and Bechmann, I. (2009). Dystrophic (senescent) rather than activated microglial cells are associated with tau pathology and likely precede neurodegeneration in Alzheimer's disease. *Acta Neuropathol.* 118, 475–485. doi:10.1007/s00401-009-0556-6.
- Streit, W. J., Sammons, N. W., Kuhns, A. J., and Sparks, D. L. (2004). Dystrophic microglia in the aging human brain. *Glia* 45, 208–212. doi:10.1002/glia.10319.
- Streit, W. J., and Xue, Q.-S. (2016). Microglia in dementia with Lewy bodies. *Brain. Behav. Immun.* 55, 191–201. doi:10.1016/j.bbi.2015.10.012.
- Streit, W. J., Xue, Q.-S., Tischer, J., and Bechmann, I. (2014). Microglial pathology. *Acta Neuropathol. Commun.* 2, 142. doi:10.1186/s40478-014-0142-6.
- Streit, W. J., and Xue, Q. S. (2014). Human CNS immune senescence and neurodegeneration. *Curr. Opin. Immunol.* 29, 93–96. doi:10.1016/j.coi.2014.05.005.
- Sultan, A., Nessler, F., Violet, M., Bégard, S., Loyens, A., Talahari, S., et al. (2011). Nuclear Tau, a key player in neuronal DNA protection. *J. Biol. Chem.* 286, 4566–4575. doi:10.1074/jbc.M110.199976.
- Syslová, K., Böhmová, A., Mikoska, M., Kuzma, M., Pelclová, D., and Kacer, P. (2014). Multimarker screening of oxidative stress in aging. *Oxid. Med. Cell. Longev.* 2014, 1–14. doi:10.1155/2014/562860.
- T'Hart, B. A., Abbott, D. H., Nakamura, K., and Fuchs, E. (2012). The marmoset monkey: A multi-purpose preclinical and translational model of human biology and disease. *Drug Discov. Today* 17, 1160–1165. doi:10.1016/j.drudis.2012.06.009.
- Tang, Y., and Le, W. (2016). Differential roles of M1 and M2 microglia in neurodegenerative diseases. *Mol. Neurobiol.* 53, 1181–1194. doi:10.1007/s12035-014-9070-5.
- Tardif, S. D., Mansfield, K. G., Ratnam, R., Ross, C. N., and Ziegler, T. E. (2011). The marmoset as a model of aging and age-related diseases. *ILAR J.* 52, 54–65.

doi:10.1016/j.biotechadv.2011.08.021.

- Tardif, S. D., Power, M. L., Ross, C. N., Rutherford, J. N., Layne-Colon, D. G., and Paulik, M. A. (2009). Characterization of obese phenotypes in a small nonhuman primate, the common marmoset (*Callithrix jacchus*). *Obesity (Silver Spring)*. 17, 1499–505. doi:10.1038/oby.2009.77.
- Taylor, D. L., Diemel, L. T., Cuzner, M. L., and Pocock, J. M. (2002). Activation of group II metabotropic glutamate receptors underlies microglial reactivity and neurotoxicity following stimulation with chromogranin A, a peptide up-regulated in Alzheimer's disease. *J. Neurochem.* 82, 1179–1191. doi:10.1046/j.1471-4159.2002.01062.x.
- Taylor, D. L., Diemel, L. T., and Pocock, J. M. (2003). Activation of microglial group III metabotropic glutamate receptors protects neurons against microglial neurotoxicity. *J Neurosci* 23, 2150–2160. doi:10.1523/JNEUROSCI.23-06-02150.2003.
- Teo, L., Rosenfeld, J. V., and Bourne, J. A. (2012). Models of CNS injury in the nonhuman primate: A new era for treatment strategies. *Transl. Neurosci.* 3, 181–195. doi:10.2478/s13380-012-0023-z.
- Toledano, A., Álvarez, M. I., López-Rodríguez, A. B., Toledano-Díaz, A., and Fernández-Verdecia, C. I. (2014). ¿Existe la enfermedad de Alzheimer en todos los primates? Patología Alzheimer en primates no humanos y sus implicaciones fisiopatológicas (II). *Neurología* 29, 42–55. doi:10.1016/j.nrl.2011.05.004.
- Tomobe, K., and Nomura, Y. (2009). Neurochemistry, neuropathology, and heredity in samp8: A mouse model of senescence. *Neurochem. Res.* 34, 660–669. doi:10.1007/s11064-009-9923-x.
- Tremblay, M.-E., Stevens, B., Sierra, A., Wake, H., Bessis, A., and Nimmerjahn, A. (2011). The role of microglia in the healthy brain. *J. Neurosci.* 31, 16064–16069. doi:10.1523/JNEUROSCI.4158-11.2011.
- Tsukiyama-Kohara, K., and Kohara, M. (2014). Tupaia belangeri as an experimental animal model for viral infection. *Exp. Anim.* 63, 367–374. doi:10.1538/expanim.63.367.
- Uchida, K., and Stadtman, E. (1993). Covalent attachment of 4-hydroxynonenal to glyceraldehyde-3-phosphate dehydrogenase. *J. Biol. Chem.* 268, 6388–6393.
- Ueno, M., Fujita, Y., Tanaka, T., Nakamura, Y., Kikuta, J., Ishii, M., et al. (2013). Layer V cortical neurons require microglial support for survival during postnatal development. *Nat. Neurosci.* 16, 543–551. doi:10.1038/hn.3358.
- van Gool, W. A., Schenk, D. B., and Bolhuis, P. A. (1994). Concentrations of amyloid- $\beta$  protein in cerebrospinal fluid increase with age in patients free from neurodegenerative

- disease. *Neurosci. Lett.* 172, 122–124. doi:10.1016/0304-3940(94)90677-7.
- van Groen, T., Kadish, I., Popović, N., Popović, M., Caballero-Bleda, M., Baño-Otálora, B., et al. (2011). Age-related brain pathology in *Octodon degu*: Blood vessel, white matter and Alzheimer-like pathology. *Neurobiol. Aging* 32, 1651–1661. doi:10.1016/j.neurobiolaging.2009.10.008.
- Van Groen, T., and Wyss, J. M. (1990). Extrinsic projections from area CA1 of the rat hippocampus: Olfactory, cortical, subcortical, and bilateral hippocampal formation projections. *J. Comp. Neurol.* 302, 515–528. doi:10.1002/cne.903020308.
- van Hoesen, G. W., Hyman, B. T., and Damasio, A. R. (1991). Entorhinal cortex pathology in Alzheimer's disease. *Hippocampus* 1, 1–8. doi:10.1002/hipo.450010102.
- van Horssen, J., Schreibeit, G., Drexhage, J., Hazes, T., Dijkstra, C. D., van der Valk, P., et al. (2008). Severe oxidative damage in multiple sclerosis lesions coincides with enhanced antioxidant enzyme expression. *Free Radic. Biol. Med.* 45, 1729–1737. doi:10.1016/j.freeradbiomed.2008.09.023.
- Van Remmen, H., and Richardson, A. (2001). Oxidative damage to mitochondria and aging. *Exp. Gerontol.* 36, 957–968. doi:10.1016/S0531-5565(01)00093-6.
- Van Voorhies, W. A. (2004). Live fast - Live long? A commentary on a recent paper by Speakman et al. *Aging Cell* 3, 327–330. doi:10.1111/j.1474-9728.2004.00113.x.
- Vats, D., Mukundan, L., Odegaard, J. I., Zhang, L., Smith, K. L., Morel, C. R., et al. (2006). Oxidative metabolism and PGC-1 $\beta$  attenuate macrophage-mediated inflammation. *Cell Metab.* 4, 13–24. doi:10.1016/j.cmet.2006.05.011.
- Velagapudi, R., El-Bakoush, A., Lepiarz, I., Ogunrinade, F., and Olajide, O. A. (2017). AMPK and SIRT1 activation contribute to inhibition of neuroinflammation by thymoquinone in BV2 microglia. *Mol. Cell. Biochem.* 435, 149–162. doi:10.1007/s11010-017-3064-3.
- Verina, T., Kiihl, S. F., Schneider, J. S., and Guilarte, T. R. (2011). Manganese exposure induces microglia activation and dystrophy in the substantia nigra of non-human primates. *Neurotoxicology* 32, 215–226. doi:10.1016/j.neuro.2010.11.003.
- Verity, M. A. (1999). Manganese neurotoxicity: A mechanistic hypothesis. *Neurotoxicology* 20, 489–497.
- Verkhatsky, A., Marutle, A., Rodríguez-Arellano, J. J., and Nordberg, A. (2015). Glial asthenia and functional paralysis: A new perspective on neurodegeneration and Alzheimers disease. *Neuroscientist* 21, 552–568. doi:10.1177/1073858414547132.
- Vernon, P. J., and Tang, D. (2013). Eat-me: Autophagy, phagocytosis, and reactive oxygen species signaling. *Antioxid. Redox Signal.* 18, 677–691. doi:10.1089/ars.2012.4810.

- Vidal-Piñeiro, D., Valls-Pedret, C., Fernández-Cabello, S., Arenaza-Urquijo, E. M., Sala-Llonch, R., Solana, E., et al. (2014). Decreased default mode network connectivity correlates with age-associated structural and cognitive changes. *Front. Aging Neurosci.* 6, 1–17. doi:10.3389/fnagi.2014.00256.
- Violet, M., Delattre, L., Tardivel, M., Sultan, A., Chauderlier, A., Caillierez, R., et al. (2014). A major role for Tau in neuronal DNA and RNA protection in vivo under physiological and hyperthermic conditions. *Front. Cell. Neurosci.* 8, 1–11. doi:10.3389/fncel.2014.00084.
- Vogt, W. (1995). Oxidation of methionyl residues in proteins: Tools, targets, and reversal. *Free Radic. Biol. Med.* 18, 93–105. doi:10.1016/0891-5849(94)00158-G.
- Volterra, A., and Steinhäuser, C. (2004). Glial modulation of synaptic transmission in the hippocampus. *Glia* 47, 249–257. doi:10.1002/glia.20080.
- von Bernhardi, R., Eugénin-von Bernhardi, L., and Eugénin, J. (2015). Microglial cell dysregulation in brain aging and neurodegeneration. *Front. Aging Neurosci.* 7, 1–21. doi:10.3389/fnagi.2015.00124.
- von Eitzen, U., Egensperger, R., Kösel, S., Grasbon-Fordl, E. M., Imai, Y., Bise, K., et al. (1998). Microglia and the development of spongiform change in Creutzfeld-Jakob disease. *J. Neuropathol. Exp. Neurol.* 57, 246–256. doi:10.1017/CBO9781107415324.004.
- Voskuhl, R. R., Peterson, R. S., Song, B., Ao, Y., Morales, L. B. J., Tiwari-Woodruff, S., et al. (2009). Reactive astrocytes form scar-like perivascular barriers to leukocytes during adaptive immune inflammation of the CNS. *J. Neurosci.* 29, 11511–11522. doi:10.1523/JNEUROSCI.1514-09.2009.
- Voss, J. L., Bridge, D. J., Cohen, N. J., and Walker, J. A. (2017). A closer look at the hippocampus and memory. *Trends Cogn. Sci.* 21, 577–588. doi:10.1016/j.physbeh.2017.03.040.
- Wall, R. J., and Shani, M. (2008). Are animal models as good as we think? *Theriogenology* 69, 2–9. doi:10.1016/j.theriogenology.2007.09.030.
- Wang, L., Yang, H., Zhao, S., Sato, H., Konishi, Y., Beach, T. G., et al. (2011). Expression and localization of mitochondrial ferritin mRNA in Alzheimer's disease cerebral cortex. *PLoS One* 6, 1–8. doi:10.1371/journal.pone.0022325.
- Wang, Y., and Mattson, M. P. (2014). L-type Ca<sup>2+</sup> currents at CA1 synapses, but not CA3 or dentate granule neuron synapses, are increased in 3xTgAD mice in an age-dependent manner. *Neurobiol. Aging* 35, 88–95.

doi:10.1016/j.neurobiolaging.2013.07.007.

- Wanner, I. B., Anderson, M. A., Song, B., Levine, J., Fernandez, A., Gray-Thompson, Z., et al. (2013). Glial scar borders are formed by newly proliferated, elongated astrocytes that interact to corral inflammatory and fibrotic cells via STAT3-dependent mechanisms after spinal cord injury. *J. Neurosci.* 33, 12870–12886. doi:10.1523/JNEUROSCI.2121-13.2013.
- Ward, R. J., Zucca, F. A., Duyn, J. H., Crichton, R. R., and Zecca, L. (2014). The role of iron in brain ageing and neurodegenerative disorders. *Lancet Neurol.* 13, 1045–1060. doi:10.1016/S1474-4422(14)70117-6.
- Wei, Y., Qu, M. H., Wang, X. S., Chen, L., Wang, D. L., Liu, Y., et al. (2008). Binding to the minor groove of the double-strand, Tau protein prevents DNA damage by peroxidation. *PLoS One* 3. doi:10.1371/journal.pone.0002600.
- Weiss, J. M., and Berman, J. W. (1998). Astrocyte expression of monocyte chemoattractant protein-1 is differentially regulated by transforming growth factor beta. *J. Neuroimmunol.* 91, 190–197. doi:10.1016/S0165-5728(98)00183-0.
- Wierzba-Bobrowicz, T., Lewandowska, E., Kosno-Kruszewska, E., Lechowicz, W., Pasennik, E., and Schmidt-Sidor, B. (2004). Degeneration of microglial cells in frontal and temporal lobes of chronic schizophrenics. *Folia Neuropathol.* 42, 157–165.
- Wilhelmsson, U., Bushong, E. A., Price, D. L., Smarr, B. L., Phung, V., Terada, M., et al. (2006). Redefining the concept of reactive astrocytes as cells that remain within their unique domains upon reaction to injury. *Proc. Natl. Acad. Sci. U. S. A.* 103, 17513–17518. doi:10.1073/pnas.0602841103.
- Woodruff-Pak, D. S. (2008). Animal models of Alzheimer's disease: Therapeutic implications. *J. Alzheimer's Dis.* 15, 507–521. doi:10.3233/jad-2008-15401.
- Worley, K. C., Warren, W. C., Rogers, J., Locke, D., Muzny, D. M., Mardis, E. R., et al. (2014). The common marmoset genome provides insight into primate biology and evolution. *Nat. Genet.* 46, 850–857. doi:10.1038/ng.3042.
- Wu, C.-K., Nagykerly, N., Hersh, L. B., Scinto, L. F. M., and Geula, C. (2003). Selective age-related loss of calbindin-D28k from basal forebrain cholinergic neurons in the common marmoset (*Callithrix jacchus*). *Neuroscience* 120, 249–259. doi:10.1016/S0306-4522(03)00248-3.
- Wu, Y., Zhang, A. Q., and Yew, D. T. (2005). Age related changes of various markers of astrocytes in senescence-accelerated mice hippocampus. *Neurochem. Int.* 46, 565–574. doi:10.1016/j.neuint.2005.01.002.

- Wu, Z. C., Gao, J. H., Du, T. F., Tang, D. H., Chen, N. H., Yuan, Y. H., et al. (2019). Alpha-synuclein is highly prone to distribution in the hippocampus and midbrain in tree shrews, and its fibrils seed Lewy body-like pathology in primary neurons. *Exp. Gerontol.* 116, 37–45. doi:10.1016/j.exger.2018.12.008.
- Xue, Q. S., and Streit, W. J. (2011). Microglial pathology in Down syndrome. *Acta Neuropathol.* 122, 455–466. doi:10.1007/s00401-011-0864-5.
- Yamashita, A., Fuchs, E., Taira, M., and Hayashi, M. (2010). Amyloid beta (A $\beta$ ) protein- and amyloid precursor protein (APP)-immunoreactive structures in the brains of aged tree shrews. *Curr Aging Sci* 3, 230–238. doi:10.2174/1874609811003030230.
- Yamashita, A., Fuchs, E., Taira, M., Yamamoto, T., and Hayashi, M. (2012). Somatostatin-immunoreactive senile plaque-like structures in the frontal cortex and nucleus accumbens of aged tree shrews and Japanese macaques. *J. Med. Primatol.* 41, 147–157. doi:10.1111/j.1600-0684.2012.00540.x.
- Ye, S. M., and Johnson, R. W. (2001). An age-related decline in interleukin-10 may contribute to the increased expression of interleukin-6 in brain of aged mice. *Neuroimmunomodulation* 9, 183–192. doi:10.1159/000049025.
- Yeoman, M. S., and Faragher, R. G. A. (2001). Ageing and the nervous system: Insights from studies on invertebrates. *Biogerontology* 2, 85–97. doi:10.1023/A:1011597420036.
- Yeoman, M., Scutt, G., and Faragher, R. (2012). Insights into CNS ageing from animal models of senescence. *Nat. Rev. Neurosci.* 13, 435–45. doi:10.1038/nrn3230.
- Yoshida, T., Goldsmith, S. K., Morgan, T. E., Stone, D. J., and Finch, C. E. (1996). Transcription supports age-related increases of GFAP gene expression in the male rat brain. *Neurosci. Lett.* 215, 107–110. doi:10.1016/0304-3940(96)12966-9.
- Youm, Y. H., Grant, R. W., McCabe, L. R., Albarado, D. C., Nguyen, K. Y., Ravussin, A., et al. (2013). Canonical Nlrp3 inflammasome links systemic low-grade inflammation to functional decline in aging. *Cell Metab.* 18, 519–532. doi:10.1016/j.cmet.2013.09.010.
- Yu, A. C., Schousboec, A., and Hertz, L. (1982). Metabolic fate of <sup>14</sup>C-labeled glutamate in astrocytes in primary cultures. *J. Neurochem.* 39, 954–960. doi:10.1111/j.1471-4159.1982.tb11482.x.
- Zecca, L., Youdim, M. B. H., Riederer, P., Connor, J. R., and Crichton, R. R. (2004). Iron, brain ageing and neurodegenerative disorders. *Nat. Rev. Neurosci.* 5, 863–873. doi:10.1038/nrn1537.
- Zhang, J., Perry, G., Smith, M. A., Robertson, D., Olson, S. J., Graham, D. G., et al. (1999).

- Parkinson's disease is associated with oxidative damage to cytoplasmic DNA and RNA in substantia nigra neurons. *Am. J. Pathol.* 154, 1423–9. doi:10.1016/S0002-9440(10)65396-5.
- Zhang, S., Gao, L., Liu, X., Lu, T., Xie, C., and Jia, J. (2017). Resveratrol attenuates microglial activation via SIRT1-SOCS1 pathway. *Evidence-based Complement. Altern. Med.* 2017. doi:10.1155/2017/8791832.
- Zhao, S., Lin, L., Kan, G., Xu, C., Tang, Q., Yu, C., et al. (2014). High autophagy in the naked mole rat may play a significant role in maintaining good health. *Cell. Physiol. Biochem.* 33, 321–332. doi:10.1159/000356672.
- Zheng-Fischhöfer, Q., Biernat, J., Mandelkow, E. M., Illenberger, S., Godemann, R., and Mandelkow, E. (1998). Sequential phosphorylation of Tau by glycogen synthase kinase-3 $\beta$  and protein kinase A at Thr212 and Ser214 generates the Alzheimer-specific epitope of antibody AT100 and requires a paired-helical-filament-like conformation. *Eur. J. Biochem.* 252, 542–552. doi:10.1046/j.1432-1327.1998.2520542.x.
- Zheng, W., Ren, S., and Graziano, J. H. (1998). Manganese inhibits mitochondrial aconitase: a mechanism of manganese. *Brain Res.* 799, 334–342. doi:10.1016/S0006-8993(98)00481-8.
- Zheng, W., Zhao, Q., Slavkovich, V., Aschner, M., and Graziano, J. H. (1999). Alteration of iron homeostasis following chronic exposure to manganese in rats. *Brain Res.* 833, 125–132. doi:10.1016/S0006-8993(99)01558-9.



## Apéndice 1. Figuras suplementarias

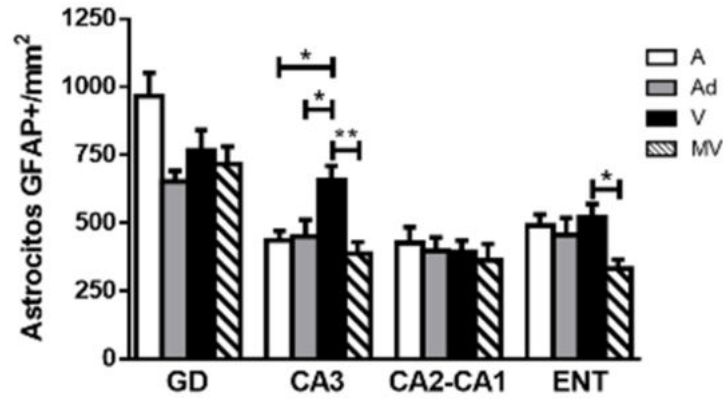


Figura suplementaria 1. Cuantificación de los astrocitos GFAP+ por área en cerebros de marmosetas adolescentes (A), adultas (Ad), viejas (V) y muy viejas (MV). ANOVA de una vía, análisis ulterior Tukey (\*p < 0.05; \*\*p < 0.01).

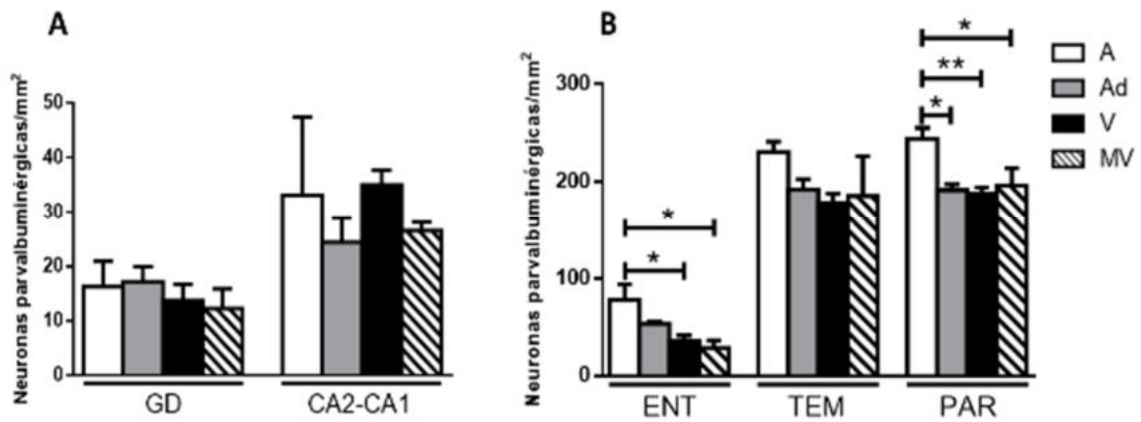


Figura suplementaria 2. Cuantificación de las neuronas parvalbuminérgicas por área en el GD y CA2-CA1 (panel A), y en las cortezas ENT, TEM y PAR (panel B). Nótese la pérdida significativa de neuronas parvalbuminérgicas en las cortezas ENT y PAR. Marmosetas adolescentes (A), adultas (Ad), viejas (V) y muy viejas (MV). ANOVA de una vía, análisis ulterior Tukey (\*p < 0.05; \*\*p < 0.01).

## **Anexo 1. Artículos publicados**



# Evidence of Tau Hyperphosphorylation and Dystrophic Microglia in the Common Marmoset

Juan D. Rodriguez-Callejas<sup>1</sup>, Eberhard Fuchs<sup>2</sup> and Claudia Perez-Cruz<sup>1\*</sup>

<sup>1</sup> Laboratory of Neuroplasticity and Neurodegeneration, Department of Pharmacology, Center for Research and Advanced Studies (CINVESTAV), Mexico City, Mexico, <sup>2</sup> Clinical Neurobiology Laboratory, German Primate Center – Leibniz Institute for Primate Research, Göttingen, Germany

Common marmosets (*Callithrix jacchus*) have recently gained popularity in biomedical research as models of aging research. Basically, they confer advantages from other non-human primates due to their shorter lifespan with onset of appearance of aging at 8 years. Old marmosets present some markers linked to neurodegeneration in the brain such as amyloid beta ( $A\beta_{1-42}$  and  $A\beta_{1-40}$ ). However, there are no studies exploring other cellular markers associated with neurodegenerative diseases in this non-human primate. Using immunohistochemistry, we analyzed brains of male adolescent, adult, old, and aged marmosets. We observed accumulation of  $A\beta_{1-40}$  and  $A\beta_{1-42}$  in the cortex of aged subjects. Tau hyperphosphorylation was already detected in the brain of adolescent animals and increased with aging in a more fibrillary form. Microglia activation was also observed in the aging process, while a dystrophic phenotype accumulates in aged subjects. Interestingly, dystrophic microglia contained hyperphosphorylated tau, but active microglia did not. These results support previous findings regarding microglia dysfunctionality in aging and neurodegenerative diseases as Alzheimer's disease. Further studies should explore the functional consequences of these findings to position this non-human primate as animal model of aging and neurodegeneration.

**Keywords:** aging, neurodegeneration, animal models, non-human primate

## OPEN ACCESS

### Edited by:

Changiz Geula,  
Northwestern University, USA

### Reviewed by:

Douglas Watt,  
Quincy Medical Center – Cambridge  
Health Alliance, USA  
Jihye Paik,  
Weill Cornell Medical College, USA

### \*Correspondence:

Claudia Perez-Cruz  
cperezc@cinvestav.mx

**Received:** 20 September 2016

**Accepted:** 08 December 2016

**Published:** 22 December 2016

### Citation:

Rodriguez-Callejas JD, Fuchs E and Perez-Cruz C (2016) Evidence of Tau Hyperphosphorylation and Dystrophic Microglia in the Common Marmoset. *Front. Aging Neurosci.* 8:315. doi: 10.3389/fnagi.2016.00315

## INTRODUCTION

Our world population is constantly increasing, and life expectancy in developing countries does as well (World Health Organization, 2015). Aging is characterized by an increasing morbidity and functional decline that eventually results in the death of an organism. Aging is the largest risk factor for several human diseases (López-Otín et al., 2013), and nowadays, cognitive decline has been observed to prevail in aged subjects (Hedden and Gabrieli, 2004). Currently, there are no treatments to cure or prevent cognitive decline due to aging or neurodegenerative diseases as Alzheimer's disease (AD). Diverse animal models of aging have been developed to gain a better understanding of the biological causes of senescence, longevity, or disease (Woodruff-Pak, 2008; Yeoman et al., 2012). Animals have been mechanically drug-induced or genetically manipulated to model the aging process (Woodruff-Pak, 2008; Tomobe and Nomura, 2009; Bilkei-Gorzo, 2014; Mitchell et al., 2015). Likewise, invertebrates are also employed (Yeoman and Faragher, 2001;

Woodruff-Pak, 2008; Chiu et al., 2011). These models have proven to be useful in the study of physiological processes related to aging and neurodegeneration. Nevertheless, non-human primates have gained popularity in aging research due to their ability to provide a better anatomical and pathophysiological representation of the human central nervous system (CNS; Scientific Committee on Health and Environmental Risks, 2009; Teo et al., 2012). Cognitive capabilities and memory task related to human conditions are more closely assessed in non-human primates than in other mammals (Huang et al., 2016). Moreover, the progression of human diseases is better reflected in non-human primates (Teo et al., 2012). Considerable research has focused on the Old World monkeys (Carlsson et al., 2004; Huang et al., 2016). However, for aging studies, smaller New World species, like the marmoset, are attractive candidates due to their shorter life span with onset of appearance of aging at 8 years (Abbott and Barnett, 2003) while a significant reduction in early adult mortality is seen in captivity where marmosets can live up to 16–18 years (Tardif et al., 2011). Common marmosets originated from the Amazon, and are characterized by a small body size (20–30 cm and 250–600 g), an accelerated life history (sexually mature at 1.5 years), and a capacity to produce high numbers of offspring (~12 over 3 years from one female; Okano et al., 2012). In addition, there is a high genetic homology to humans (Ross et al., 2012). Therefore, marmosets are nowadays widely used for biomedical research (for review see t'Hart et al., 2012).

Aging in marmosets causes diverse alterations in the CNS (Tardif et al., 2011), such as decrease neurogenesis in the dentate gyrus of the hippocampal formation (Leuner et al., 2007), loss of calbindin positive cells in the basal forebrain (Wu et al., 2003), and cortical amyloid plaques (Geula et al., 2002). However, there is a lack of studies regarding the presence of neurodegenerative markers in this non-human primate.

In this study, we aimed to assess the presence of human neurodegenerative markers such as hyperphosphorylation of tau protein and activation of microglia cells. We have detected amyloid plaques in the cortex of aged subjects. An abnormally hyperphosphorylated tau protein was present already in adolescent marmosets, whereas those alterations were more pronounced with aging. Microglia phenotype differs across ages, as adult and old groups had abundant active microglia cells, while dystrophic cells increased significantly in aged animals compared to younger subjects. Importantly, tau hyperphosphorylation and aggregation were present only in dystrophic microglia cells. Thus, the presence of these neurodegenerative markers position marmosets as a potential model of neurodegeneration related to aging.

## MATERIALS AND METHODS

### Subjects

Laboratory-bred common marmoset monkeys (*Callithrix jacchus*) were housed at the German Primate Center, Göttingen, Germany, under standard conditions complying with the European Union guidelines for the accommodation and care of animals used for experimental and other scientific purposes

(2007/526/EC). All animal experiments were performed in accordance with the German Animal Welfare Act, which strictly adheres to the European Union guidelines (EU directive 2010/63/EU) on the use of non-human primates for biomedical research. Experienced veterinarians and caretakers constantly monitored the animals. The experiments were ethically approved by the Lower Saxony State Office for Consumer Protection and Food Safety (LAVES, Oldenburg, Germany). Animals did not present neurological disorders or other injuries that can cause trauma to the CNS.

### Tissue Preparation

Brains of male marmosets of different ages were used in the current study: two adolescent (A: mean age 1.6 years), two adults (Ad: mean age 5.5 years), five old (O: mean age 11 years), and two aged (Ag: mean age 18 years; based on age classification by Abbott and Barnett, 2003). All animals were anesthetized with GM II and received, after loss of consciousness, an intraperitoneal injection of ketamine (400 mg/kg body weight). Bodies were transcardially perfused with cold (4°C) saline (0.9% NaCl) for 5 min. Subsequently, for fixation of the brains, cold (4°C) 4% paraformaldehyde (PFA) in 0.1 M phosphate buffer, pH 7.2, was infused for 15 min. The brains were removed and postfixed in fresh 4% PFA at 4°C. All brains had been stored in 4% PFA for variable lengths of time. Upon receipt in the laboratory, tissue was washed with 0.1 M phosphate buffered saline (PBS: 0.14 M NaCl, 2.95 mM KCl, 8.09 mM Na<sub>2</sub>HPO<sub>4</sub>, 1.47 mM KH<sub>2</sub>PO<sub>4</sub>; pH 7.4) thoroughly. Four days before sectioning, tissue was immersed in 30% sucrose in PBS and kept at 4°C.

Coronal sections (40 μm) were obtained from the medial temporal area – temporal, parietal and entorhinal cortex, and hippocampal formation (Bregma 8.00–0.80 mm according to Paxinos et al. (2012) by use of sliding microtome (Leica RM2235). All sections were immediately immersed in cryoprotectant solutions, one for light microscopy [300 g sucrose (J.T. Baker); 400 mL of 0.1M PB and 300 mL ethylene glycol (Sigma), for 1 L] and other for immunofluorescence [300 g sucrose; 10 g polyvinylpyrrolidone (PVP-40, Sigma); 500 mL of 0.1M PB and 300 mL ethylene glycol, for 1 L] and stored at –20°C until use.

### Immunohistochemistry

All sections were pretreated with formic acid (J.T. Baker) during 15 min and with citrate buffer 20X (Sigma) at 94°C for 10 min, except for sections incubated with anti Iba-1 and AT-100. Thereafter, slides were permeabilized with 0.2% Triton X100 in PBS (0.2% PBS-triton) during 20 min. Sections were washed in PBS and incubated in 0.3% H<sub>2</sub>O<sub>2</sub> (in PBS) for 10 min to inactivate endogenous peroxidase activity. The following washing steps were performed three times, 10 min each, in 0.2% PBS-triton. To block potential non-specific antibody binding, all sections were incubated in 5% BSA (bovine serum albumin; Sigma) in PBS for 5 min. Subsequently, sections were incubated with the following antibodies: pTau (Thr231; IgG, BioScience, Cat. No. MBS857154, 1:500), AT-100 (IgG, Jackson Immuno Research, Cat. No. 111-175-166), Aβ<sub>1–40</sub> (IgG, Invitrogen, Cat. No. 44136, 1:200), Aβ<sub>1–42</sub> (IgG, Invitrogen, Cat. No. 44344, 1:200), Iba-1

(IgG, Wako Chemicals, Cat. No. 019-19741, 1:300), and Alz-50 (IgM, kindly donated by Dr. Francisco García-Sierra, 1:5000) diluted in 0.2% PBS-triton.

For immunohistochemistry against tau (Phospho Thr231), A $\beta$ <sub>1–40</sub> and A $\beta$ <sub>1–42</sub>, after washing, sections were incubated with biotinylated secondary antibody (IgG, Vector Laboratories, Cat. No. BA-1100, 1:500) diluted in 0.2% PBS-triton during 2 h at room temperature. Subsequently, the sections were washed and incubated with the avidin-biotin complex (ABC Kit; Vector Laboratories) in 0.2% PBS-triton for 2 h, according to the producer's instructions. Finally, antibody binding was visualized with the chromogen 3,3'-diaminobenzidine (DAB Peroxidase Substrate Kit; Vector Laboratories) 0.025%, with 0.01% H<sub>2</sub>O<sub>2</sub> as a catalytic agent. Control sections were processed without the primary antibody. The sections were then washed, mounted on glass slides and left to dry overnight. Dry sections were cover slipped with mounting medium Entellan (Merck).

For Alz-50 and anti-Iba-1 antibodies, sections were incubated with secondary horseradish peroxidase-conjugated antibodies (for Alz-50, anti-mouse IgM, 1:500, kindly donated by Dr. Francisco García Sierra); for anti-Iba-1 (anti-rabbit IgG, Thermo Scientific, Cat. No. 65-6120, 1:500) in 0.2% PBS-triton. Hydrogen peroxide (0.01%) and DAB (0.06%) in 0.2% PBS-triton was used to develop the horseradish peroxidase enzymatic reaction. The enzymatic reaction was stopped with 0.2% PBS-triton and then sections were mounted with Entellan (Merck) as described above.

## Immunofluorescence

Sections were pretreated with formic acid for 15 min, followed by incubation in citrate buffer 20X at 94°C for 10 min. Sections were permeabilized with 0.2% PBS-triton during 20 min. Thereafter, sections were treated with 5% BSA for 5 min, and incubated with the primary antibodies: AT-100 (IgG, Jackson Immuno Research, Cat. No. 111-175-166, 1:500), anti-Iba-1 (IgG, Wako Chemicals, Cat. No. 019-19741, 1:300), and Alz-50 (IgM, kindly donated by Dr. Francisco García-Sierra, 1:5000) in the presence of 5% horse serum (Vector Laboratories, S-2000) during 48 h (4°C). One IgG and one IgM primary antibody was used for double labeling. The sections were then washed with 0.2% PBS-triton, and incubated with secondary antibodies: FITC (anti-mouse IgM, kindly donated by Dr. Francisco García Sierra); Cy5 (anti-rabbit IgG, Jackson Immuno Research, Cat. No. 111-175-144); Cy5 (anti-mouse IgG, Jackson Immuno Research, Cat. No. 111-175-166); Alexa488 (anti-mouse IgG, Jackson Immuno Research, Cat. No. 115-545-166), with working dilution 1:500 in all cases, diluted in 0.2% PBS-triton. Control sections were processed without the primary antibody. All sections were co-incubated with DAPI (Invitrogen, 1:1000) in 0.2% PBS-triton during 30 min. The sections were then washed, mounted on glass slides. Dry sections were cover slipped with mounting medium VectaShield (Vector Laboratories).

## Image Acquisition

Nikon Eclipse 80i light microscope equipped with a Nikon DS-Ri1 camera was used to acquire bright-field images under 20 $\times$  and 40 $\times$  objectives, whereas for fluorescent labeling a laser scanning microscopy (Leica TCS-SP8) with argon (488 nm), and

helium/neon (543 nm) lasers was used. Both lasers were always used with optimized pinhole diameter. Confocal images were obtained as z-stacks of single optical sections. Stacks of optical sections were superimposed as a single image by using the Leica LAS AF 2.6.0 build 7268 software.

## Morphometry

The immunoreactivity of phospho Thr231 (pTau231), AT-100 and Alz-50 was quantified as follows: For each subject, two brain slices (at least 800  $\mu$ m apart) were imaged. Thereafter, from each slice we obtained the following images: 14 images from dorsal hippocampus (four from each CA1, CA2, and CA3, and four from dentate gyrus), eight images from entorhinal cortex (layers VI-III), 14 images from parietal (layers VI-III), and 14 images from temporal cortex (layers VI-III). The total area covered from each region was calculated as the total number of images multiplied by 276360  $\mu$ m<sup>2</sup> (area of a single image). We used ImageJ software (NIH, Bethesda, MD, USA) to determine the area occupied by tau aggregates. To determine the percentage of area in a determined region, the sum of the areas covered by tau aggregates was divided by the total area, and then, multiplied by 100.

For microglia quantification, iba-1 positive cells located in the dentate gyrus were analyzed. At least three slides from each age group (800  $\mu$ m apart from each other) were imaged. The number of cells with different morphological state per unit area (number of cells/number of images  $\times$  single image area 0.069 mm<sup>2</sup>) was scored in 100  $\pm$  10 images. Based on their morphological characteristics they were classified as: resting (displaying a slight ramified morphology and small rounded soma), active (hypertrophic soma and ramified cells with extensively thick and branched processes), and dystrophic (loss of fine branches, presence of shortened tortuous processes and/or cytoplasmic fragmentation; Streit et al., 2004, 2009). The presence of cytoplasmic spheroids alone was not considered a criterion sufficient for scoring as dystrophic cells.

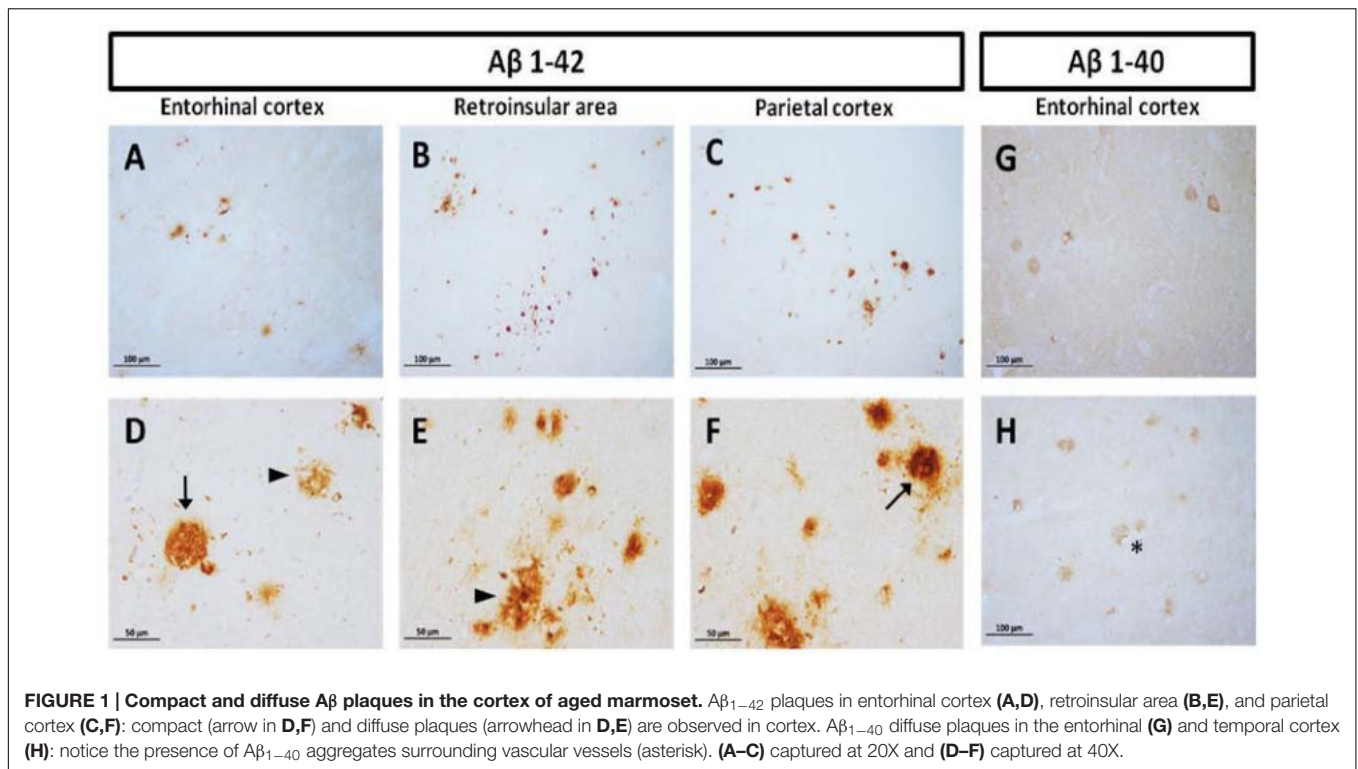
## Statistical Analysis

For analysis of single immunohistological markers we used one-way ANOVA, followed by a Tukey's *post hoc* test. For microglia phenotype across ages, we used a two-way ANOVA followed by a Bonferroni's *post hoc* test. Pearson's correlation coefficient and probability *p*-value, which describe the significance of the correlation, were used to assess the relationships between tau hyperphosphorylation (pTau231 and AT100) and tau conformational changes (Alz50). Differences were considered statistically significant when *p*  $\leq$  0.05. Data are presented as means  $\pm$  SEM.

## RESULTS

### Amyloid Diffuse Plaques Were Present in Cortex of Aged Marmosets

Diffuse plaques (without visible fibrillar A $\beta$  or dystrophic neurites) and compact plaques (mature plaques intensely labeled



**FIGURE 1 | Compact and diffuse A $\beta$  plaques in the cortex of aged marmoset.** A $\beta_{1-42}$  plaques in entorhinal cortex (A,D), retroinsular area (B,E), and parietal cortex (C,F): compact (arrow in D,F) and diffuse plaques (arrowhead in D,E) are observed in cortex. A $\beta_{1-40}$  diffuse plaques in the entorhinal (G) and temporal cortex (H): notice the presence of A $\beta_{1-40}$  aggregates surrounding vascular vessels (asterisk). (A–C) captured at 20X and (D–F) captured at 40X.

with A $\beta$ ) were identified in marmoset brains, according to Dickson and Vickers (2001). We observed accumulation of A $\beta_{1-40}$  and A $\beta_{1-42}$  in the cortex of aged animals (entorhinal, retroinsular, and parietal cortices). A large accumulation of A $\beta_{1-42}$  in the form of diffuse and compact plaques was found in parenchyma. No A $\beta_{1-42}$  positive staining was observed in the hippocampal formation. A $\beta_{1-40}$  was present only in the cortex, mainly around blood vessels as diffuse aggregates; however, it was less abundant than A $\beta_{1-42}$  (Figure 1). We did not detect A $\beta_{1-40/1-42}$  positive staining in other ages (i.e., adolescent, adult, old).

### Presence of Abnormal Hyperphosphorylation of Tau across Ontogeny of Marmoset

Using antibodies to detect phosphorylation in relevant residues of the tau aggregation process (PhosphoTau-Thr231 and AT100; Jicha et al., 1997b; Zheng-Fischhöfer et al., 1998) and conformational changes in the protein (Alz50), we detected abnormally hyperphosphorylated tau in the medial temporal area and parietal cortex of the marmosets.

### Presence of pTau231 Hyperphosphorylated Site (Thr231)

First, we aimed to determine whether marmosets present hyperphosphorylated tau protein immunoreactive (ir) labeling in the brain (Jicha et al., 1997b). Adolescent subjects showed a light and spread pTau231-ir distribution in several regions of the medial temporal area (hippocampus, entorhinal, and temporal cortex), while adults and old individuals had a more abundant

and intense labeling. In the aged subjects, pTau231-ir was heavily present in all the regions analyzed (hippocampus, entorhinal, temporal and parietal cortices; Figure 2). Quantification of pTau231-ir in these areas showed significant differences between old and aged subjects versus adult and adolescent groups (Figure 3).

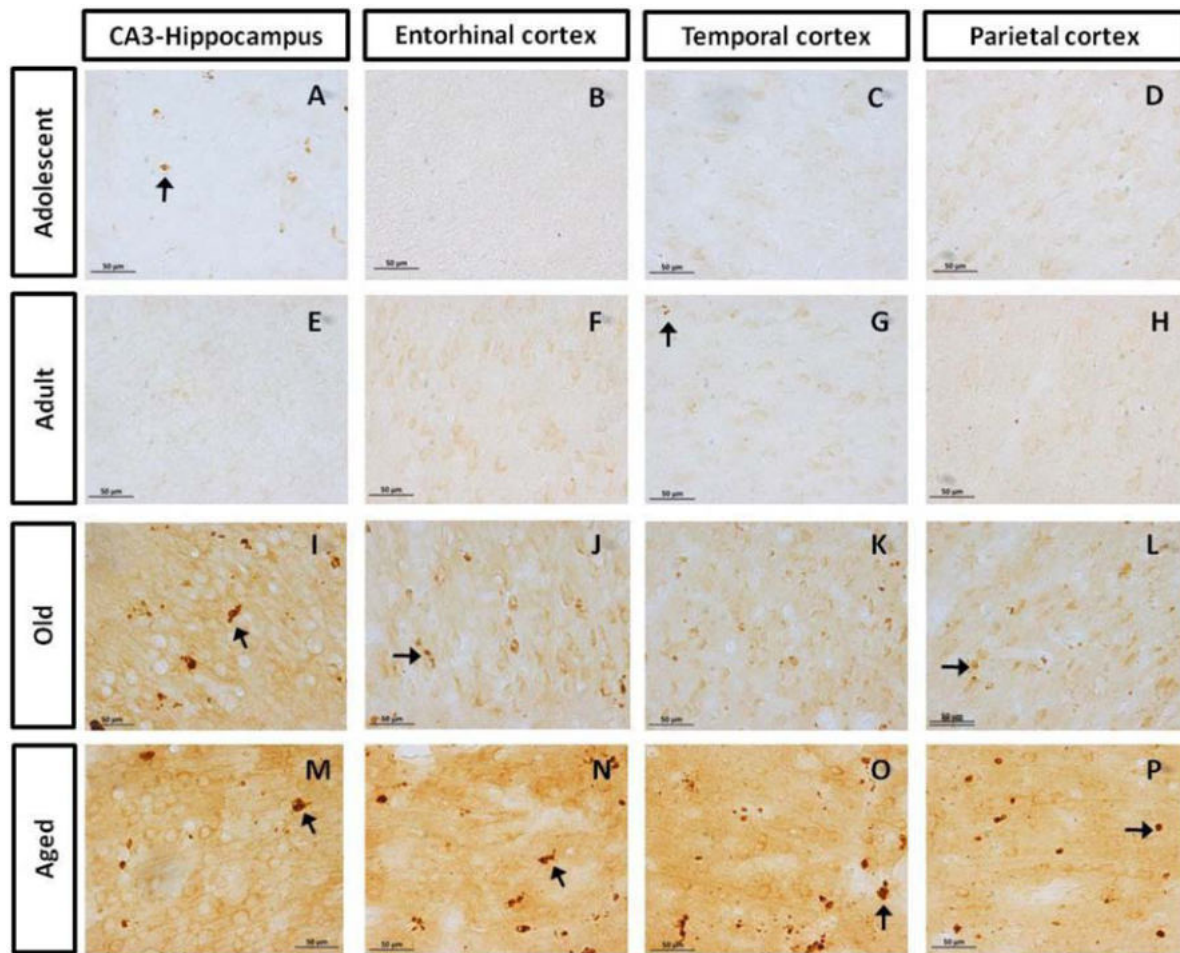
### AT100 Was Lightly Present in Adolescent and Adult Individuals, but It Increases with Aging

AT100 labels a phosphorylation site at residues Thr212 and Ser214 (Zheng-Fischhöfer et al., 1998). In the brain of marmosets, AT100-ir was detected as aggregates in the cytoplasm in all regions at all ages. In contrast, larger AT100-ir inclusions were observed in old and aged marmosets (Figure 4). Further quantification analysis indicated a significant increase of AT100-ir in old and aged animals, versus those adolescent and adult (Figure 5).

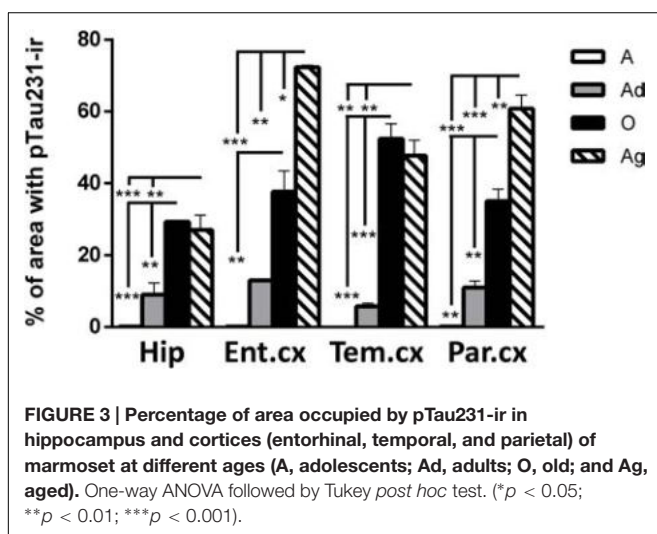
### Conformational Changes of Tau Protein Were Detected in All Subjects but Increase with Aging

Alz50 binds to two discontinuous sequences of tau, one consisting of residues 5–15 at N-terminus and another in the residues 312–322 of the third microtubule-binding repeat domain (Carmel et al., 1996; Jicha et al., 1997a). Alz50-ir depends on the self-folding of N-terminus onto the third microtubule-binding repeat domain, thus allowing the recognition of early aggregation of tau protein (Weaver et al., 2000).

Our results show Alz50-ir in adolescent and adult subjects as a faint staining mainly in cytoplasmic compartments (Figures 6A–H). In old subjects, a stronger Alz50-ir was located in cytoplasm



**FIGURE 2 | Immunohistochemistry for pTau231 in different brain regions of the marmoset.** Adolescent subjects (A–D) present few pTau231 aggregates in CA3 region of the hippocampus (A), but there was a lack of staining in the rest of the brain areas analyzed. In adult individuals (E–H) a similar labeling was observed, where few pTau231 aggregates were present in entorhinal cortex (G). The old group (I–L) presented abundant pTau231 aggregates in all regions analyzed, and labeling was stronger in the cytoplasmic area. In aged animals (M–P), pTau231 accumulates in larger and more abundant aggregates in soma and dendrites of neurons in all brain areas analyzed. Inclusions are indicated by arrows. Scale bar 50  $\mu$ m.

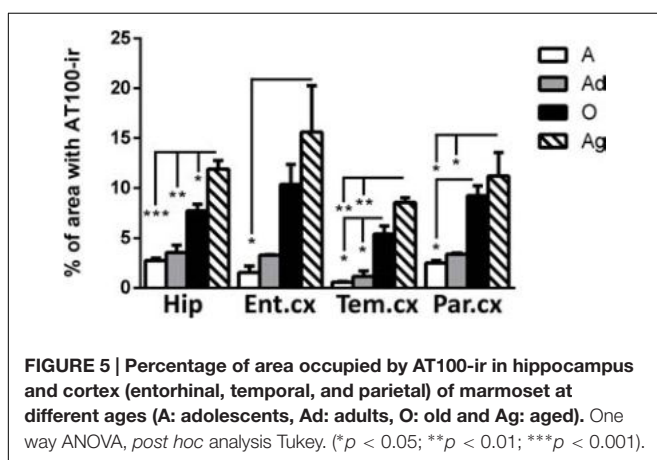
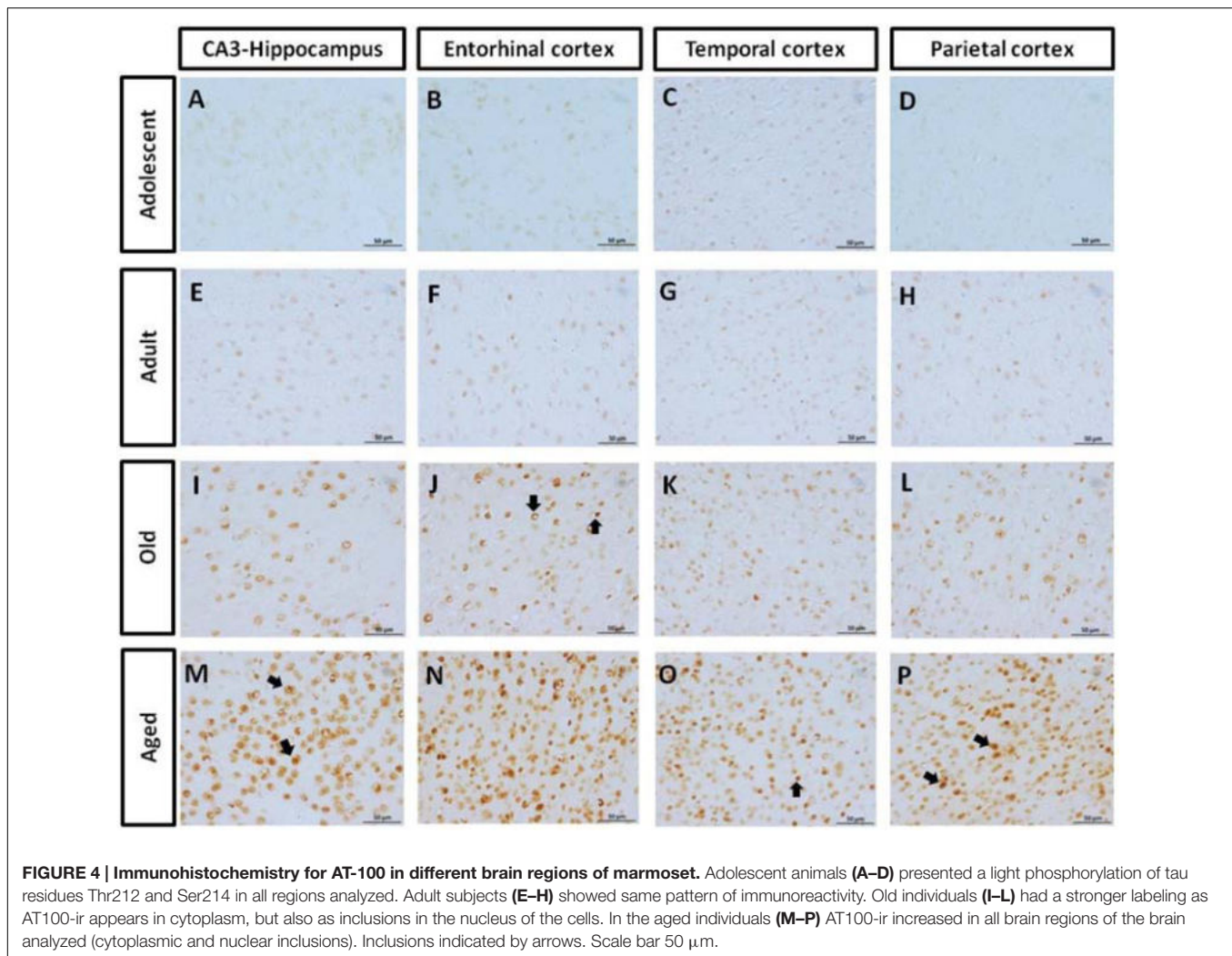


**FIGURE 3 | Percentage of area occupied by pTau231-ir in hippocampus and cortices (entorhinal, temporal, and parietal) of marmoset at different ages (A, adolescents; Ad, adults; O, old; and Ag, aged).** One-way ANOVA followed by Tukey *post hoc* test. (\* $p < 0.05$ ; \*\* $p < 0.01$ ; \*\*\* $p < 0.001$ ).

mainly in a fibrillary form. Moreover, Alz50-ir was present in neurons with a principal cell-like-morphology, but also in structures that resemble glial cells (Figures 6I–L). Aged individuals had stronger Alz50-ir with cytoplasmic fibrillary inclusions and labeling of dendrites of principal neurons, and a dense Alz50-ir in glia like-cells (Figures 6M–P). Statistical analysis showed a significant increase of Alz50-ir in aged animals compared to younger ones (300% increase compared to old, and over 800% increase compared to adolescent subjects; Figure 7).

### Correlation of Tau Hyperphosphorylation versus Conformational Change in Marmoset Brain

In order to determine the strength of the association of markers of hyperphosphorylation with those related to conformational changes of tau protein, Pearson correlation was used. In all regions analyzed, there was a positive correlation between pTau231/AT100 with Alz-50-ir: pTau231-ir was significantly



correlated to Alz50-ir in entorhinal ( $r = 0.807$ ,  $p < 0.01$ ) and parietal ( $r = 0.931$ ,  $p < 0.001$ ) cortices whereas AT100-ir and Alz50-ir were significantly correlated in hippocampus ( $r = 0.702$ ,  $p < 0.05$ ) and temporal cortex ( $r = 0.688$ ,

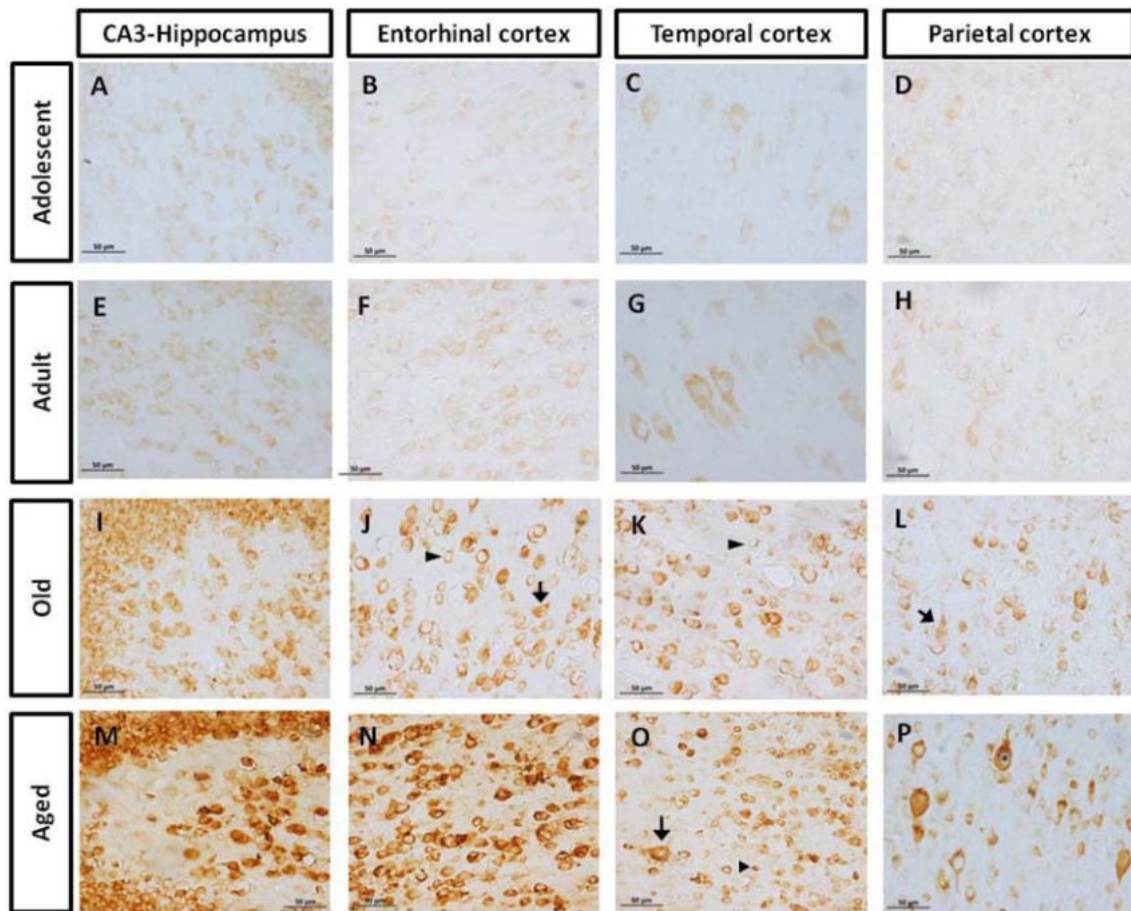
$p < 0.05$ ). The slope of the linear regression was in all cases higher for pTau231-ir than for AT100 (Figure 8). Moreover, when tau markers were plotted against age, a similar pattern was observed. PTau231 presented the highest correlation in entorhinal ( $r = 0.934$ ,  $p > 0.0001$ ) and parietal ( $r = 0.936$ ,  $p > 0.0001$ ) cortices compared to AT100-ir and Alz50-ir. However, in hippocampus and temporal cortex, although pTau231-ir was higher than AT100-ir, correlation analysis indicated a stronger association of AT100-ir ( $r = 0.834$ ,  $p > 0.01$  and  $r = 0.873$ ,  $p > 0.001$ , respectively) with age (Supplementary Figure S1).

## Morphological Alterations of Microglia Cells in Marmosets

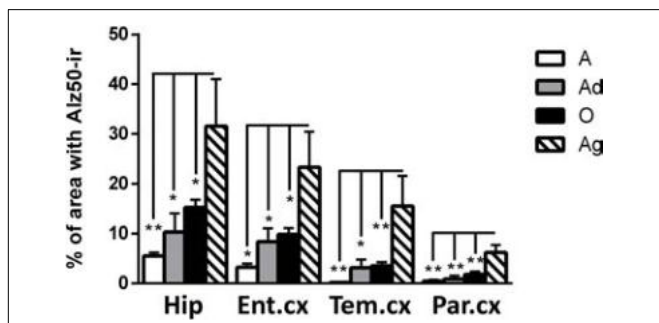
### Changes in Microglia Phenotype with Aging

It has been described that microglia are subject to different morphological alterations related to their active state during aging and neurodegeneration (von Eitzen et al., 1998; Streit et al., 2004, 2009; Simmons et al., 2007; Xue and Streit, 2011). Microglial activation can lead to uncontrolled or prolonged





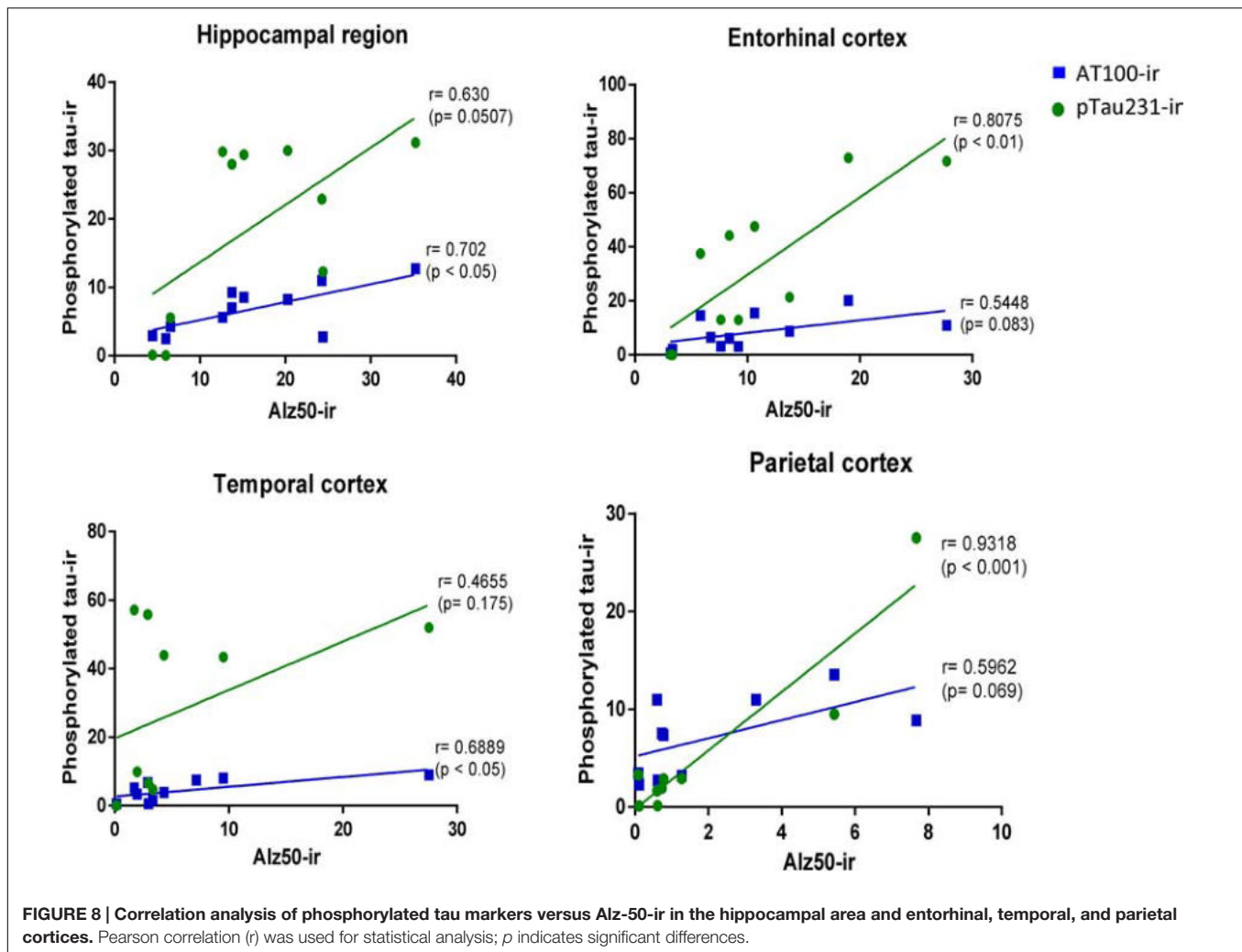
**FIGURE 6 | Immunohistochemistry for Alz50 in different brain regions of marmoset.** Adolescent subjects (A–D) present a faint Alz50 positive labeling. In adults (E–H) a similar pattern was observed, however, with stronger immunoreactivity. Old subjects (I–L) presented an intense and abundant Alz50-ir in neurons (arrow) and glia cells (arrowhead). In aged subjects (M–P), Alz50-ir was strongly present in all brain regions, where also dendrites were dense labeled. Fibrillary inclusions are observed in neurons (arrow) and glia cells (arrowhead). Fibrillary inclusions are observed in principal like-cells (\*). Scale bar 50 μm.



**FIGURE 7 | Percentage of immunoreactivity for Alz50 in hippocampus and cortex (entorhinal, temporal, and parietal) of marmoset at different ages (A: adolescents, Ad: adults, O: old, and Ag: aged).** One way ANOVA, *post hoc* analysis Tukey. (\* $p < 0.05$ ; \*\* $p < 0.01$ ).

neuroinflammation, a potentially harmful event that can result in cellular damage. Prolonged microglia activation also leads to the loss of function and a dystrophic phenotype (Streit

et al., 2004). We focus our study on the classification microglia as resting, active, or dystrophic state, based on previous studies (Streit et al., 2004, 2009). The visualization of microglia with anti-iba1 clearly shows these cells under resting state (characterized by round soma and long extended processes), active (characterized by hypertrophy of the soma and processes), and dystrophic state (characterized by abnormal cytoplasm, fragmented and helicoidally process; **Figure 9**). We then sought to determine the microglia's phenotype in the dorsal hippocampal region of adolescent, adult, old, and aged individuals. The total number of microglia was similar among all ages (range: 101–156 cells; **Figure 10**). However, the morphological classification indicates an age-dependent phenotype. Resting microglia was the most prominent phenotype across ages, being higher in adolescent animals compared to old and aged subjects (**Figure 10**). Active microglia presented a more homogeneous presence in all ages, but it was significantly decreased in the aged subjects compared to adolescent, adult, and old animals (**Figure 10**). Dystrophic microglia revealed the lowest frequency across the ontogeny; however, it was higher



in the aged animals compared to adolescent and adult animals (Figure 10).

### Dystrophic Microglia Presented Hyperphosphorylation and Conformational Changes in Tau

As we detected the presence abnormal tau hyperphosphorylation in structures that resembled glia cells (Figures 4 and 6), we aimed to segregate the presence of Alz50-ir and AT100-ir regarding the microglia's phenotype. We focused on the dentate gyrus as this area presented a large amount of dystrophic microglia. In the aged animals, AT100 was present in every dystrophic cell as dense inclusions, but active microglia did not show AT100-ir (Figure 11). In addition, Alz50-ir was highly present in dystrophic microglia, while active microglia did not present any labeling (Figure 11).

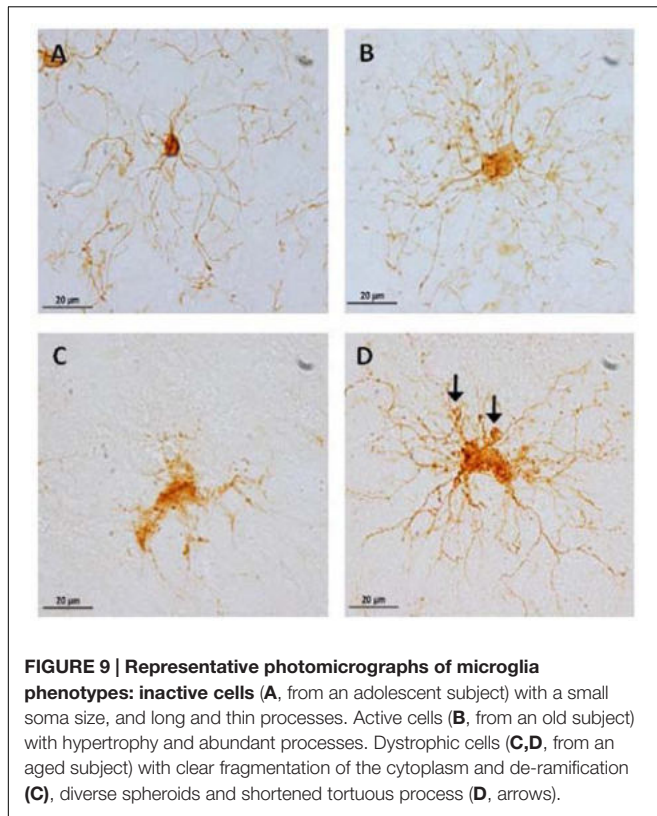
As we observed few dystrophic microglia cells in adolescent and adult marmosets (Figure 10), we sought to determine whether dystrophic microglia in this young animals also contain abnormal tau or whether it was exclusive of aged individuals. In adolescents there were very few dystrophic cells, but those

were also positive for AT100; although AT100-ir was more diffuse compared to aged animals. Active and resting microglia did not show AT100-ir (Figure 11).

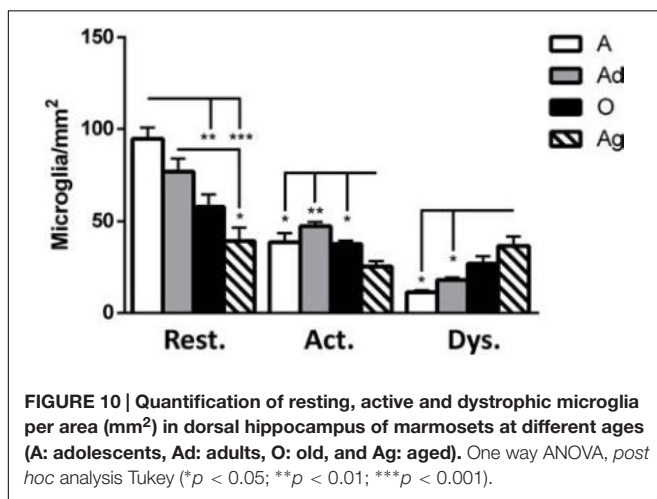
## DISCUSSION

### Amyloid Plaques Are Present in Aged Marmoset, but Abnormal Tau Can Be Detected from Adolescence

A $\beta$  is a small peptide involved in the pathogenesis of AD in humans (Zhang et al., 2012), either in the form of compact or diffuse amyloid plaques (Blennow et al., 2006). Compact plaques present an amyloid core while diffuse plaques lack a morphologically identifiable structure and are characterized by deposits in the parenchyma and around wall vessels (Dickson and Vickers, 2001). Monkeys have identical A $\beta$  amino acid sequence to humans (Selkoe et al., 1987), which may result in similar mechanisms for A $\beta$  production and accumulation. It has widely been reported that aged non-human primates present amyloid accumulation in the form of diffuse and compact plaques, mainly



**FIGURE 9 | Representative photomicrographs of microglia phenotypes: inactive cells (A, from an adolescent subject) with a small soma size, and long and thin processes. Active cells (B, from an old subject) with hypertrophy and abundant processes. Dystrophic cells (C,D, from an aged subject) with clear fragmentation of the cytoplasm and de-ramification (C), diverse spheroids and shortened tortuous process (D, arrows).**



**FIGURE 10 | Quantification of resting, active and dystrophic microglia per area (mm<sup>2</sup>) in dorsal hippocampus of marmosets at different ages (A: adolescents, Ad: adults, O: old, and Ag: aged). One way ANOVA, *post hoc* analysis Tukey (\**p* < 0.05; \*\**p* < 0.01; \*\*\**p* < 0.001).**

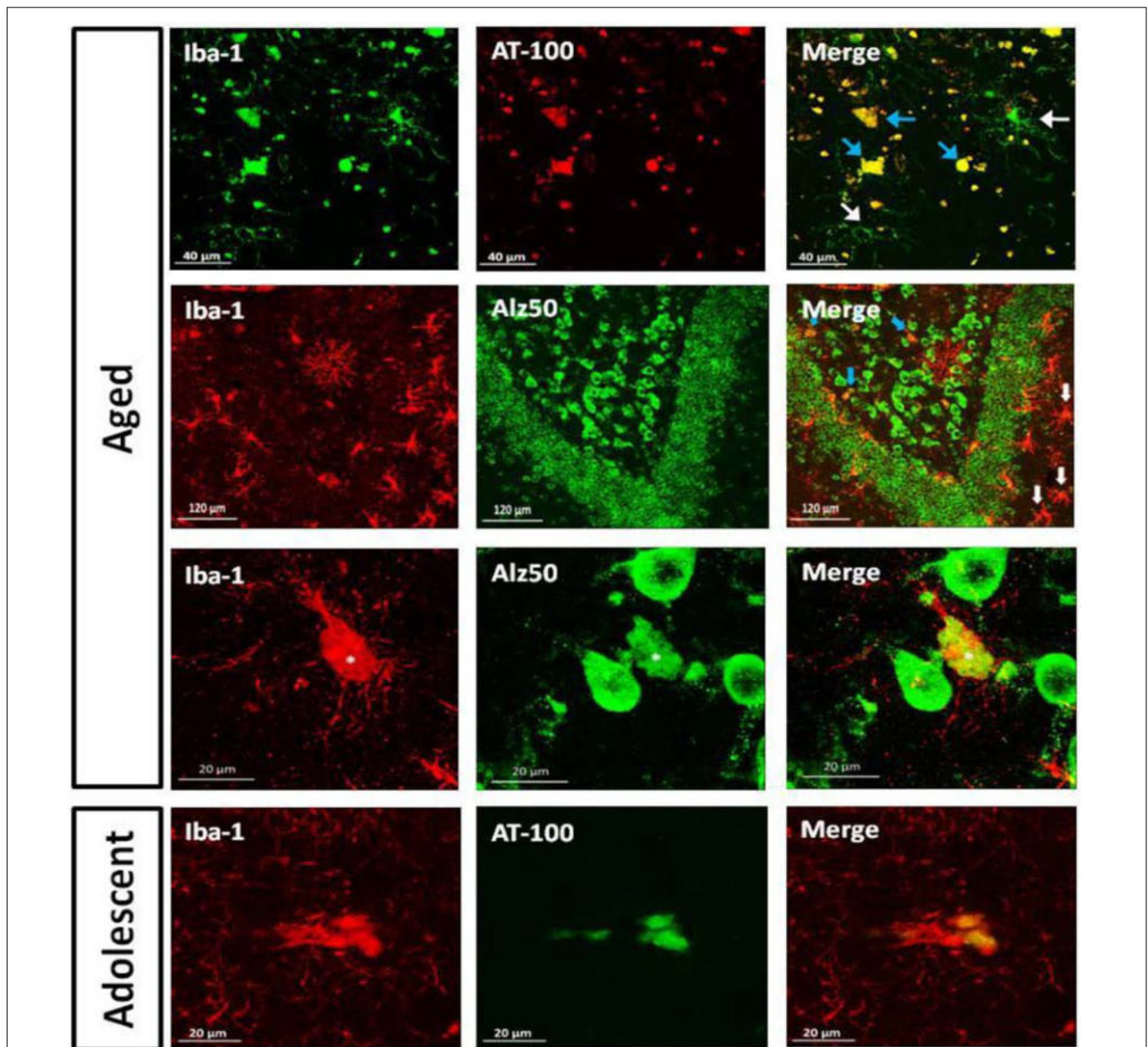
in the cortex (Cork et al., 1990; Gearing et al., 1996, 1997; Giannakopoulos et al., 1997; Kimura et al., 2003; Bons et al., 2006; Lemere et al., 2008; Oikawa et al., 2010; Perez et al., 2013; Sridharan et al., 2013; Darusman et al., 2014). Amyloid plaques in the cortex of old marmoset have been previously described as well (Maclean et al., 2000; Geula et al., 2002). In the present study we observed  $A\beta_{1-40}$  and  $A\beta_{1-42}$  accumulation in the medial temporal cortex and adjacent cortical areas of aged marmosets. We observed  $A\beta_{1-42}$  plaques, mainly in the form of diffuse plaques, but some large compact plaques were also detected in the parenchyma.  $A\beta_{1-40}$  diffuse plaques were present mainly

around blood vessels as already described for cerebral amyloid angiopathy (CAA) in humans (Boulouis et al., 2016); however,  $A\beta_{1-40}$  compact plaques were not observed. No  $A\beta$  staining was observed in younger animals.

Diffuse plaques can be detected in cognitively intact elderly people (Mackenzie, 1994; Hof et al., 1996; Mufson et al., 1999; Rodrigue et al., 2009), and it has been described that they do not trigger any changes in the neuropil, such as; increase in neurite curvature, dystrophic neurites, and recruitment of astrocytes (Masliah et al., 1990; Lombardo et al., 2003). Furthermore, extracellular diffuse deposits can be detected in the postmortem brain of Down's syndrome patients already at 12 years of age whereas compact plaques are only seen after the third decade, along with cognitive deficits in Down syndrome subjects (Lemere et al., 1996). Thus, it has been postulated that diffuse plaques represent an early stage in AD plaque development whereas compact plaques are associated with late AD stages and cognitive decline (Dickson and Vickers, 2001). In our present study,  $A\beta_{1-42}$  was detected as diffuse and compact plaques in the aged marmoset. We also observed tau hyperphosphorylation in aged marmoset. Thus, aged marmoset presents two main hallmarks of neurodegenerative diseases as AD: compact amyloid plaques and abnormal tau phosphorylation.

Alzheimer's disease is considered a multifactorial disease that progresses over time (Iqbal and Grundke-Iqbal, 2010) where brain alterations can be detected decades before clinical symptoms of the disease. Accordingly, it has been postulated that one pathogenic trigger of neuronal dysfunction comprises soluble  $A\beta$  oligomers, long before formation of amyloid plaques (Lacor et al., 2004). Soluble  $A\beta_{1-42}$  is considered to be highly neurotoxic as it can induce mitochondria dysfunction (Cha et al., 2012), spine loss (Yu and Lu, 2012), membrane fluidity (Sasahara et al., 2013), and over-excitation of the post-synaptic neurons (Palop et al., 2007), leading to impaired memory and cognition (Sengupta et al., 2016). In this study we could not measure the amount of soluble  $A\beta$  as no fresh tissue was available. Therefore, further studies are needed to determine the presence of soluble  $A\beta$  species in brain and plasma samples, rather than the fibrillary forms already reported in literature, to better outline the age of appearance of this peptide in marmosets.

Abnormally phosphorylated tau protein is a hallmark of several human neurodegenerative disorders (García-Sierra et al., 2003; Binder et al., 2005; Ferrer et al., 2014). However, phosphorylation of tau may also occur under physiological processes. Physiological based phosphorylation of tau allows microtubules to disassemble (Lindwall and Cole, 1984), a phenomenon observed during hibernation (Arendt et al., 2003) or cellular division (Delobel et al., 2002). Notwithstanding, in aging (Hof et al., 1996) and neurodegenerative diseases (i.e., AD, Down syndrome, and tauopathies) an excessive phosphorylation of tau causes its self-aggregation (Alonso et al., 2001) in straight and paired-helical filaments which subsequently form the so called neurofibrillary tangles (NFT). NFTs cause neuronal dysfunction and eventually lead to death (Avila et al., 2006; Stokin and Goldstein, 2006). In several aged non-human primates, hyperphosphorylated tau filaments



**FIGURE 11 | Double labeling of microglia (Iba-1) and tau hyperphosphorylation (AT-100) or conformational change (Alz50) in dentate gyrus.** Aged marmoset: Dystrophic microglia presented compact AT100-ir aggregates (blue arrows), but active microglia did not present any AT100-ir (white arrows). In the polymorphic layer dystrophic microglia show Alz50-ir as large cytoplasmic inclusions (blue arrows), whereas in the molecular layer, active microglia (white arrows) do not present any Alz50-ir. A magnification of the polymorphic layer showed dystrophic microglia with fragmented processes and Alz50-ir (\*), while neighboring cells were not positive for Iba-1. Adolescent marmoset: Dystrophic microglia present AT100-ir as diffuse inclusions.

have been observed in hippocampus and cortex of old subjects (Härtig et al., 2000; Schultz et al., 2000a,b; Oikawa et al., 2010; Perez et al., 2013; Darusman et al., 2014). To our knowledge, there are no previous reports of hyperphosphorylated tau in marmosets. In this study, adolescent animals (1.6–5 years of age) already showed hyperphosphorylated tau (AT-100 and pTau231), while old subjects (>8 years-old) had a dramatically increased immunolabeling in parietal, temporal, and entorhinal cortices, and in the hippocampus. Also, conformational changes in tau

(Alz50-ir) were detected from adolescence, and increased with age. Our results coincide with the study of Perez et al. (2013) in *Gorilla gorilla*, where Alz50-ir fibers were observed at each age analyzed (13–55 years of age). In *Papio anubis* (Schultz et al., 2000b), *Papio hamadryas* (Schultz et al., 2000a), *Macaca fascicularis* (Oikawa et al., 2010; Darusman et al., 2014), and *Macaca mulatta* (Härtig et al., 2000) hyperphosphorylated tau appears until the second decade of life. This could suggest that the beginning of tau hyperphosphorylation process varies between

different species of non-human primates, the marmosets being heavily prone to be affected.

In order to better understand the association between the hyperphosphorylation of tau and its conformational changes, we performed a correlation analysis between pTau231/AT100 and Alz-50 for each marmoset (all ages). We observed that both markers increase proportionally to each other in most of the brain regions; however, pTau231 showed a better correlation index in the entorhinal and parietal cortices (**Figure 8**). In AD, the spread of tau pathology from entorhinal cortex to the limbic region (hippocampus) takes several years to progress (Braak and Braak, 1991). Therefore, in agreement with human studies, abnormal tau phosphorylation was higher in entorhinal cortex than in other brain areas, and progresses over the years to hippocampal region in the marmoset brain (**Figure 3**).

Conformational changes of tau were detected by Alz50 antibody. When, tau markers were correlated with age, Alz50 presented the lowest correlation index as it increased only in the aged marmosets whereas pTau231 and AT100 increased constantly since adolescence (**Supplementary Figure S1**). A recent analysis of 2,332 brains of 1- to 100-year-old individuals, clearly showed that, in humans, hyperphosphorylation of tau commences before puberty or in early adulthood and accumulates along aging until NFTs can be observed (Braak et al., 2011). Moreover, previous studies have described that hyperphosphorylation of tau must precede the appearance of tau aggregates and/or its conformational changes (as detected by Alz-50; Alonso et al., 2001; García-Sierra et al., 2003). This previous reports are in accordance to our present observation where tau hyperphosphorylation was more abundant than tau conformational changes in the marmoset. Interestingly, the distribution patterns of amyloid plaques were different from the one of tau pathology (amyloid plaques were found only in cortex, while abnormal tau was present in cortex and hippocampus), suggesting that these lesions develop independently from each other. Then, in the marmoset, A $\beta$  deposition is not a necessary precondition for hyperphosphorylation of tau, as already suggested by other authors (Iqbal and Grundke-Iqbal, 2010; Iqbal et al., 2014).

## Dystrophic Microglia in Marmoset

In murine models of AD, amyloid plaques formation is followed by the appearance of activated microglia. Streit et al. (2004) argued that in aged humans, microglia normally senesce and undergo microglial dystrophy that, in some cases, involves a process of cytorrhesis. While this latter process can be observed in normal aging brains, it is more frequently observed in neurodegenerative diseases, such as AD (Streit et al., 2004, 2009). In this study, we classified the morphology of microglia as inactive, active, and dystrophic; and quantified them according to the age. There was a decreased number of resting microglia along aging. Active cells showed a more homogeneous presence in all ages, while dystrophic microglia increased in aged animals compared to adolescent and adults. These results coincide with data from patients suffering neurodegenerative diseases where there is a pronounced increase of dystrophic microglia (AD, Huntington's Disease, Creutzfeldt-Jakob disease; von Eitzen et al.,

1998; Wierzbica-Bobrowicz et al., 2004; Simmons et al., 2007; Streit et al., 2009; Xue and Streit, 2011), highlighting the role of microglia in neurodegenerative diseases. It is important to mention that, in contrast to AD where active microglia proliferate around amyloid plaques, dystrophic microglia in the marmoset was found in brain of adolescent and adult marmoset without apparent amyloid deposition.

## Abnormal Tau Is Present Only in the Dystrophic Microglia

Notably, in the present study dystrophic microglia was Alz50-ir (widely spread in cytoplasm), and AT100-ir positive (in the form of inclusions). This pattern of immunoreactivity was observed in both the few dystrophic cells found in adolescent individuals and the large amount of dystrophic cells found in the aged animals. In contrast, active microglia were always negative for Alz50 and AT100 in all ages tested.

The mechanisms leading to elevated tau hyperphosphorylation and its aggregation in neurodegenerative diseases still remain unclear. On the one side, neuroinflammation has been implicated in driving hyperphosphorylation and aggregation of tau and neurodegeneration in humans (Gebicke-Haerter, 2001; Ishizawa and Dickson, 2001; Bellucci et al., 2011) and various models of tauopathies (Bellucci et al., 2004; Zilka et al., 2009). In the 3xTg mouse model of AD, induction of systemic inflammation with lipopolysaccharide resulted in enhanced microglial activation and tau pathology (Kitazawa, 2005). The microglial fractalkine receptor (CX3CR1) knockout mice (hTauCx3cr1<sup>-/-</sup>) showed enhanced microglia-specific neuroinflammation, accompanied by an accelerated onset and progression of tau pathology, cognitive dysfunction and neurodegeneration (Maphis et al., 2015). Furthermore, microglial activation preceded tau pathology and synaptic loss in the P301S mouse model of tauopathy, while administration of FK506, an anti-inflammatory compound, reduced tau pathology and prolonged the lifespan of these mice (Yoshiyama et al., 2007).

On the other hand, more recent research proposes a neuroprotective role of microglia. Increased intracellular levels of phosphorylated tau could be detrimental to neurons. Thus, tau secretion might be a mechanism by which excess of neuronal tau is removed to prevent toxicity. The spread of tau from cell to cell has been proposed to be one of the mechanisms underlying the progression of tau pathologies (Holmes et al., 2013, 2014). Recent studies demonstrate that microglia are involved in the uptake of tau protein. In primary cultures of microglia (Luo et al., 2015; Bolós et al., 2016) and P301S mice (Luo et al., 2015), microglia internalize extracellular soluble and insoluble tau *in vitro* and *in vivo*, respectively. Thus, microglia seem to play a protective mechanism in the clearance of tau. Furthermore, a deficiency in the capacity of microglia to internalize and degrade extracellular toxic proteins might be related to a higher incidence of neurodegenerative disease. Among the newly identified AD-risk genes, many are important regulators of innate immunity, including the antigen-presenting and phagocytic and degradative functions of circulating macrophages and microglia (Griciuc et al., 2013; Guerreiro et al., 2013; Borroni et al., 2014;

Kleinberger et al., 2014). An arginine-to-histidine substitution at amino acid 47 (R47H) in the triggering receptor expressed on myeloid cells 2 (TREM2) gene, which regulates microglial function in the CNS, increased the risk of developing late-onset AD (Guerreiro et al., 2013).

Promoting the uptake of tau aggregates into microglia could be of great importance in the development of more effective therapies against AD and other tauopathies. In mouse models of tau-dependent neurodegeneration, passive immunization with anti-tau monoclonal antibodies has been shown to reduce age-dependent tau pathology, including NFTs, neurodegeneration and behavioral impairment (Asuni et al., 2007; Bi et al., 2011; Boutajangout et al., 2011; Chai et al., 2011; Yanamandra et al., 2013). Furthermore, two different antibodies (HJ8.5 and HJ9.4) were able to increase tau clearance via microglia and a parallel block of tau uptake into neurons, in a size-dependent manner (Funk et al., 2015). Still, whether microglia will undergo neurodegeneration after tau uptake or whether these cells will actively function in later stages remains unclear.

In the present study, the high amounts of hyperphosphorylated tau observed in the dystrophic microglia of aged marmoset could suggest that long termed tau-phagocytosis triggers the dystrophic process since hyperphosphorylated tau appears early in the adolescence.

In summary, marmosets seem to be a valuable prospect species for aging research as they present important hallmarks of human brain aging and neurodegeneration.

## ETHICS STATEMENT

All animal experiments were approved by the Lower Saxony Federal State Office for Consumer Protection and Food Safety, Germany

## AUTHOR CONTRIBUTIONS

JR-C: Substantially contributed in the acquisition, analysis, and interpretation of data for the work; and contributed in the

drafting the work. Finally approved the version to be published, and agree to be accountable for all aspects of the work. EF: Substantial contributed in the interpretation of data for the work; revising it critically for important intellectual content. He has given final approval of the version to be published; and agreed to be accountable for all aspects of the work. CP-C: Substantial contributed to the conception, design, and interpretation of data for the work; drafting the work and revising it critically for important intellectual content. She has finally approved the version to be published; and agreed to be accountable for all aspects of the work in ensuring that questions related to the accuracy or integrity of any part of the work are appropriately investigated and resolved.

## FUNDING

JR-C – Was supported by CONACYT (Scholarship No. 308515).

## ACKNOWLEDGMENTS

We thank to Dr. Francisco Garcia-Sierra for the donation of Alz50 and anti-rabbit-IgM antibodies and for his valuable discussions and critical comments of the present data. We thank Miguel Ontiveros for his first contribution to the immunohistochemistry technique. We are thankful to CONACYT-Mexico for the financial support to JR-C. (Scholarship no. 308515).

## SUPPLEMENTARY MATERIAL

The Supplementary Material for this article can be found online at: <http://journal.frontiersin.org/article/10.3389/fnagi.2016.00315/full#supplementary-material>

**FIGURE S1 | Correlation analysis of abnormal tau markers versus age in the hippocampal area, and entorhinal-, temporal-, and parietal cortices.** Pearson correlation ( $r$ ) was used for statistical analysis;  $p$  indicates significant differences.

## REFERENCES

- Abbott, D., and Barnett, D. (2003). Aspects of common marmoset basic biology and life history important for biomedical research. *Comp. Med.* 53, 339–350.
- Alonso, A., Zaidi, T., Novak, M., Grundke-Iqbal, I., and Iqbal, K. (2001). Hyperphosphorylation induces self-assembly of tau into tangles of paired helical filaments/straight filaments. *Proc. Natl. Acad. Sci. U.S.A.* 98, 6923–6928. doi: 10.1073/pnas.121119298
- Arendt, T., Stieler, J., Strijkstra, A. M., Hut, R. A., Rüdiger, J., Van der Zee, E. A., et al. (2003). Reversible paired helical filament-like phosphorylation of tau is an adaptive process associated with neuronal plasticity in hibernating animals. *J. Neurosci.* 23, 6972–6981.
- Asuni, A. A., Boutajangout, A., Quartermain, D., and Sigurdsson, E. M. (2007). Immunotherapy targeting pathological tau conformers in a tangle mouse model reduces brain pathology with associated functional improvements. *J. Neurosci.* 27, 9115–9129. doi: 10.1523/JNEUROSCI.2361-07.2007
- Avila, J., Santa-María, I., Pérez, M., Hernández, F., and Moreno, F. (2006). Tau phosphorylation, aggregation, and cell toxicity. *J. Biomed. Biotechnol.* 2006, 1–5. doi: 10.1155/JBB/2006/74539
- Bellucci, A., Bugiani, O., Ghetti, B., and Spillantini, M. G. (2011). Presence of reactive microglia and neuroinflammatory mediators in a case of frontotemporal dementia with P301S mutation. *Neurodegener. Dis.* 8, 221–229. doi: 10.1159/000322228
- Bellucci, A., Westwood, A. J., Ingram, E., Casamenti, F., Goedert, M., and Spillantini, M. G. (2004). Induction of inflammatory mediators and microglial activation in mice transgenic for mutant human P301S tau protein. *Am. J. Pathol.* 165, 1643–1652. doi: 10.1016/S0002-9440(10)63421-9
- Bi, M., Ittner, A., Ke, Y. D., Götz, J., and Ittner, L. M. (2011). Tau-targeted immunization impedes progression of neurofibrillary histopathology in aged P301L tau transgenic mice. *PLoS ONE* 6:e26860. doi: 10.1371/journal.pone.0026860
- Bilkei-Gorzo, A. (2014). Genetic mouse models of brain ageing and Alzheimer's disease. *Pharmacol. Ther.* 142, 244–257. doi: 10.1016/j.pharmthera.2013.12.009

- Binder, L. I., Guillozet-Bongaarts, A. L., Garcia-Sierra, F., and Berry, R. W. (2005). Tau, tangles, and Alzheimer's disease. *Biochim. Biophys. Acta* 1739, 216–223. doi: 10.1016/j.bbadis.2004.08.014
- Blennow, K., de Leon, M. J., and Zetterberg, H. (2006). Alzheimer's disease. *Lancet* 368, 387–403. doi: 10.1016/S0140-6736(06)69113-7
- Bolós, M., Llorens-Martín, M., Jurado-Arjona, J., Hernández, F., Rábano, A., and Avila, J. (2016). Direct evidence of internalization of tau by microglia in vitro and in vivo. *J. Alzheimer's Dis.* 50, 77–87. doi: 10.3233/JAD-150704
- Bons, N., Rieger, F., Prudhomme, D., Fisher, A., and Krause, K. H. (2006). *Microcebus murinus*: a useful primate model for human cerebral aging and Alzheimer's disease? *Genes Brain Behav.* 5, 120–130. doi: 10.1111/j.1601-183X.2005.00149.x
- Borroni, B., Ferrari, F., Galimberti, D., Nacmias, B., Barone, C., Bagnoli, S., et al. (2014). Heterozygous TREM2 mutations in frontotemporal dementia. *Neurobiol. Aging* 35, e7–e10. doi: 10.1016/j.neurobiolaging.2013.09.017
- Boulouis, G., Charidimou, A., and Greenberg, S. M. (2016). Sporadic cerebral amyloid angiopathy: pathophysiology, neuroimaging features, and clinical implications. *Semin. Neurol.* 36, 233–243. doi: 10.1055/s-0036-1581993
- Boutajangout, A., Ingadottir, J., Davies, P., and Sigurdsson, E. M. (2011). Passive immunization targeting pathological phospho-tau protein in a mouse model reduces functional decline and clears tau aggregates from the brain. *J. Neurochem.* 118, 658–667. doi: 10.1111/j.1471-4159.2011.07337.x
- Braak, H., and Braak, E. (1991). Neuropathological staging of Alzheimer-related changes. *Acta Neuropathol.* 82, 239–259. doi: 10.1007/BF00308809
- Braak, H., Thal, D. R., Ghebremedhin, E., and Del Tredici, K. (2011). Stages of the pathologic process in Alzheimer disease: age categories From 1 to 100 years. *J. Neuropathol. Exp. Neurol.* 70, 960–969. doi: 10.1097/NEN.0b013e318232a379
- Carlsson, H. E., Schapiro, S. J., Farah, I., and Hau, J. (2004). Use of primates in research: a global overview. *Am. J. Primatol.* 63, 225–237. doi: 10.1002/ajp.20054
- Carmel, G., Mager, E. M., Binder, L. I., and Kuret, J. (1996). The structural basis of monoclonal antibody Alz50's selectivity for Alzheimer's disease pathology. *J. Biol. Chem.* 271, 32789–32795. doi: 10.1074/jbc.271.51.32789
- Cha, M. Y., Han, S. H., Son, S. M., Hong, H. S., Choi, Y. J., Byun, J., et al. (2012). Mitochondria-specific accumulation of amyloid  $\beta$  induces mitochondrial dysfunction leading to apoptotic cell death. *PLoS ONE* 7:e34929. doi: 10.1371/journal.pone.0034929
- Chai, X., Wu, S., Murray, T. K., Kinley, R., Cella, C. V., Sims, H., et al. (2011). Passive immunization with anti-tau antibodies in two transgenic models: reduction of tau pathology and delay of disease progression. *J. Biol. Chem.* 286, 34457–34467. doi: 10.1074/jbc.M111.229633
- Chiu, H., Alqadah, A., Chuang, C., and Chang, C. (2011). *C. elegans* as a genetic model to identify novel cellular and molecular mechanisms underlying nervous system regeneration. *Cell Adh. Migr.* 5, 387–394. doi: 10.4161/cam.5.5.17985
- Cork, L., Masters, C., Beyreuther, K., and Price, D. (1990). Development of senile plaques. Relationships of neuronal abnormalities and amyloid deposits. *Am. J. Pathol.* 137, 1383–1392.
- Darusman, H. S., Gjedde, A., Sajuthi, D., Schapiro, S. J., Kalliokoski, O., Kristianingrum, Y. P., et al. (2014). Amyloid beta1-42 and the phosphorylated tau threonine 231 in brains of aged Cynomolgus monkeys (*Macaca fascicularis*). *Front. Aging Neurosci.* 6:313. doi: 10.3389/fnagi.2014.00313
- Delobel, P., Flament, S., Hamdane, M., Mailliot, C., Sambro, A. V., Bégard, S., et al. (2002). Abnormal Tau phosphorylation of the Alzheimer-type also occurs during mitosis. *J. Neurochem.* 83, 412–420. doi: 10.1046/j.1471-4159.2002.01143.x
- Dickson, T. C., and Vickers, J. C. (2001). The morphological phenotype of  $\beta$ -amyloid plaques and associated neuritic changes in Alzheimer's disease. *Neuroscience* 105, 99–107. doi: 10.1016/S0306-4522(01)00169-5
- Ferrer, I., López-González, I., Carmona, M., Arregui, L., Dalfó, E., Torrejón-Escribano, B., et al. (2014). Glial and neuronal tau pathology in tauopathies: characterization of disease-specific phenotypes and tau pathology progression. *J. Neuropathol. Exp. Neurol.* 73, 81–97. doi: 10.1097/NEN.0000000000000030
- Funk, K. E., Mirbaha, H., Jiang, H., Holtzman, D. M., and Diamond, M. I. (2015). Distinct therapeutic mechanisms of tau antibodies: promoting microglial clearance versus blocking neuronal uptake. *J. Biol. Chem.* 290, 21652–21662. doi: 10.1074/jbc.M115.657924
- García-Sierra, F., Ghoshal, N., Quinn, B., Berry, R. W., and Binder, L. I. (2003). Conformational changes and truncation of tau protein during tangle evolution in Alzheimer's disease. *J. Alzheimer's Dis.* 5, 65–77.
- Gearing, M., Tigges, J., Mori, H., and Mirra, S. S. (1996). A $\beta$ 40 is a major form of beta-amyloid in nonhuman primates. *Neurobiol. Aging* 17, 903–908. doi: 10.1016/S0197-4580(96)00164-9
- Gearing, M., Tigges, J., Mori, H., and Mirra, S. S. (1997).  $\beta$ -Amyloid (A $\beta$ ) deposition in the brains of aged orangutans. *Neurobiol. Aging* 18, 139–146. doi: 10.1016/S0197-4580(97)00012-2
- Geibicke-Haerter, P. J. (2001). Microglia in neurodegeneration: molecular aspects. *Microsc. Res. Tech.* 54, 47–58. doi: 10.1002/jemt.1120
- Geula, C., Nagykerly, N., and Wu, C.-K. (2002). Amyloid- $\beta$ ; deposits in the cerebral cortex of the aged common marmoset (*Callithrix jacchus*): incidence and chemical composition. *Acta Neuropathol.* 103, 48–58. doi: 10.1007/s004010100429
- Giannakopoulos, P., Hof, P. R., Michel, J. P., Guimon, J., and Bouras, C. (1997). Cerebral cortex pathology in aging and Alzheimer's disease: a quantitative survey of large hospital-based geriatric and psychiatric cohorts. *Brain Res. Rev.* 25, 217–245. doi: 10.1016/S0165-0173(97)00023-4
- Griuciu, A., Serrano-Pozo, A., Parrado, A. R., Lesinski, A. N., Asselin, C. N., Mullin, K., et al. (2013). Alzheimer's disease risk gene cd33 inhibits microglial uptake of amyloid beta. *Neuron* 78, 631–643. doi: 10.1016/j.neuron.2013.04.014
- Guerreiro, R., Wojtas, A., Bras, J., Carrasquillo, M., Rogaeva, E., Majounie, E., et al. (2013). TREM2 variants in Alzheimer's disease. *N. Engl. J. Med.* 368, 117–127. doi: 10.1056/NEJMoa1211851
- Härtig, W., Klein, C., Brauer, K., Schüppel, K. F., Arendt, T., Brückner, G., et al. (2000). Abnormally phosphorylated protein tau in the cortex of aged individuals of various mammalian orders. *Acta Neuropathol.* 100, 305–312. doi: 10.1007/s004010000183
- Hedden, T., and Gabrieli, J. D. E. (2004). Insights into the ageing mind: a view from cognitive neuroscience. *Nat. Rev. Neurosci.* 5, 87–96. doi: 10.1038/nrn1323
- Hof, P. R., Giannakopoulos, P., and Bouras, C. (1996). The neuropathological changes associated with normal brain aging. *Histol. Histopathol.* 11, 1075–1088.
- Holmes, B. B., DeVos, S. L., Kfoury, N., Li, M., Jacks, R., Yanamandra, K., et al. (2013). Heparan sulfate proteoglycans mediate internalization and propagation of specific proteopathic seeds. *Proc. Natl. Acad. Sci. U.S.A.* 110, E3138–E3147. doi: 10.1073/pnas.1301440110
- Holmes, B. B., Furman, J. L., Mahan, T. E., Yamasaki, T. R., Mirbaha, H., Eades, W. C., et al. (2014). Proteopathic tau seeding predicts tauopathy in vivo. *Proc. Natl. Acad. Sci. U.S.A.* 111, E4376–E4385. doi: 10.1073/pnas.1411649111
- Huang, L., Merson, T. D., and Bourne, J. A. (2016). In vivo whole brain, cellular and molecular imaging in nonhuman primate models of neuropathology. *Neurosci. Biobehav. Rev.* 66, 104–118. doi: 10.1016/j.neubiorev.2016.04.009
- Iqbal, K., and Grundke-Iqbal, I. (2010). Alzheimer disease, a multifactorial disorder seeking multi-therapies. *Alzheimers Dement.* 6, 420–424. doi: 10.1016/j.jalz.2010.04.006.Alzheimer
- Iqbal, K., Liu, F., and Gong, C.-X. (2014). Alzheimer disease therapeutics: focus on the disease and not just plaques and tangles. *Biochem. Pharmacol.* 88, 631–639. doi: 10.1016/j.bcp.2014.01.002.Alzheimer
- Ishizawa, K., and Dickson, D. W. (2001). Microglial activation parallels system degeneration in progressive supranuclear palsy and corticobasal degeneration. *J. Neuropathol. Exp. Neurol.* 60, 647–657. doi: 10.1093/jnen/60.6.647
- Jicha, G. A., Bowser, R., Kazam, I. G., and Davies, P. (1997a). Alz-50 and MC-1, a new monoclonal antibody raised to paired helical filaments, recognize conformational epitopes on recombinant tau. *J. Neurosci. Res.* 48, 128–132. doi: 10.1002/(SICI)1097-4547(19970415)48:2<128::AID-JNR5>3.0.CO;2-E
- Jicha, G. A., Lane, E., Vincent, I., Otvos, L., Hoffmann, R., and Davies, P. (1997b). A conformation- and phosphorylation-dependent antibody recognizing the paired helical filaments of Alzheimer's disease. *J. Neurochem.* 69, 2087–2095. doi: 10.1046/j.1471-4159.1997.69052087.x
- Kimura, N., Tanemura, K., Nakamura, S. I., Takashima, A., Ono, F., Sakakibara, I., et al. (2003). Age-related changes of Alzheimer's disease-associated proteins in cynomolgus monkey brains. *Biochem. Biophys. Res. Commun.* 310, 303–311. doi: 10.1016/j.bbrc.2003.09.012
- Kitazawa, M. (2005). Lipopolysaccharide-induced inflammation exacerbates tau pathology by a cyclin-dependent kinase 5-mediated pathway in a transgenic model of Alzheimer's disease. *J. Neurosci.* 25, 8843–8853. doi: 10.1523/JNEUROSCI.2868-05.2005

- Kleinberger, G., Yamanishi, Y., Suárez-Calvet, M., Czirr, E., Lohmann, E., Cuyvers, E., et al. (2014). TREM2 mutations implicated in neurodegeneration impair cell surface transport and phagocytosis. *Sci. Transl. Med.* 6, 1–12. doi: 10.1126/scitranslmed.3009093
- Lacor, P., Buniel, M., Chang, L., Fernández, S., Gong, Y., Viola, K., et al. (2004). Synaptic targeting by Alzheimer's-related amyloid  $\beta$  oligomers. *J. Neurosci.* 24, 10191–10200. doi: 10.1523/JNEUROSCI.3432-04.2004
- Lemere, C. A., Blusztajn, J. K., Yamaguchi, H., Wiseniewski, T., Saido, T. C., and Selkoe, D. J. (1996). Sequence of deposition of heterogeneous amyloid  $\beta$ -peptides and the APO E in Down syndrome: implication for the initial events in amyloid plaque formation. *Neurobiol. Dis.* 3, 16–32. doi: 10.1006/nbdi.1996.0003
- Lemere, C. A., Oh, J., Stanish, H. A., Peng, Y., Pepivani, I., Fagan, A. M., et al. (2008). Cerebral amyloid-beta protein accumulation with aging in cotton-top tamarins: a model of early Alzheimer's disease? *Rejuvenation Res.* 11, 321–332. doi: 10.1089/rej.2008.0677
- Leuner, B., Kozorovitskiy, Y., Gross, C. G., and Gould, E. (2007). Diminished adult neurogenesis in the marmoset brain precedes old age. *Proc. Natl. Acad. Sci. U.S.A.* 104, 17169–17173. doi: 10.1073/pnas.0708228104
- Lindwall, G., and Cole, R. D. (1984). Phosphorylation affects the ability of tau protein to promote microtubule assembly. *J. Biol. Chem.* 259, 5301–5305.
- Lombardo, J. A., Stern, E. A., McLellan, M. E., Kajdasz, S. T., Hickey, G. A., Bacskaï, B. J., et al. (2003). Amyloid-beta antibody treatment leads to rapid normalization of plaque-induced neuritic alterations. *J. Neurosci.* 23, 10879–10883.
- López-Otín, C., Blasco, M. A., Partridge, L., Serrano, M., and Kroemer, G. (2013). The hallmarks of aging. *Cell* 153, 1194–1217. doi: 10.1016/j.cell.2013.05.039
- Luo, W., Liu, W., Hu, X., Hanna, M., Caravaca, A., and Paul, S. M. (2015). Microglial internalization and degradation of pathological tau is enhanced by an anti-tau monoclonal antibody. *Sci. Rep.* 5, 1–12. doi: 10.1038/srep11161
- Mackenzie, I. R. A. (1994). Senile plaques do not progressively accumulate with normal aging. *Acta Neuropathol.* 87, 520–525. doi: 10.1007/s004010050118
- Macleán, C. J., Baker, H. F., Ridley, R. M., and Mori, H. (2000). Naturally occurring and experimentally induced beta-amyloid deposits in the brains of marmosets (*Callithrix jacchus*). *J. Neural Transm.* 107, 799–814. doi: 10.1007/s007020070060
- Maphis, N., Xu, G., Kokiko-Cochran, O. N., Jiang, S., Cardona, A., Ransohoff, R. M., et al. (2015). Reactive microglia drive tau pathology and contribute to the spreading of pathological tau in the brain. *Brain J. Neurol.* 138, 1738–1755. doi: 10.1093/brain/awv081
- Masliah, E., Terry, R. D., Mallory, M., Alford, M., and Hansen, L. A. (1990). Diffuse plaques do not accentuate synapse loss in Alzheimer's disease. *Am. J. Pathol.* 137, 1293–1297.
- Mitchell, S. J., Scheibye-Knudsen, M., Longo, D. L., and De Cabo, R. (2015). Animal models of aging research: implications for human aging and age-related diseases. *Annu. Rev. Anim. Biosci.* 3, 283–303. doi: 10.1146/annurev-animal-022114-110829
- Mufson, E. J., Chen, E., Cochran, E. J., Beckett, L. A., Bennett, D. A., and Kordower, J. H. (1999). Entorhinal cortex  $\beta$ -amyloid load in individuals with mild cognitive impairment. *Exp. Neurol.* 158, 469–490. doi: 10.1006/exnr.1999.7086
- Oikawa, N., Kimura, N., and Yanagisawa, K. (2010). Alzheimer-type tau pathology in advanced aged nonhuman primate brains harboring substantial amyloid deposition. *Brain Res.* 1315, 137–149. doi: 10.1016/j.brainres.2009.12.005
- Okano, H., Hikishima, K., Iriki, A., and Sasaki, E. (2012). The common marmoset as a novel animal model system for biomedical and neuroscience research applications. *Semin. Fetal Neonatal Med.* 17, 336–340. doi: 10.1016/j.siny.2012.07.002
- Palop, J. J., Chin, J., Roberson, E. D., Wang, J., Thwin, M. T., Bien-Ly, N., et al. (2007). Aberrant excitatory neuronal activity and compensatory remodeling of inhibitory hippocampal circuits in mouse models of Alzheimer's disease. *Neuron* 55, 697–711. doi: 10.1016/j.neuron.2007.07.025
- Paxinos, G., Watson, C., Petrides, M., Rosa, M., and Tokuno, H. (2012). *The Marmoset Brain in Stereotaxic Coordinates*, 1st Edn. San Diego, CA: Elsevier Inc.
- Perez, S. E., Raghanti, M. A., Hof, P. R., Kramer, L., Ikonovic, M. D., Lacor, P. N., et al. (2013). Alzheimer's disease pathology in the neocortex and hippocampus of the western lowland gorilla (*Gorilla gorilla gorilla*). *J. Comp. Neurol.* 521, 4318–4338. doi: 10.1002/cne.23428
- Rodrigue, K. M., Kennedy, K. M., and Park, D. C. (2009). Beta-amyloid deposition and the aging brain. *Neuropsychol. Rev.* 19, 436–450. doi: 10.1007/s11065-009-9118-x.Beta-Amyloid
- Ross, C. N., Davis, K., Dobek, G., and Tardif, S. D. (2012). Aging phenotypes of common marmosets (*Callithrix jacchus*). *J. Aging Res.* 2012, 1–6. doi: 10.1155/2012/567143
- Sasahara, K., Morigaki, K., and Shinya, K. (2013). Effects of membrane interaction and aggregation of amyloid  $\beta$ -peptide on lipid mobility and membrane domain structure. *Phys. Chem. Chem. Phys.* 15, 8929–8939. doi: 10.1039/c3cp44517h
- Schultz, C., Dehghani, F., Hubbard, G. B., Thal, D. R., Struckhoff, G., Braak, E., et al. (2000a). Filamentous tau pathology in nerve cells, astrocytes, and oligodendrocytes of aged baboons. *J. Neuropathol. Exp. Neurol.* 59, 39–52. doi: 10.1093/jnen/59.1.39
- Schultz, C., Hubbard, G. B., Rüb, U., Braak, E., and Braak, H. (2000b). Age-related progression of tau pathology in brains of baboons. *Neurobiol. Aging* 21, 905–912. doi: 10.1016/S0197-4580(00)00176-7
- Scientific Committee on Health and Environmental Risks. (2009). *The Need for non-Human Primates in Biomedical Research, Production and Testing of Products and Devices*. Brussels: European Commission.
- Selkoe, D. J., Bell, D. S., Podlisky, M. B., Price, D. L., and Cork, L. C. (1987). Conservation of brain amyloid proteins in aged mammals and humans with Alzheimer's disease. *Science* 235, 873–877. doi: 10.1126/science.3544219
- Sengupta, U., Nilson, A. N., and Kaye, R. (2016). The role of amyloid- $\beta$  oligomers in toxicity, propagation, and immunotherapy. *EBioMedicine* 6, 42–49. doi: 10.1016/j.ebiom.2016.03.035
- Simmons, D. A., Casale, M., Alcon, B., Pham, N. H. A., Narayan, N., and Lynch, G. (2007). Ferritin accumulation in dystrophic microglia is an early event in the development of Huntington's disease. *Glia* 55, 1074–1084. doi: 10.1002/glia
- Sridharan, A., Pehar, M., Salamat, M. S., Pugh, T. D., Bendlin, B. B., Willette, A. A., et al. (2013). Calorie restriction attenuates astrogliosis but not amyloid plaque load in aged rhesus macaques: a preliminary quantitative imaging study. *Brain Res.* 1508, 1–8. doi: 10.1016/j.brainres.2013.02.046
- Stokin, G. B., and Goldstein, L. S. B. (2006). Axonal transport and Alzheimer's disease. *Annu. Rev. Biochem.* 75, 607–627. doi: 10.1146/annurev.biochem.75.103004.142637
- Streit, W. J., Braak, H., Xue, Q. S., and Bechmann, I. (2009). Dystrophic (senescent) rather than activated microglial cells are associated with tau pathology and likely precede neurodegeneration in Alzheimer's disease. *Acta Neuropathol.* 118, 475–485. doi: 10.1007/s00401-009-0556-6
- Streit, W. J., Sammons, N. W., Kuhns, A. J., and Sparks, D. L. (2004). Dystrophic microglia in the aging human brain. *Glia* 45, 208–212. doi: 10.1002/glia.10319
- Tardif, S. D., Mansfield, K. G., Ratnam, R., Ross, C. N., and Ziegler, T. E. (2011). The marmoset as a model of aging and age-related diseases. *ILAR J.* 52, 54–65. doi: 10.1016/j.biotechadv.2011.08.021
- Teo, L., Rosenfeld, J. V., and Bourne, J. A. (2012). Models of CNS injury in the nonhuman primate: a new era for treatment strategies. *Transl. Neurosci.* 3, 181–195. doi: 10.2478/s13380-012-0023-z
- t'Hart, B. A., Abbott, D. H., Nakamura, K., and Fuchs, E. (2012). The marmoset monkey: a multi-purpose preclinical and translational model of human biology and disease. *Drug Discov. Today* 17, 1160–1165. doi: 10.1016/j.drudis.2012.06.009
- Tomobe, K., and Nomura, Y. (2009). Neurochemistry, neuropathology, and heredity in samp8: a mouse model of senescence. *Neurochem. Res.* 34, 660–669. doi: 10.1007/s11064-009-9923-x
- von Eitzen, U., Egensperger, R., Kösel, S., Grasbon-Fordl, E. M., Imai, Y., Bise, K., et al. (1998). Microglia and the development of spongiform change in Creutzfeldt-Jakob disease. *J. Neuropathol. Exp. Neurol.* 57, 246–256. doi: 10.1017/CBO9781107415324.004
- Weaver, C. L., Espinoza, M., Kress, Y., and Davies, P. (2000). Conformational change as one of the earliest alterations of tau in Alzheimer's disease. *Neurobiol. Aging* 21, 719–727. doi: 10.1016/S0197-4580(00)00157-3
- Wierzba-Bobrowicz, T., Lewandowska, E., Kosno-Kruszewska, E., Lechowicz, W., Pasennik, E., and Schmidt-Sidor, B. (2004). Degeneration of microglial cells in



- frontal and temporal lobes of chronic schizophrenics. *Folia Neuropathol.* 42, 157–165.
- Woodruff-Pak, D. S. (2008). Animal models of Alzheimer's disease: therapeutic implications. *J. Alzheimer's Dis.* 15, 507–521.
- World Health Organization. (2015). *World Report on Ageing and Health*. Geneva: World Health Organization.
- Wu, C.-K., Nagykerly, N., Hersh, L., Scinto, L. F., and Geula, C. (2003). Selective age-related loss of calbindin-D28k from basal forebrain cholinergic neurons in the common marmoset (*Callithrix jacchus*). *Neuroscience* 120, 249–259. doi: 10.1016/S0306-4522(03)00248-3
- Xue, Q. S., and Streit, W. J. (2011). Microglial pathology in down syndrome. *Acta Neuropathol.* 122, 455–466. doi: 10.1007/s00401-011-0864-5
- Yanamandra, K., Kfoury, N., Jiang, H., Mahan, T. E., Ma, S., Maloney, S. E., et al. (2013). Anti-tau antibodies that block tau aggregate seeding in vitro markedly decrease pathology and improve cognition in vivo. *Neuron* 80, 402–414. doi: 10.1016/j.neuron.2013.07.046
- Yeoman, M., Scutt, G., and Faragher, R. (2012). Insights into CNS ageing from animal models of senescence. *Nat. Rev. Neurosci.* 13, 435–445. doi: 10.1038/nrn3230
- Yeoman, M. S., and Faragher, R. G. A. (2001). Ageing and the nervous system: insights from studies on invertebrates. *Biogerontology* 2, 85–97. doi: 10.1023/A:1011597420036
- Yoshiyama, Y., Higuchi, M., Zhang, B., Huang, S. M., Iwata, N., Saido, T., et al. (2007). Synapse loss and microglial activation precede tangles in a P301S tauopathy mouse model. *Neuron* 53, 337–351. doi: 10.1016/j.neuron.2007.01.010
- Yu, W., and Lu, B. (2012). Synapses and dendritic spines as pathogenic targets in Alzheimer's disease. *Neural Plast.* 2012, 1–8. doi: 10.1155/2012/247150
- Zhang, H., Ma, Q., Zhang, Y., and Xu, H. (2012). Proteolytic processing of Alzheimer's  $\beta$ -amyloid precursor protein. *J. Neurochem.* 120, 9–21. doi: 10.1111/j.1471-4159.2011.07519.x
- Zheng-Fischhöfer, Q., Biernat, J., Mandelkow, E. M., Illenberger, S., Godemann, R., and Mandelkow, E. (1998). Sequential phosphorylation of Tau by glycogen synthase kinase-3 $\beta$  and protein kinase A at Thr212 and Ser214 generates the Alzheimer-specific epitope of antibody AT100 and requires a paired-helical-filament-like conformation. *Eur. J. Biochem.* 252, 542–552. doi: 10.1046/j.1432-1327.1998.2520542.x
- Zilka, N., Stozicka, Z., Kovac, A., Pilipcinec, E., Bugos, O., and Novak, M. (2009). Human misfolded truncated tau protein promotes activation of microglia and leukocyte infiltration in the transgenic rat model of tauopathy. *J. Neuroimmunol.* 209, 16–25. doi: 10.1016/j.jneuroim.2009.01.013

**Conflict of Interest Statement:** The authors declare that the research was conducted in the absence of any commercial or financial relationships that could be construed as a potential conflict of interest.

Copyright © 2016 Rodriguez-Callejas, Fuchs and Perez-Cruz. This is an open-access article distributed under the terms of the Creative Commons Attribution License (CC BY). The use, distribution or reproduction in other forums is permitted, provided the original author(s) or licensor are credited and that the original publication in this journal is cited, in accordance with accepted academic practice. No use, distribution or reproduction is permitted which does not comply with these terms.

# Loss of ferritin-positive microglia relates to increased iron, RNA oxidation, and dystrophic microglia in the brains of aged male marmosets

Juan de Dios Rodríguez-Callejas<sup>1</sup> | Daniel Cuervo-Zanatta<sup>1</sup> |  
Abraham Rosas-Arellano<sup>1</sup> | Caroline Fonta<sup>2</sup> | Eberhard Fuchs<sup>3</sup> |  
Claudia Perez-Cruz<sup>1</sup> 

<sup>1</sup> Department of Pharmacology, Center of Research in Advance Studies, Mexico City, Mexico

<sup>2</sup> Brain and Cognition Research Centre (CERCO), CNRS/University of Toulouse, Toulouse, France

<sup>3</sup> German Primate Center, Leibniz Institute for Primate Research, Göttingen, Germany

## Correspondence

Claudia Perez-Cruz, Laboratory of Neuroplasticity and Neurodegeneration, Department of Pharmacology, Center of Research in Advance Studies, Av. Politécnico Nacional 2508, Col. San Pedro Zacatenco, 07360 Mexico City, Mexico.  
Email: cperezc@cinvestav.mx

## Funding information

Consejo Nacional de Ciencia y Tecnología, Grant number: 308515

Microglia are cells that protect brain tissue from invading agents and toxic substances, first by releasing pro-inflammatory cytokines, and thereafter by clearing tissue by phagocytosis. Microglia express ferritin, a protein with ferroxidase activity capable of storing iron, a metal that accumulates in brain during aging. Increasing evidence suggests that ferritin plays an important role in inflammation. However, it is not known if ferritin/iron content can be related to the activation state of microglia. To this end, we aimed to delineate the role of ferritin in microglia activation in a non-human primate model. We analyzed brains of male marmosets and observed an increased density of ferritin+ microglia with an activated phenotype in hippocampus and cortex of old marmosets (mean age  $11.25 \pm 0.70$  years) compared to younger subjects. This was accompanied by an increased number of dystrophic microglia in old marmosets. However, in aged subjects (mean age  $16.83 \pm 2.59$  years) the number of ferritin+ microglia was decreased compared to old ones. Meanwhile, the content of iron in brain tissue and cells with oxidized RNA increased during aging in all hippocampal and cortical regions analyzed. Abundant amoeboid microglia were commonly observed surrounding neurons with oxidized RNA. Notably, amoeboid microglia were arginase1+ and IL-10+, indicative of a M2 phenotype. Some of those M2 cells also presented RNA oxidation and a dystrophic phenotype. Therefore, our data suggest that ferritin confers protection to microglia in adult and old marmosets, while in aged subjects the decline in ferritin and the increased amount of iron in brain tissue may be related to the increased number of cells with oxidized RNA, perhaps precluding the onset of neurodegeneration.

## KEYWORDS

aging, *Callithrix jacchus*, cortex, hippocampus, non-human primate

## 1 | INTRODUCTION

Common marmosets have gained popularity as a biomedical model due to their ability to provide a good anatomical and pathophysiological representation of the human central nervous system (Tardif,

Mansfield, Ratnam, Ross, & Ziegler, 2011; T'Hart, Abbott, Nakamura, & Fuchs, 2012). For aging studies, they are attractive candidates because of a shorter life span than other non-human primates, as marmoset onset of aging starts around 8 years of age (Abbott & Barnett, 2003; Ross & Salmon, 2018; Tardif et al., 2011). One key

phenotype as the brain ages is an aberrant innate immune response characterized by neuroinflammation. Microglia are the key mediators of innate immunity in brain (Ransohoff & Perry, 2009) and can be in a resting or in an activated state (Kettenmann, Hanisch, Noda, & Verkhratsky, 2011). Resting microglia constantly survey their environment, ready to support endangered neurons or interfere with a potential threat to the tissue integrity (Nimmerjahn, Kirchhoff, & Helmchen, 2005). Danger signals may cause transformation of microglia into an activated state, referred to as M1 and M2 subtypes (Tang & Le, 2016). M1 activation is associated with inflammatory response (Moehle & West, 2015), while M2 phagocytic/neuroprotective state is induced by signals from apoptotic cells and plays a role in remodeling and repair (Hanisch & Kettenmann, 2007). M2 microglia is characterized by an upregulation of arginase-1 (Arg1) and the release of neurotrophic factors (Cherry, Olschowka, & O'Banion, 2015). In aged brains, microglia is rather dystrophic, senescent, and associated with decreased ability to reach a normal response to injury (von Bernhardt, Eugenin-von Bernhardt, & Eugenin, 2015). Dystrophic microglia display morphological changes, such as an amoeboid shape, fewer and shorter processes, cytoplasm fragmentation or cytorrhesis, and formation of spheroid swellings (Streit, Braak, Xue, & Bechmann, 2009; Streit, Sammons, Kuhns, & Sparks, 2004). These senescent microglia co-localize with degenerating neurons, losing their homogeneous tissue distribution, and accumulating phagocytic inclusions (Hart, Wyttenbach, Hugh Perry, & Teeling, 2012; Hefendehl et al., 2014; Tremblay, Zettel, Ison, Allen, & Majewska, 2012). Dystrophic microglia are described in old humans (Streit et al., 2004), aged marmoset (Rodríguez-Callejas, Fuchs, & Perez-Cruz, 2016), and neurodegenerative conditions such as Alzheimer's Disease (AD) (Lopes, Sparks, & Streit, 2008; Streit et al., 2009). Aged rodents (28 months of age) do not exhibit dystrophy of microglia as observed in AD brains, a condition related to their shorter life-span compared to humans (Streit, Xue, Tischer, & Bechmann, 2014). Moreover, transgenic mice models of AD, which accumulates amyloid beta peptides, do develop a robust activation state of microglia around amyloid plaques but not dystrophy (Jimenez et al., 2008; Moreno-Gonzalez et al., 2009; Navarro et al., 2018). On the contrary, hyperphosphorylated tau protein, a hallmark of AD, can be detected in adolescent and aged marmosets in dystrophic microglia (Rodríguez-Callejas et al., 2016). However, the cause of microglia dystrophy remains unclear.

In old humans and AD patients, ferritin has been proposed to be a marker of dystrophic microglia (Lopes et al., 2008). Ferritin plays an essential role in iron homeostasis as it can uptake/reuse iron and store it for a long term. Iron deficiency or excess is harmful for the brain (Arosio, Ingrassia, & Cavadini, 2009; Chasteen & Harrison, 1999) and iron accumulation seems to be present in several neurodegenerative conditions (Ramos et al., 2014; Smith, Harris, Sayre, & Perry, 1997; Ward, Zucca, Duyn, Crichton, & Zecca, 2014; Zecca, Youdim, Riederer, Connor, & Crichton, 2004). Thus, if iron storage in ferritin complex prevents iron-induced increase in oxidative stress (Balla et al., 1992; Cermak et al., 1993; Guan et al., 2017; Lin & Girotti, 1998; Orino et al., 2001; Wang et al., 2011) then, it may confer a neuroprotective effect

to cells. Moreover, oxidative stress leads to RNA oxidation, a condition associated with age-related brain pathologies (Kong & Lin, 2010), such as AD (Nunomura et al., 1999, 2001; Nunomura, Moreira et al., 2012; Shan & Lin, 2006; Smith, Rottkamp, Nunomura, Raina, & Perry, 2000), amyotrophic lateral sclerosis (Chang et al., 2008), dementia with Lewy bodies (Nunomura et al., 2001), psychiatric disorders (Che, Wang, Shao, & Young, 2010), Parkinson's disease (Zhang et al., 1999), among others. Therefore, we hypothesized that ferritin will confer protection to activated microglia against increased oxidative stress during aging. We evaluated ferritin, oxidative stress, iron content, and microglia phenotype in brain of male marmosets during aging. Based on previous descriptions of the brain areas affected in neurodegenerative diseases associated with aging (Braak, Alafuzoff, Arzberger, Kretschmar, & Tredici, 2006; Braak & Braak, 1991, 1995) we analyzed hippocampal (CA1-CA3 and dentate gyrus) and cortical areas (temporal, parietal, and entorhinal cortex). Our results showed that while iron tissue content increased through adult life, the number of microglia labeled with iron decreased in aged (mean age  $16.83 \pm 2.59$  years) marmosets. RNA oxidation also increased in all the brain regions analyzed along aging. Most microglia did not show RNA oxidation, but in old aged marmosets few microglia had damaged RNA. In hippocampus of old and aged marmoset (mean age  $11.25 \pm 0.7$  years) we observed amoeboid shaped microglia expressing Arg1 and Interleukin-10 (IL-10), indicative of activated M2 type. Nonetheless, some M2 microglia presented RNA oxidation and a dystrophic phenotype. Given this, we propose that ferritin confers protection to activated microglia, whereas decreased ferritin and increased iron tissue content in brain of aged marmoset can be associated with enhanced RNA oxidation and dystrophy of microglia.

## 2 | METHODS

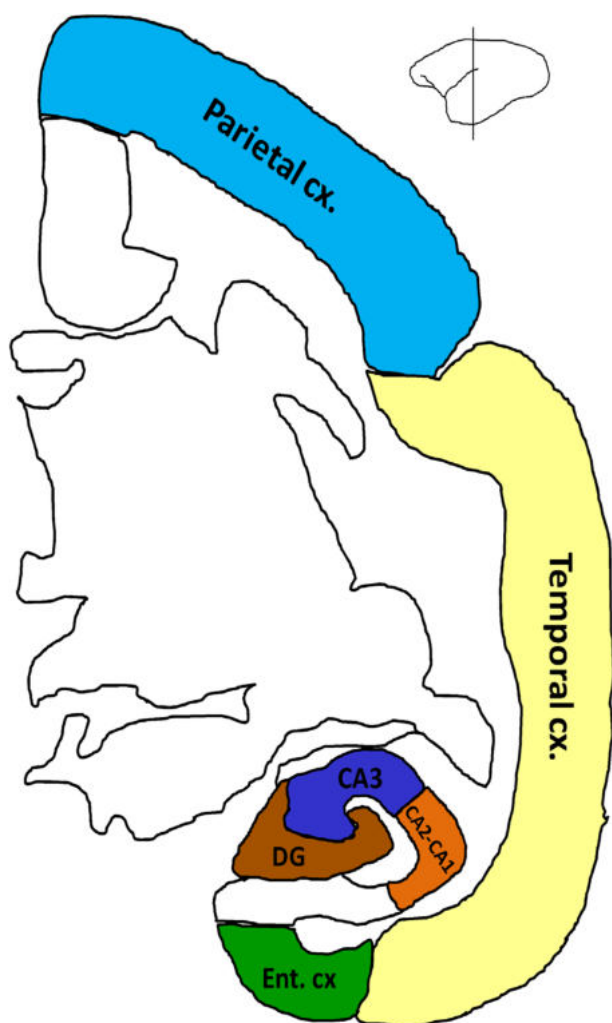
### 2.1 | Subjects

Laboratory-bred common marmosets (*Callithrix jacchus*) were housed at the German Primate Center, Göttingen, Germany, under standard conditions complying with the European Union guidelines for the accommodation and care of animals used for experimental and other scientific purposes (2007/526/EC). All animal experiments were performed in accordance with the German Animal Welfare Act, which strictly adheres to the European Union guidelines (EU directive 2010/63/EU) on the use of non-human primates for biomedical research. Experienced veterinarians and caretakers constantly monitored the animals. Animals did not present neurological disorders or other injuries that can cause trauma to the central nervous system.

### 2.2 | Tissue preparation

Brains of male marmosets of different ages were used in the current study: Four adolescent (A: mean age  $1.75 \pm 0.18$  years), three adults (Ad: mean age  $5.33 \pm 0.88$  years), six old (O: mean age  $11.25 \pm 0.70$  years), and three aged (Ag: mean age  $16.83 \pm 2.59$  years) individuals based on previous age classification (Abbott and Barnett, 2003) were investigated. Animals were anesthetized with an i.p. injection (0.1 ml/100 g

body weight) of GM II (ketamine, 50 mg/ml; xylazine 10 mg/ml; atropin 0.1 mg/ml) and after loss of consciousness they received an i.p. injection of ketamine (400 mg/kg body weight). Bodies were transcardially perfused with cold (4 °C) saline (0.9 % NaCl) for 5 min. Subsequently, for fixation of the brains, cold (4 °C) 4 % paraformaldehyde (PFA) in 0.1 M phosphate buffer, pH 7.2, was infused for 15 min. The brains were removed and post fixed in fresh 4 % PFA at 4 °C, where brains were stored until sectioning. Before sectioning, tissue was washed thoroughly with 0.1 M phosphate buffered saline (PBS: 0.15 M NaCl, 2.97 mM Na<sub>2</sub>HPO<sub>4</sub>-7H<sub>2</sub>O, 1.06 mM KH<sub>2</sub>PO<sub>4</sub>; pH 7.4), and immersed in 30 % sucrose in PBS at 4 °C four days before sectioning. Coronal sections (40 µm thick) were obtained using a sliding microtome (Leica RM2235) and we prepared series every 6th section (at interval of 240 µm) from the medial temporal area (TEM), inferior and superior parietal lobe (PAR), entorhinal cortex (ENT), and hippocampal formation (Bregma 8.00 mm to 0.80 mm) according to Paxinos et al. (2012) (Figure 1). Sections were



**FIGURE 1** Hippocampal and cortical regions of marmoset brain analyzed in the current study. Hippocampal regions: CA3, CA2-CA1, and Dentate Gyrus (DG). Cortical regions: Parietal (PAR), Temporal (TEM), and Entorhinal (ENT) cortices. Adapted from Paxinos et al. (2012)

immediately immersed in cryoprotectant solutions, one for light microscopy [300 g sucrose; 400 ml 0.1M PBS, and 300 ml ethylene glycol, for 1 L] and other for immunofluorescence [300 g sucrose; 10 g polyvinyl-pyrrolidone (PVP-40); 500 ml of 0.1M PBS and 300 ml ethylene glycol, for 1 L] and stored at -20 °C until use.

### 2.3 | Immunoperoxidase staining

Brain slices were permeabilized with 0.2 % Triton X100 in PBS (0.2 % PBS-triton) for 20 min. Sections were then rinsed in PBS and incubated in 0.3 % hydrogen peroxide (H<sub>2</sub>O<sub>2</sub>) in PBS for 10 min to inactivate endogenous peroxidase activity. The following washing steps were performed 3 times, 10 min each, in 0.2 % PBS-triton. To block potential nonspecific antibody binding, sections were incubated in 5 % bovine serum albumin (BSA, Sigma) in PBS for 15 min (for 8-hydroxyguanosine, 8OHG), or 0.1 % BSA by 30 min (for ferritin). Subsequently, sections were incubated overnight at 4 °C with the primary antibodies: anti-8OHG or anti-ferritin (all primary and secondary antibodies used in this study are summarized in Supplementary Table S1) diluted in 0.2 % PBS-triton. Brain slices were thoroughly washed in 0.2 % PBS-triton and incubated for 2 hr at room temperature (RT) with secondary horseradish peroxidase-conjugated antibodies (see Supplementary Table S1) in 0.2 % PBS-triton. Hydrogen peroxide (0.01 %) and the chromogen 3,3'-diaminobenzidine (DAB, 0.06 %) in 0.2 % PBS-triton were used to develop the horseradish peroxidase enzymatic reaction. The enzymatic reaction was stopped with 0.2 % PBS-triton and then sections were mounted on glass slides and left to dry overnight. Dry sections were cover slipped with mounting medium Entellan (Merck).

### 2.4 | Immunofluorescence

Brain slices were permeabilized with 0.2 % Triton X100 in PBS (0.2 % PBS-triton) by 20 min. For epitope reactivation, the tissue was exposed to concentrated formic acid (89.8 %) for 15 min and then to boiling citrate buffer (SSC Buffer, 20× Concentrate Sigma-Aldrich, 95 °C) for 10 min. For blocking antigenic sites, the tissue was exposed to 2 % BSA. Thereafter, sections were incubated with glial-fibrillary acidic protein antibody (anti-GFAP, Supplementary Table S1) overnight in 0.05 % PBS-triton. Immunoreactivity was evidenced by use of secondary antibody diluted in 2 % BSA for 4 hr at RT. Finally, all slices were exposed to 4,6-diamidine-2-phenylindole (DAPI, 1:500) in tris-buffered saline (TBS) for 45 min and then mounted with Vectashield (Vector Laboratories).

### 2.5 | Double labeling immunofluorescence

Brain slices were permeabilized with 0.2 % PBS-triton by 20 min. Thereafter, sections were treated with 0.1 % BSA in PBS by 30 min and incubated overnight at 4 °C with the first primary antibody. Then, sections were rinsed with 0.2 % PBS-triton, and incubated 2 hr at RT with the corresponding secondary antibody (see Supplementary Table S1) diluted in 0.2 % PBS-triton. In a next step, brain slices were washed with 0.2 % PBS-triton and the process was repeated for the second primary antibody (see Supplementary Table S1). All sections were co-incubated with DAPI (1:1000, Invitrogen) in 0.2 %

PBS-triton during 30 min. The sections were then washed and mounted on glass slides. Dry sections were cover slipped with mounting medium VectaShield (Vector Laboratories).

## 2.6 | Multiple labeling immunofluorescence using antibody signal enhancer (ASE)

Signal amplification was obtained by use of antibody signal enhancer (ASE) method as previously described (Rosas-Arellano et al., 2016), for Arg1 and IL-10 antibodies. Briefly, sections were rinsed with 0.5 % PBS-Tween20 twice for 3 min. To block potential nonspecific antibody binding, sections were incubated for 30 min using a solution containing 2 % donkey serum, 50 mM glycine, 0.05 % Tween20, 0.1 % TritonX-100 and 0.1 % BSA diluted in PBS. Primary antibodies were incubated in ASE solution, consisting 10 mM glycine, 0.05 % Tween20, 0.1 % TritonX-100, and 0.1 % hydrogen peroxide in PBS, and left overnight at 4 °C (see antibodies specifications in Supplementary Table S1). On the next day, sections were washed with 0.5 % PBS-Tween20, and thereafter, incubated with secondary antibody (see Supplementary Table S1) diluted in 0.1 % PBS-Tween20 for 2 hr at RT. Sections were then rinsed before the standard double labeling immunofluorescence (see Section 2.7) begin, with a second primary antibody (anti-8OHG, anti-Iba1, or anti-ferritin) as described above.

## 2.7 | Histochemical detection of iron

Iron histochemical detection was performed according to Sands et al. (2016). First, slices were incubated in a solution of 1 % potassium ferrocyanide trihydrate (Sigma-Aldrich)/5 % PVP (Sigma-Aldrich)/0.05N HCl for 60 min. Sections were washed with ultrapure water and incubated in methanol containing 0.01M sodium azide (Sigma-Aldrich) and 0.3 % H<sub>2</sub>O<sub>2</sub> for 75 min. In a next step, sections were washed with PBS and incubated in a solution of 10 mg DAB/160 ml 30 % H<sub>2</sub>O<sub>2</sub>/40 ml 0.01M Tris HCl (pH 7.4) for 2 min and sections were thoroughly rinsed with PBS. For double staining with ferritin antibody, slices were permeabilized with 0.2 % PBS-triton during 20 min and incubated in 0.1 % BSA for 30 min. Sections were rinsed 3 times with 0.2 % PBS-triton (10 min each) and incubated overnight at 4 °C with anti-ferritin antibody (see Supplementary Table S1). After washing, sections were incubated 2 hr at RT with biotinylated secondary antibody (see Supplementary Table S1). Subsequently, sections were incubated with the avidin-biotin complex (ABC Kit; Vector Laboratories) in 0.2 % PBS-triton for 2 hr at RT, according to the producer's instructions. Finally, antibody binding was visualized with DAB (Peroxidase Substrate Kit; Vector Laboratories) 0.025 %, with 0.01 % H<sub>2</sub>O<sub>2</sub> as a catalytic agent. Control sections were processed without the primary antibody. The sections were then washed, mounted on glass slides and left to dry overnight. Dry sections were cover slipped with mounting medium Entellan (Merck).

## 2.8 | Image acquisition

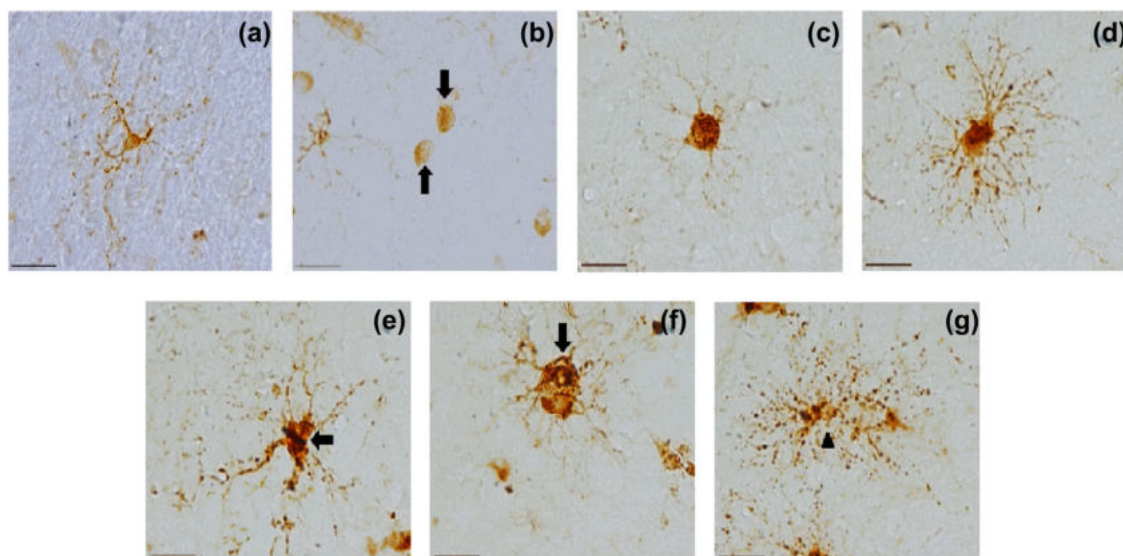
Nikon Eclipse 80i light microscope equipped with a Nikon DS-Ri1 camera was used to acquire bright-field images under 10× (for 8OHG),

20×, and 100× (for ferritin and iron) objectives. For fluorescent labeling, images were obtained by a confocal microscope (Leica TCS-SP8) with argon (488 nm), and helium/neon (543 nm) lasers. Both lasers were always used with optimized pinhole diameter. For GFAP quantifications, a 20× objective was used performing optical scanning each 2.07 μm in Z axis, projected and analyzed in a two-dimensional plane. For double labeling image acquisition, 20× and 100× objectives were used. All confocal images were obtained as z-stacks of single optical sections. Stacks of optical sections were superimposed as a single image by using the Leica LAS X software. Depending on the staining, 2 or 3 slices were used for each subject (see Section 2.9). Those slices were used to obtain images from different regions of the hippocampus (dentate gyrus [DG], cornu ammonis 3 [CA3], and CA2-CA1) and cortical regions (entorhinal, ENT, temporal, TEM, and parietal, PAR) according to the marmoset brain atlas (Paxinos et al., 2012) (Figure 1).

## 2.9 | Morphometry

Labeling with anti-ferritin antibody was used to assess microglial phenotypes. Ferritin labels microglia and oligodendrocytes, but neurons are not labeled. Oligodendrocytes immunoreactive to ferritin present a specific morphology readily differentiated from microglia, as they showed small and round soma, with only one or two processes (Lopes et al., 2008) (Figure 2B). Microglia quantification and classification was assessed in ferritin+ microglia, readily identified according to their morphology (Lopes et al., 2008). Based on previous descriptions, cellular and morphological characteristics were classified as: resting (displaying a slight ramified morphology and small rounded soma), activated (hypertrophic soma and ramified cells with extensively thick and branched processes), and dystrophic cells (loss of fine branches, presence of shortened tortuous processes and/or cytoplasmic fragmentation) (Rodríguez-Callejas et al., 2016; Streit et al., 2009, 2004). We used three slices per subject to obtain 3 images from DG, 5 images from CA3, 4 images from CA2-CA1 hippocampal areas, and 4 images from ENT cortex, 6 images from TEMP and 6 images from PAR from each slice. The number of microglia with different morphological features per area (number of cells/number of images × single image area 0.276 mm<sup>2</sup>) was scored in each brain region. Furthermore, in CA2-CA1 region of old marmoset, activated microglia were classified in two types: Highly ramified (with hypertrophied cytoplasm and highly ramified long processes) and amoeboid (with hypertrophied cytoplasm and short ramified processes). ImageJ software (NIH, Bethesda, Maryland) was used to classify activated microglia. Functions “plugins”—“analyze”—“cell counter” were used. The number of highly ramified and amoeboid activated microglia was scored, and their densities calculated (number of cells/number of images × single image area).

Number of astrocytes (GFAP+) was quantified in at least three slices per subject. From each slice we obtained three images from the each region of interest (DG, CA3, CA2-CA1, and ENT C×). GFAP+ cells were quantified by use of ImageJ software plugins ITCN: Imaging-based tool for counting nuclei (ITCN) which makes use of average cell



**FIGURE 2** Representative photomicrographs of oligodendrocyte and microglia phenotypes using anti-ferritin antibody. (a) Resting microglia with small cytoplasm and thin ramified processes. (b) Oligodendrocytes (arrows) show a round cytoplasm without processes. (c) Ameboid activated microglia characterized by hypertrophied cytoplasm and short ramified processes. (d) Highly ramified activated microglia characterized by hypertrophied cytoplasm and long ramified processes. (e-g) Dystrophic microglia with de-ramified tortuous processes (arrows) and cytoplasm fragmentation (cythorrexis, arrowhead). Note the hypertrophic soma in active microglia (c and d) compared to resting microglia (a). Scale bar 20  $\mu\text{m}$

diameter, inter-cell minimum distance and detection threshold; whereas GFAP body size was assessed by ImageJ software plugin Wand: Screening tool for detecting cell body maximum threshold and isolating it from background and non-specific staining.

To quantify the percentage of area covered with specific staining (i.e., number of 8OHG+ cells, the percentage of area stained with iron; and microglia positive to iron [microglia + iron]) two brain slices per subject were used. The following images were obtained from each slice: 3 images from DG, 3 images from CA3, 3 images from CA2-CA1, 3 images from ENT, 10 images from TEM, and PAR cortices. The total stained area covered from each region was calculated as the total number of images multiplied by the area of a single image (1105440  $\mu\text{m}^2$  for 8OHG-ir and 276360  $\mu\text{m}^2$  for microglia + iron). ImageJ software was used to determine the area covered by 8OHG-ir and iron-positive cells. To determine the percentage of staining in a determined region, the sum of the areas covered by 8OHG+ or iron were divided by the total area, and then, multiplied by 100. To quantify number of microglia+ iron per area, ImageJ cell counter function was used. Cells were selected if they showed microglial morphology and colocalization with iron and ferritin labeling (Figure 4, dark blue stained cells). Iron content in tissue, and the number of microglia+ iron was calculated in each region as follows: iron content or total number of microglia + iron per region/number of images  $\times$  single image area 0.276  $\text{mm}^2$ .

## 2.10 | Statistical analysis

Using GraphPad Prism 6.0 software, statistical analysis was performed by one-way ANOVA, followed by a Tukey's as posthoc test, except the comparison of activated microglia subtype when an unpaired-*T* test

was used. Differences were considered statistically significant when  $p \leq 0.05$ . Data are presented as means  $\pm$  S.E.M.

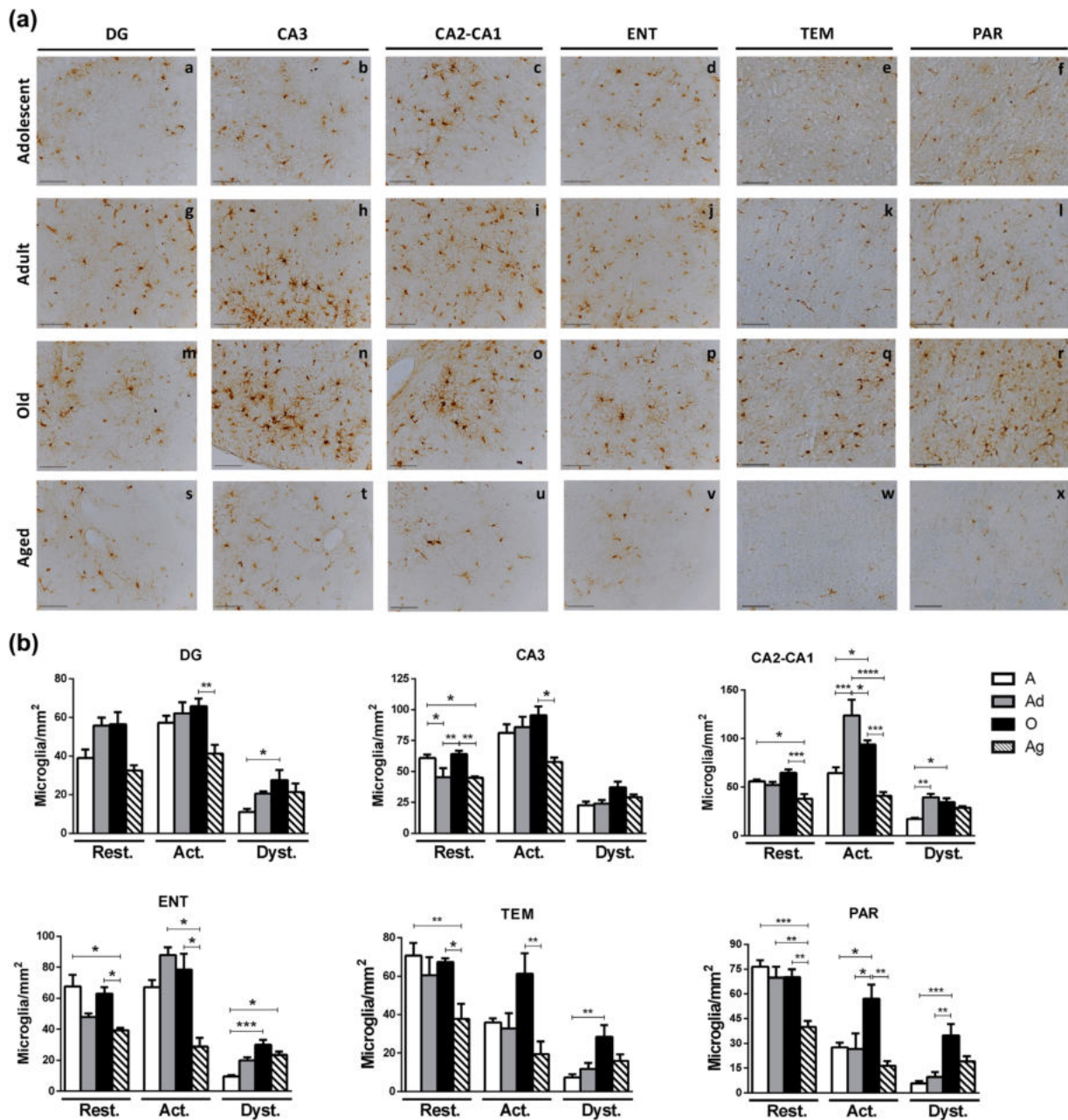
## 3 | RESULTS

### 3.1 | Ferritin positive microglia increased in adult and old marmoset but decreased in aged subjects

Representative images of ferritin+ cells in hippocampus (DG, CA3, and CA2-CA1 regions) and ENT cortex are shown in Figure 2. We observed that ferritin+ microglia was present at all ages, being more abundant in adult and old marmosets, compared to young and aged animals, especially in *stratum oriens* of CA3 and CA2-CA1 (Figure 3a). In addition, in adult and old marmosets, ferritin+ microglia appear larger (hypertrophic) and more ramified, both characteristics of an activated microglia (Ransohoff & Perry, 2009; Streit et al., 2004) (Figure 3a).

The quantification of ferritin+ microglia indicates that the density of resting and activated microglia decreased in hippocampus and cortex of aged marmoset compared to old ones. Dystrophic microglia increased in old marmoset compared to adolescent animals in all regions analyzed, but it is slightly reduced in aged subjects (Figures 3b and 7, Table 1). Therefore, microglia labeled with ferritin showed that the activation state peaks in adult and old individuals, but it is diminished in aged marmoset. A similar trend was observed for resting and dystrophic microglia in aged marmoset (Table 1).

Iba-1 antibody has been widely used to labeled microglia (Imai, Iyata, Ito, Ohsawa, & Kohsaka, 1996; Ito et al., 1998). In a previous



**FIGURE 3** (a) Representative photomicrographs of ferritin+ cells in marmoset brain. Ferritin+ microglia was quantified in dentate gyrus (DG), hippocampal region (CA3 and CA2-CA1), entorhinal (ENT), temporal (TEM) and parietal (PAR) cortices of marmoset at different ages. Scale bar 200  $\mu$ m. (b) Quantification of ferritin+ microglia by phenotype. Ferritin+ cells with microglia phenotype (resting -rest-, activated -act-, and dystrophic -dyst-) were quantified in different brain regions. Adolescent (A): mean age  $1.75 \pm 0.18$  years; Adult (Ad): mean age  $5.33 \pm 0.88$  years; Old (O): mean age  $11.25 \pm 0.7$  years; Aged (Ag): mean age  $16.83 \pm 2.59$  years. Data represents means  $\pm$  S.E.M. One-way ANOVA followed by Tukey post hoc analysis. \* $p < 0.05$ ; \*\* $p < 0.01$ ; \*\*\* $p < 0.001$ ; \*\*\*\* $p < 0.0001$ . See Table 1 for statistical differences

study, we reported that resting and activated microglia labeled with Iba1 in hippocampus of marmosets tend to decrease with age, while dystrophic microglia increases in aged individuals (Rodríguez-Callejas et al., 2016). In the present study we tested whether ferritin and Iba1 label the same microglia population in marmoset brains. We compared the data from the present study with data from our previous report (Rodríguez-Callejas et al., 2016), using the same brain regions and animals (Supplementary Figure S1b). Although both antibodies are

detected in same cytoplasmic compartment of microglia (Supplementary Figure S2), there were differences in their phenotype. While Iba1 tends to label preferentially resting microglia (adolescent and adult marmosets present more Iba1+ resting microglia, than ferritin+ resting microglia), ferritin preferentially labels activated microglia in all ages (Supplementary Figure S1b). Regarding dystrophic microglia, both antibodies labeled the same number of dystrophic cells in all regions and ages analyzed, except in aged marmoset where a slight decreased

**TABLE 1** Densities of ferritin+ microglial phenotype in marmoset brain

	Adolescent	Adult	Old	Aged
<b>Resting microglia/mm<sup>2</sup></b>				
Dentate gyrus	39.13 ± 4.358	55.86 ± 4.197	56.50 ± 6.277	32.61 ± 2.615
CA3	61.06 ± 2.643 <sup>†,§</sup>	45.42 ± 7.338 <sup>##</sup>	64.21 ± 2.768 <sup>§,§</sup>	45.08 ± 1.073
CA2-CA1	56.10 ± 1.798 <sup>§</sup>	52.23 ± 3.152	64.75 ± 3.716 <sup>§,§,§</sup>	38.12 ± 4.944
Entorhinal cortex	67.81 ± 7.375 <sup>§</sup>	48.01 ± 2.278	63.02 ± 4.302 <sup>§</sup>	39.35 ± 1.562
Temporal cortex	70.75 ± 6.620 <sup>§,§</sup>	60.59 ± 9.331	67.43 ± 1.988 <sup>§</sup>	37.89 ± 7.833
Parietal cortex	76.59 ± 3.930 <sup>§,§,§</sup>	69.85 ± 6.773 <sup>§,§</sup>	70.35 ± 4.680 <sup>§,§</sup>	40.01 ± 3.678
<b>Activated microglia/mm<sup>2</sup></b>				
Dentate gyrus	57.25 ± 3.639	62.20 ± 5.758	65.87 ± 3.931 <sup>§,§</sup>	41.37 ± 4.509
CA3	81.43 ± 6.890	85.84 ± 8.466	95.64 ± 7.159 <sup>§</sup>	57.80 ± 3.605
CA2-CA1	64.73 ± 5.873 <sup>***,#</sup>	124.10 ± 16.210 <sup>#,§,§,§,§</sup>	93.89 ± 4.238 <sup>§,§,§</sup>	41.16 ± 3.898
Entorhinal cortex	67.27 ± 4.715	88.06 ± 4.957 <sup>§</sup>	78.55 ± 10.300 <sup>§</sup>	28.99 ± 5.533
Temporal cortex	36.03 ± 2.061	32.91 ± 7.927	61.29 ± 10.730 <sup>§,§</sup>	19.47 ± 6.649
Parietal cortex	27.66 ± 2.873 <sup>#</sup>	26.72 ± 9.427 <sup>#</sup>	57.27 ± 8.461 <sup>§,§</sup>	16.46 ± 2.848
<b>Dystrophic microglia/mm<sup>2</sup></b>				
Dentate gyrus	11.17 ± 1.580 <sup>#</sup>	20.61 ± 1.190	27.69 ± 5.188	21.44 ± 4.386
CA3	22.79 ± 2.958	24.06 ± 3.070	37.33 ± 4.579	29.29 ± 2.215
CA2-CA1	17.27 ± 1.205 <sup>*,#</sup>	39.55 ± 3.710	34.55 ± 4.259	28.78 ± 1.522
Entorhinal cortex	9.66 ± 0.816 <sup>###,§</sup>	20.03 ± 1.961	30.06 ± 3.135	23.45 ± 2.181
Temporal cortex	7.45 ± 1.509 <sup>##</sup>	11.93 ± 2.993	28.58 ± 6.079	16.00 ± 3.357
Parietal cortex	5.84 ± 1.291 <sup>###</sup>	9.81 ± 2.878 <sup>##</sup>	34.82 ± 6.974	19.17 ± 3.217

Microglia phenotype data as represented in Figure 3. Data are summarized as Mean ± standard error of mean. \*Significant difference against adult group; #significant differences against old group; §significant differences against aged group. One symbol:  $p < 0.05$ ; two symbols:  $p < 0.01$ ; three symbols:  $p < 0.001$ ; four symbols:  $p < 0.0001$ .

in the number of ferritin+ dystrophic microglia was observed (Supplementary Figure S1b). Therefore, ferritin can be used as a marker to differentiate the phenotype of microglia, with a preference for activated microglia.

To assess if iron levels were related to the increased number of ferritin+ activated and dystrophic microglia during adulthood and aging, we performed a histochemical detection of iron in the same subjects.

### 3.2 | Increased iron tissue content and number of iron-storage microglia in hippocampus and cortex of aged marmosets

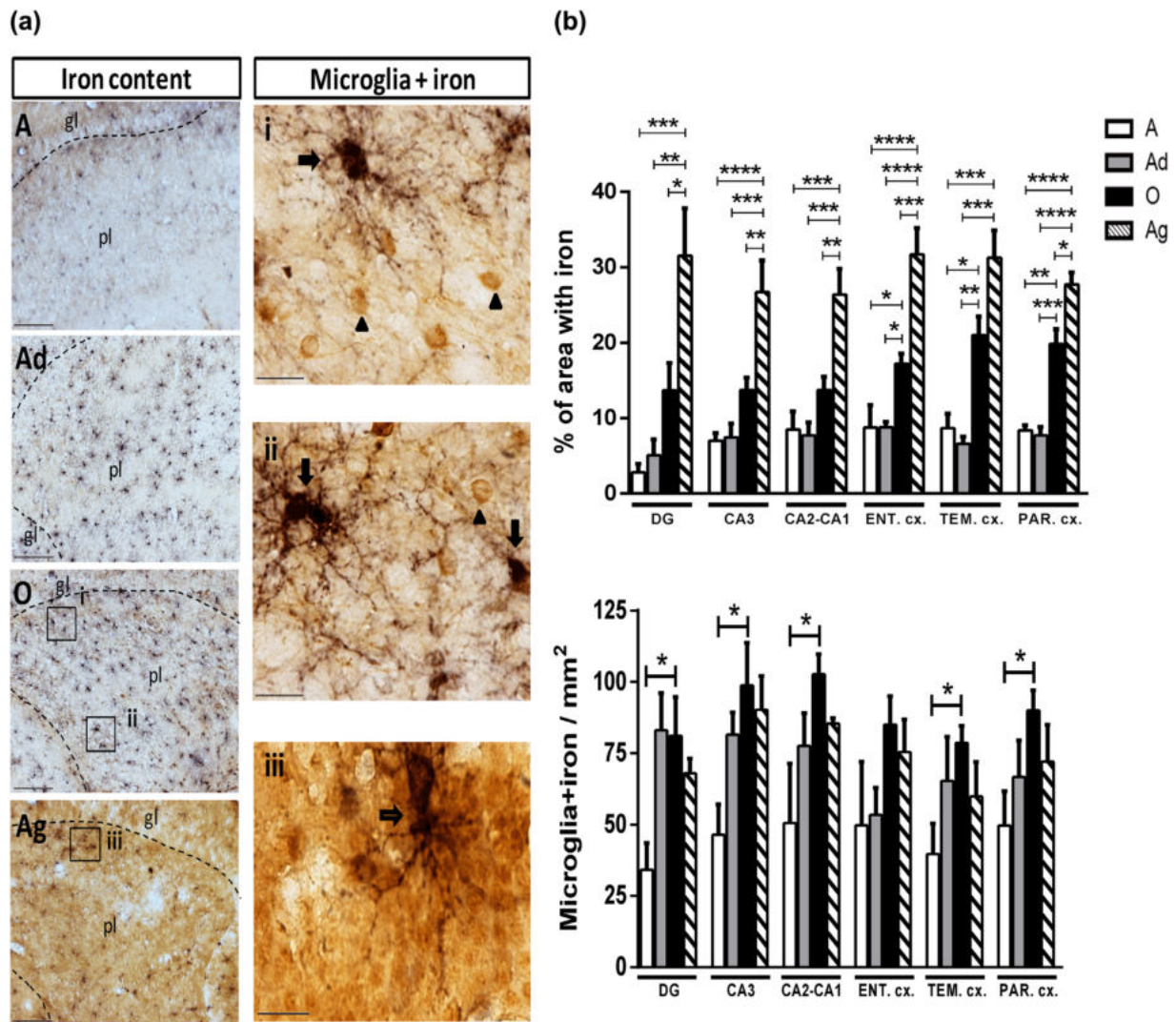
Iron labeling appeared mainly in the cytoplasm of different types of cell (Figure 4a, arrowheads). We quantified iron as a percentage of staining in a specific area and observed a significant increase in iron content in the hippocampus between old and aged marmosets. In the cortex, iron staining increased firstly between adult and old marmosets, and secondly between old and aged marmosets (Figure 4b, upper panel and Table 2). Then, the number of ferritin+ microglia containing iron (microglia+ iron) was analyzed, and cells were identified with a dark-blue staining (Figure 4a, arrows).

Microglia+ iron density gradually increased along aging in all brain regions, being significantly higher in old individuals against adolescent ones. It then tends to decrease in aged marmosets (Figure 4b, lower panel and Table 2).

### 3.3 | Increased number of astrocytes in aged marmosets

Glial fibrillary acidic protein (GFAP) represents a specific marker for astrocytes, which are increased in normal aging (Cotrina & Nedergaard, 2002; Dong & Benveniste, 2001). Immunoreactivity for GFAP in hippocampus and entorhinal cortex of marmosets was detected and quantified (Figure 5a). Density of GFAP+ cells increased in aged marmoset compared to old and adult individuals in DG, while it increased in old subjects compared to younger animals in CA2-CA1 and ENT cortex (Figure 5b, upper panel). GFAP+ cell in ENT cortex decreased, though not significantly, in aged marmosets compared to old subjects (Figure 5b, upper panel). To explore whether these astrocytes showed hypertrophy, we assessed the relative soma size and found it to be increased during aging only in hippocampal regions (Figure 5b).





**FIGURE 4** Detection of iron (histochemistry) and ferritin (immunohistochemistry) in hippocampus and cortex of marmosets. (a) Iron content (brown) and microglia labeled with iron (dark blue) were assessed in the hippocampus and cortex. Left: Representative images of iron content in the brain of marmoset at different ages. In hippocampus, there was a clear increase in iron tissue content with aging (brown color). Scale bar 100 μm. Right: Representative images of microglia+ iron (arrows). Note the presence of cells with low levels of iron but not ferritin (arrow heads) (inserts i and ii), and ferritin+ microglia with iron (microglia+iron) located in granular layer of DG (empty arrow) (insert iii) taken from left panels. Scale bar 20 μm. (b) Quantification of percentage area stained with iron, and density of microglia+ iron in adolescent (A), adult (Ad), old (O), and aged (Ag) marmosets. Upper panel: Iron content in hippocampal and cortical regions. Lower panel: Density of microglia + iron in hippocampal and cortical regions. Dentate gyrus (DG), Entorhinal (ENT), temporal (TEM), and parietal (PAR) cortices. Adolescent (A): mean age  $1.75 \pm 0.18$  years; Adult (Ad): mean age  $5.33 \pm 0.88$  years; Old (O): mean age  $11.25 \pm 0.7$  years; Aged (Ag): mean age  $16.83 \pm 2.59$  years. Data represents means  $\pm$  S.E.M. One-way ANOVA followed by Tukey post hoc test. \* $p < 0.05$ ; \*\* $p < 0.01$ ; \*\*\* $p < 0.001$ ; \*\*\*\* $p < 0.0001$ . See Table 2 for statistical differences

### 3.4 | RNA oxidation increases with aging in hippocampus and cortex of marmosets

The function of ferritin is to store iron inside cells to avoid Fenton reaction and subsequent free radical formation. As we observed an increase in the iron content in brain tissue during the aging process in marmosets, we sought to assess whether this increase in iron parallels cellular or physiological damage by oxidative stress. We evaluated a product of RNA oxidation, known as 8-hydroxyguanosine (8OHG) (Syslová et al., 2014), which was clearly identified allowing for its quantification in all regions of interest (Figure 6). In adolescent

marmosets, few cells are faintly labeled with 8OHG antibody in all hippocampal regions and cortices (Figure 6a–f). Adult, old, and aged marmosets showed a great increase in the amount of 8OHG+ cells, which appeared more intensively labeled than in adolescent subjects (Figure 6a, g–x). A high number of 8OHG+ cells were found in the granular and polymorphic layers of DG, and *stratum pyramidale* of CA3 and CA2-CA1. In TEM and PAR cortices, layers III, IV, and V were more intensively labeled than layers I and II, while ENT cortex exhibited a homogenous labeling of 8OHG (Figure 6a). It is important to note that in all hippocampal regions, 8OHG+ appeared mostly in cell cytoplasm

**TABLE 2** Quantification of iron and microglia+ iron in marmoset brain

	Adolescent	Adult	Old	Aged
<b>Percentage of area stained with iron (%)</b>				
Dentate gyrus	2.82 ± 1.133 <sup>&amp;&amp;&amp;</sup>	5.10 ± 2.092 <sup>&amp;&amp;</sup>	13.69 ± 3.624 <sup>&amp;</sup>	31.51 ± 6.298
CA3	7.01 ± 1.011 <sup>&amp;&amp;&amp;</sup>	7.47 ± 1.819 <sup>&amp;&amp;&amp;</sup>	13.74 ± 1.642 <sup>&amp;&amp;</sup>	26.76 ± 4.135
CA2-CA1	8.48 ± 2.388 <sup>&amp;&amp;&amp;</sup>	7.72 ± 1.693 <sup>&amp;&amp;&amp;</sup>	13.76 ± 1.724 <sup>&amp;&amp;</sup>	26.40 ± 3.390
Entorhinal cortex	8.74 ± 3.007 <sup>#,&amp;&amp;&amp;&amp;</sup>	8.79 ± 0.738 <sup>#,&amp;&amp;&amp;&amp;</sup>	17.21 ± 1.383 <sup>&amp;&amp;&amp;</sup>	31.73 ± 3.434
Temporal cortex	8.67 ± 1.931 <sup>#,&amp;&amp;&amp;</sup>	6.61 ± 0.941 <sup>#,&amp;&amp;&amp;</sup>	21.03 ± 2.458	31.28 ± 3.584
Parietal cortex	8.39 ± 0.653 <sup>##,&amp;&amp;&amp;&amp;</sup>	7.72 ± 1.138 <sup>##,&amp;&amp;&amp;&amp;</sup>	19.88 ± 1.897 <sup>&amp;</sup>	27.76 ± 1.521
<b>Density of microglia+ iron/mm<sup>2</sup></b>				
Dentate gyrus	34.22 ± 9.416 <sup>#</sup>	83.03 ± 13.150	81.05 ± 13.690	67.94 ± 5.202
CA3	46.50 ± 10.610 <sup>#</sup>	81.52 ± 7.958	98.83 ± 14.970	90.28 ± 11.890
CA2-CA1	50.58 ± 20.980 <sup>#</sup>	77.60 ± 11.570	102.80 ± 7.084	85.45 ± 1.994
Entorhinal cortex	49.82 ± 22.290	53.44 ± 9.502	85.08 ± 9.992	75.49 ± 11.430
Temporal cortex	39.70 ± 10.790 <sup>#</sup>	65.37 ± 15.510	78.70 ± 5.923	59.98 ± 12.000
Parietal cortex	49.70 ± 12.110 <sup>#</sup>	66.73 ± 12.850	90.04 ± 7.075	72.16 ± 12.930

Data are summarized as Mean ± standard deviation. <sup>#</sup>significant differences against old group; <sup>&</sup>significant differences against aged group. One symbol:  $p < 0.05$ ; two symbols:  $p < 0.01$ ; three symbols:  $p < 0.001$ ; four symbols:  $p < 0.0001$ .

surrounding the nucleus. However, in the cortex of adult, old, and aged marmosets, 8OHG also appeared in neuronal dendrites (Figure 6a, l, r). The quantification of the percentage of area occupied by 8OHG+ cells, confirmed an increased RNA oxidation with age, since adult marmosets showed a significant increase in 8OHG+ cells compared to adolescent animals in CA3 and all cortical regions (Figure 6b and Table 3). Similarly, 8OHG+ cell density increased further with aging as all hippocampal and cortical regions showed a higher 8OHG staining in old and aged marmosets with respect to the adolescent group (Figure 6B and Table 3). Notably, in the cortical regions, 8OHG is greatly increased and remains stable in the three adult groups (Ad, O, Ag) compared to the adolescent (A) group. In hippocampal regions, 8OHG increased more progressively from A to Ag marmosets (Table 3). After gathering the data, we can conclude that RNA oxidation appears early in adulthood in both cortex and hippocampus of marmoset brains.

### 3.5 | RNA oxidation is present in neurons and astrocytes, but rarely in microglia.

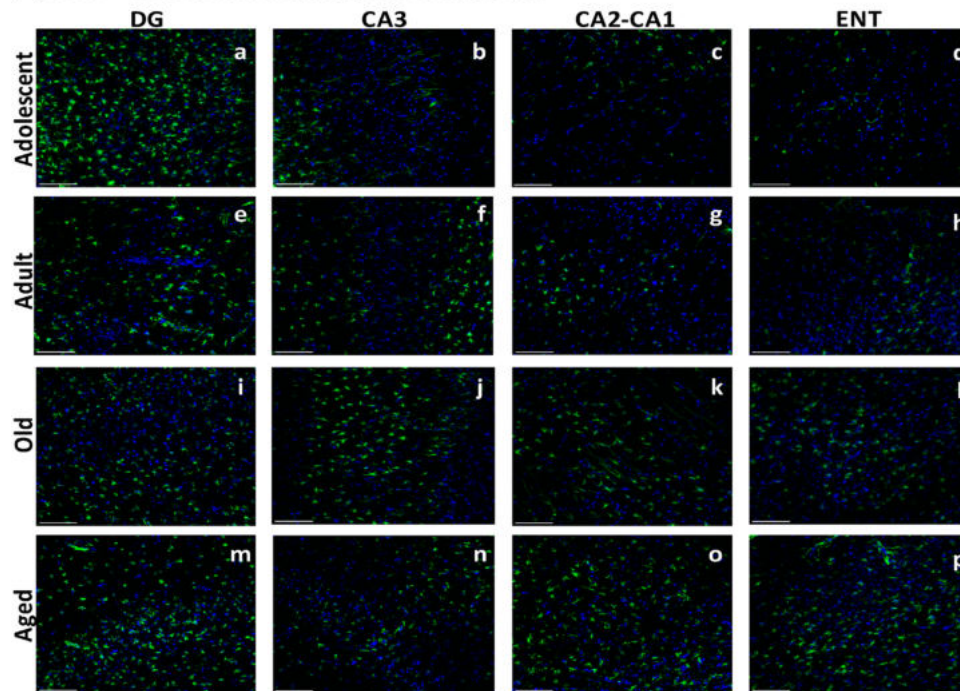
We have observed a decrease in the density of resting and activated microglia but an increased number of cells showing RNA oxidation in aged marmoset brain. As RNA oxidation can lead to apoptosis (Shan, Chang, & Lin, 2007) and to reduction in cell number, we aimed to evaluate whether glia cells were suffering RNA oxidation, as it has been previously described in neurons (Ding, Marquesbery, Cecarini, & Keller, 2006; Ding, Marquesbery, Chen, Li, & Keller, 2005; Nunomura et al., 1999, 2001, 2002; Nunomura, Tamaoki et al., 2012). Double labeling immunofluorescence was performed in hippocampus of old and aged marmosets, using ferritin, Iba1, GFAP, and 8OHG antibodies. We were able to observe that astrocytes were positively co-labeled with 8OHG

(Supplementary Figure S3). These 8OHG+ astrocytes were mainly found in stratum radiatum of CA3 and CA2-CA1, in old and aged marmosets (Supplementary Figure S3). Double labeling of microglia and 8OHG resulted in a robust immunoreactivity of 8OHG in neuronal-like cells in pyramidal and granular layers of the hippocampus in old and aged marmosets. However, we did not detect significant 8OHG labeling in microglia (Figure 7). Notably, microglia were nearby 8OHG+ cells: their processes were surrounding damaged cells, as in a phagocytic phase (Figure 7 panel Q). We then quantified the number of microglia showing ramified processes or amoeboid morphology in hippocampus of old marmoset (Figure 7, yellow and white arrow). The amoeboid phenotype was more abundant than the ramified one (Figure 7 graph). Few microglia had positive staining for 8OHG throughout their cytoplasm, mainly in aged marmosets. We noted that those 8OHG+ microglia presented a few deramified processes, which could suggest a dystrophic phenotype (Figure 7, r panel, arrow head).

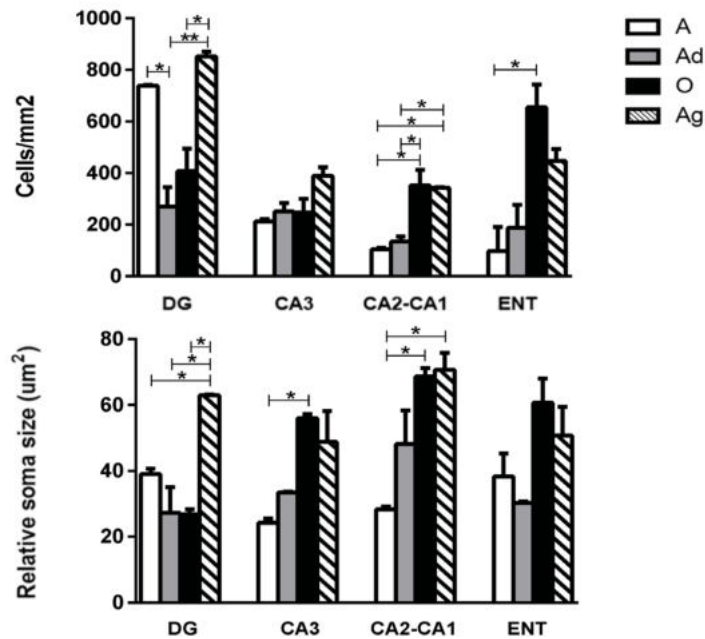
### 3.6 | Some M2 microglia showed a dystrophic phenotype

We observed activated microglia surrounding 8OHG+ *damaged* cells, resembling a M2 state (Jimenez et al., 2008; Tang & Le, 2016). Therefore, we aimed to determine if those microglia were in a phagocytic M2 state, which has been shown to express Arg1 and IL-10 (Cherry, Olschowka, & O'Banion, 2014; Cherry et al., 2015). Therefore, we performed double (IL-10 and ferritin), and triple (Arg1, ferritin, and 8OHG) immunofluorescence labeling and evaluated the presence of M2 microglia in the hippocampus of old marmosets (Figure 8). Most ferritin+ microglia showing a hypertrophic cytoplasm were positive for IL-10 and Arg1, characteristic of M2 state (Figure 8). Phagocytic

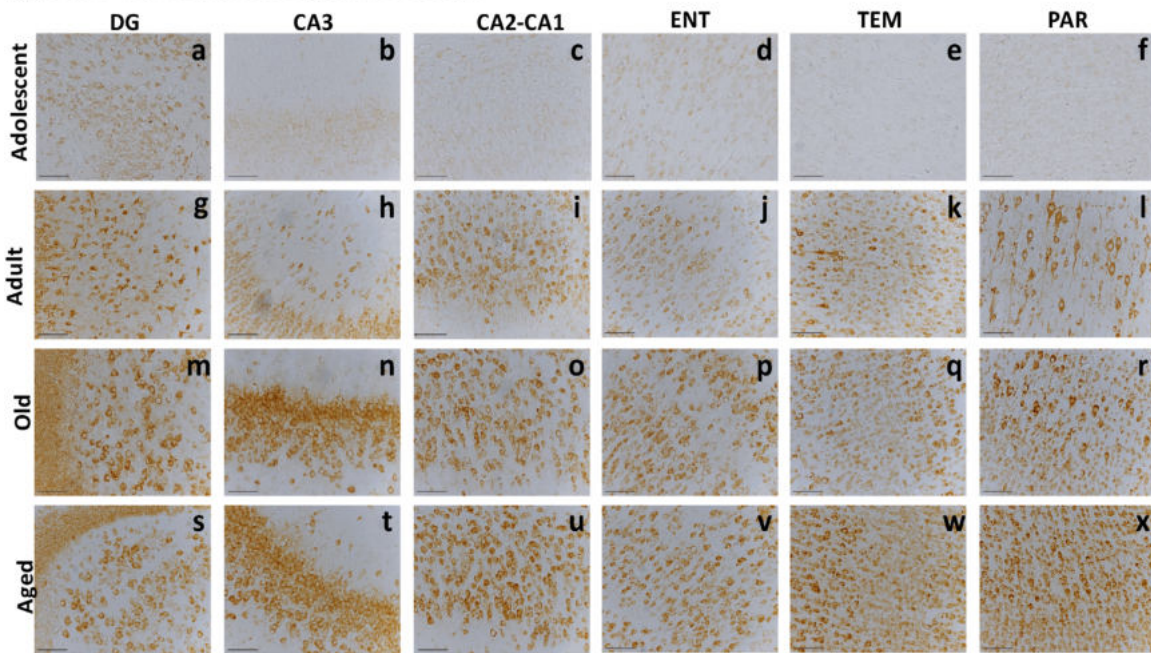
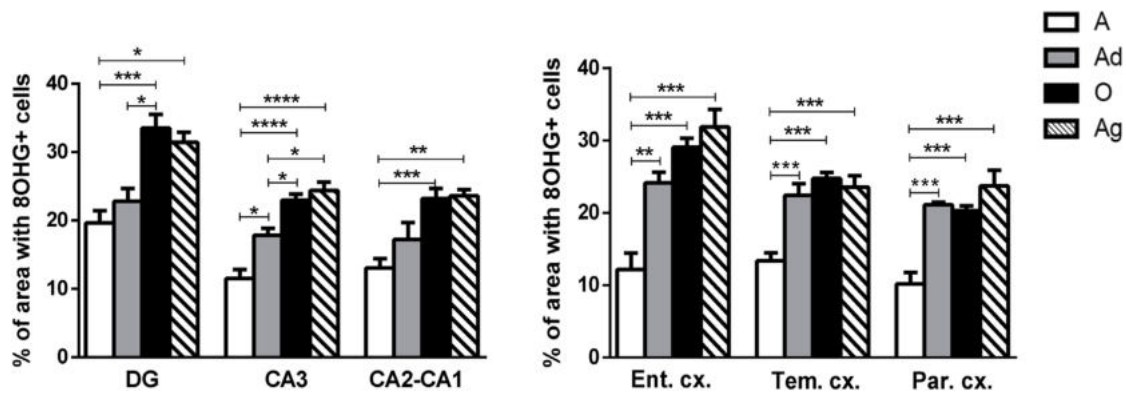
## (a) GFAP + cells in different regions of the brain



## (b) Quantification of reactive astrocytes in brain of marmoset



**FIGURE 5** Astrocytes labeled with GFAP. (a) Immunofluorescence of GFAP in different regions of the brain of adolescent (A) (a-d), adult (Ad) (e-h), old (O) (i-l), and aged (Ag) (m-p) marmosets. Scale bar 100 µm. (b) Quantification of GFAP+ cells (cells/mm<sup>2</sup>) and their relative soma sizes in the respective regions analyzed. Upper panel: There was a significant increase in GFAP+ cells in O and Ag individuals compared to Ad in DG and CA2-CA1, and from A to Ag in CA2-CA1 and ENT (all,  $p < 0.05$ ). Notably, A subjects presented a larger number of GFAP+ cells in DG compared to Ad ( $p < 0.05$ ). Lower panel: Relative GFAP+ cells soma size was compared among age groups. It increased in Ag marmoset in DG and CA2-CA1 compared to younger subjects. In CA3 and CA2-CA1 regions, GFAP+ soma size increased already in O marmoset compared to Ad subjects. Adolescent (A): mean age  $1.75 \pm 0.18$  years; Adult (Ad): mean age  $5.33 \pm 0.88$  years; Old (O): mean age  $11.25 \pm 0.7$  years; Aged (Ag): mean age  $16.83 \pm 2.59$  years. Data represents means  $\pm$  S.E.M. One-way ANOVA post-hoc analysis Tukey (\* $p < 0.01$ , \*\* $p < 0.01$ )

**(a) 8OHG+ cells in different regions of the brain****(b) Quantification of 8OHG in brain of marmoset**

**FIGURE 6** Immunohistochemistry for 8OHG in marmoset brain. (a) 8OHG labeling in hippocampus and cortex of marmoset. Oxidized RNA could be detected in adolescent marmoset brain (a-f), and it increased with aging. Adults showed an increased 8OHG labeling in all regions analyzed (g-l), with remarkable staining in parietal cortex (PAR) where large neurons can be detected (l). In old and aged marmosets, labeling was observed in all regions analyzed (m-x), being greater in DG's granule and polymorphic layers (m and s) and str. pyramidale from CA3 and CA2-CA1 (n, o, t, and u). Note, that large pyramidal neurons can be observed in PAR in adults but not in adolescent and aged marmosets (r and x). Scale bar 100  $\mu$ m. (b) Percentage of area occupied by 8OHG+ cells. 8OHG+ cells increased along aging in all hippocampus and cortical regions, however, damage to RNA can be detected earlier in cortex than hippocampus. Adolescent (A): mean age  $1.75 \pm 0.18$  years; Adult (Ad): mean age  $5.33 \pm 0.88$  years; Old (O): mean age  $11.25 \pm 0.7$  years; Aged (Ag): mean age  $16.83 \pm 2.59$  years. Data represents means  $\pm$  S.E.M. One-way ANOVA post hoc analysis Tukey. \* $p < 0.05$ ; \*\* $p < 0.01$ ; \*\*\* $p < 0.001$ ; \*\*\*\* $p < 0.0001$ . See table 3 for statistical differences

spheroids were commonly labeled with Arg1 (Figure 8, white thick arrows). Triple immunofluorescence labeling with ferritin, Arg1, and 8OHG indicated that some microglia Arg1+ also had positive staining for 8OHG (Figure 8, middle panels, blue arrows). Moreover, we saw features of dystrophic phenotype on those M2 cells: phagocytic spheroids and cytoplasmic fragmentation (Hefendehl et al., 2014). Additionally, we also observed that ferritin+ intensity in those M2 dystrophic cells was much weaker than in M1 microglia (Figure 8, yellow arrows).

## 4 | DISCUSSION

### 4.1 | Activated microglia contains ferritin in brain of marmosets

We have shown that ferritin antibody allows a clear detection of microglia, labeling preferentially an activated phenotype (Figures 2, 3, and Supplementary Figure S1). Ferritin+ microglia were quantified according to the three main phenotypic types: resting, activated, and

**TABLE 3** Percentage of area occupied by 8OHG+ cells in marmoset brain

	Adolescent (%)	Adult (%)	Old (%)	Aged (%)
Dentate gyrus	19.66 ± 1.778 <sup>###, &amp;</sup>	22.81 ± 1.885 <sup>#</sup>	33.51 ± 2.008	31.45 ± 1.457
CA3	11.56 ± 1.287 <sup>*, ###, &amp; &amp; &amp; &amp;</sup>	17.85 ± 0.988 <sup>#, &amp;</sup>	22.99 ± 0.875	24.41 ± 1.191
CA2-CA1	13.09 ± 1.344 <sup>###, &amp; &amp;</sup>	17.20 ± 2.480	23.26 ± 1.425	23.62 ± 0.892
Entorhinal cortex	12.14 ± 2.260 <sup>**, ###, &amp; &amp; &amp;</sup>	24.14 ± 1.476	29.07 ± 1.200	31.89 ± 2.382
Temporal cortex	13.34 ± 1.119 <sup>***, ###, &amp; &amp; &amp;</sup>	22.41 ± 1.601	24.73 ± 0.814	23.55 ± 1.595
Parietal cortex	10.15 ± 1.571 <sup>***, ###, &amp; &amp; &amp;</sup>	21.12 ± 0.319	20.27 ± 0.676	23.73 ± 2.150

Data are summarized as Mean ± standard deviation. Data are summarized as Mean ± standard deviation. \*Mean significant difference against adult group; # represents significant differences against old group; & significant differences against aged group. One symbol:  $p < 0.05$ ; two symbols:  $p < 0.01$ ; three symbols:  $p < 0.001$ ; four symbols:  $p < 0.0001$ .

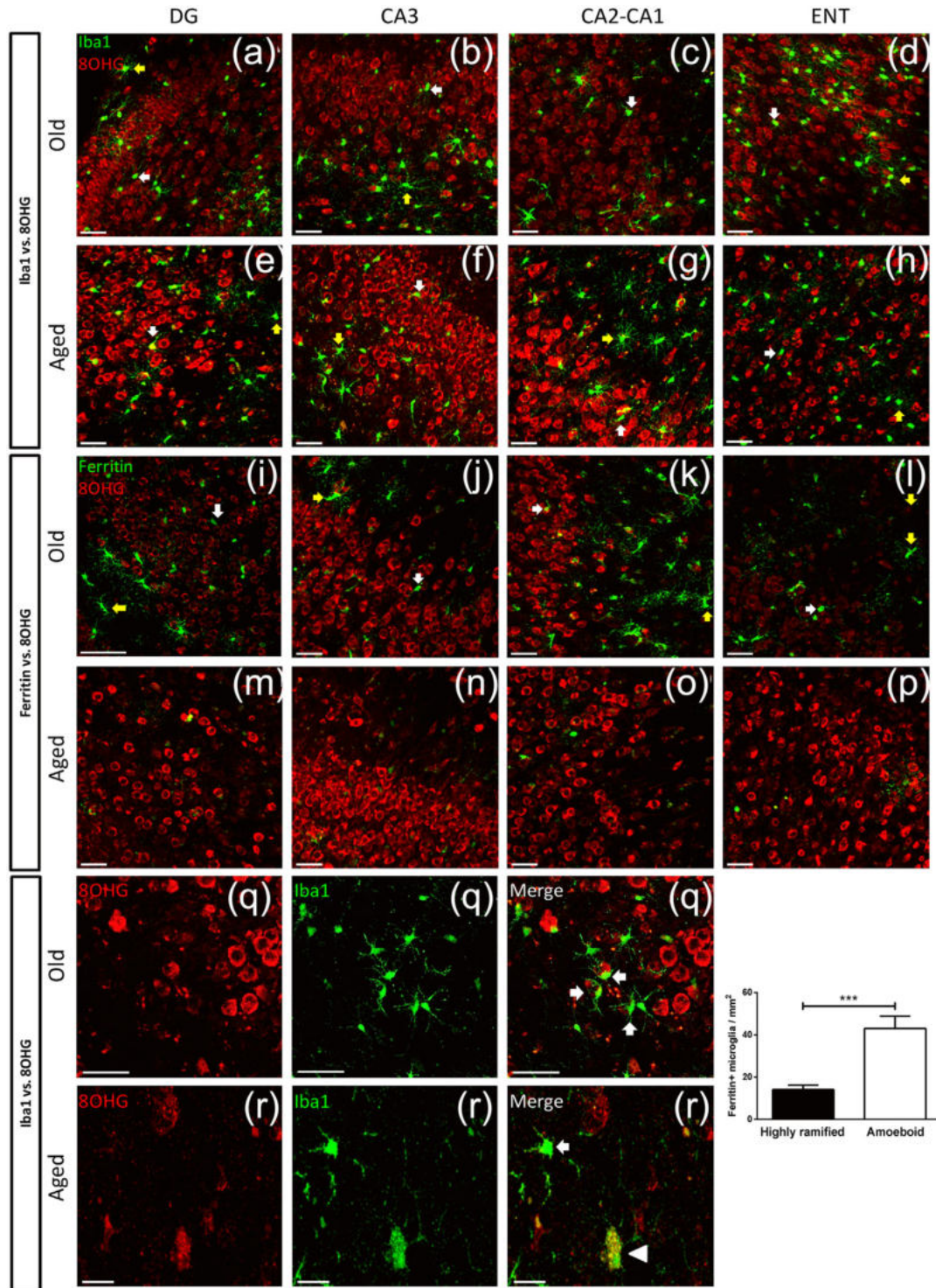
dystrophic (Streit et al., 2004). Our data showed an increased number of ferritin+ microglia with activated and dystrophic phenotype in hippocampus and cortex from adult and old marmosets, compared to adolescent subjects. In contrast, the density of total ferritin+ microglia (resting, activated and dystrophic) decreased in aged marmosets (Figures 3 and Supplementary Figure S1). In the current study, we also compared ferritin labeling with Iba1 labeling (Ito et al., 1998) from our previous report (Rodríguez-Callejas et al., 2016). We observed that although both markers colocalize in the cytoplasmic domain of microglia (Supplementary Figure S2), ferritin labels preferentially activated microglia, whereas Iba1 labels rather resting cells in marmoset brains (Supplementary Figure S1). Ferritin, as a protein with ferroxidase activity, can store ferric ion for a long term (Arosio et al., 2009; Chasteen & Harrison, 1999), reducing reactive oxygen species (ROS) production. It was previously shown that the overexpression of the heavy subunit of ferritin in macrophages depends on the cytokines present in the environment and leads to polarization towards the M1 or M2 phenotype (Bolisetty et al., 2015). A similar observation was reported using antisera against the light subunit of ferritin, which preferentially label activated microglia (Kaneko, Kitamoto, Tateishi, & Yamaguchi, 1989). This data supports our current results as microglia positive for ferritin preferentially showed an activated phenotype in marmosets.

Previous work testing ferritin-, CD68-, Iba1-, and HLA-DR-immunoreactivity in brain samples from old healthy humans, or with dementia with Lewy bodies and AD (Lopes et al., 2008), have also observed a distinct population of microglia labeled with each antibody but conclude that ferritin preferentially labels dystrophic microglia in old and diseased patients (Lopes et al., 2008; Streit & Xue, 2016). Interestingly, when assessing ferritin+ microglia in healthy adult controls (aged 34–49 years of age), few ferritin+ cells could be detected, but the number of ferritin+ microglia increases in Down Syndrome patients (Xue & Streit, 2011). In the present study, we observed that number of ferritin+ cells was larger in adult and old marmosets compared to younger individuals in most brain regions analyzed. Hence, increased number of ferritin+ microglia in brain tissue may indicate the onset of aging or of a

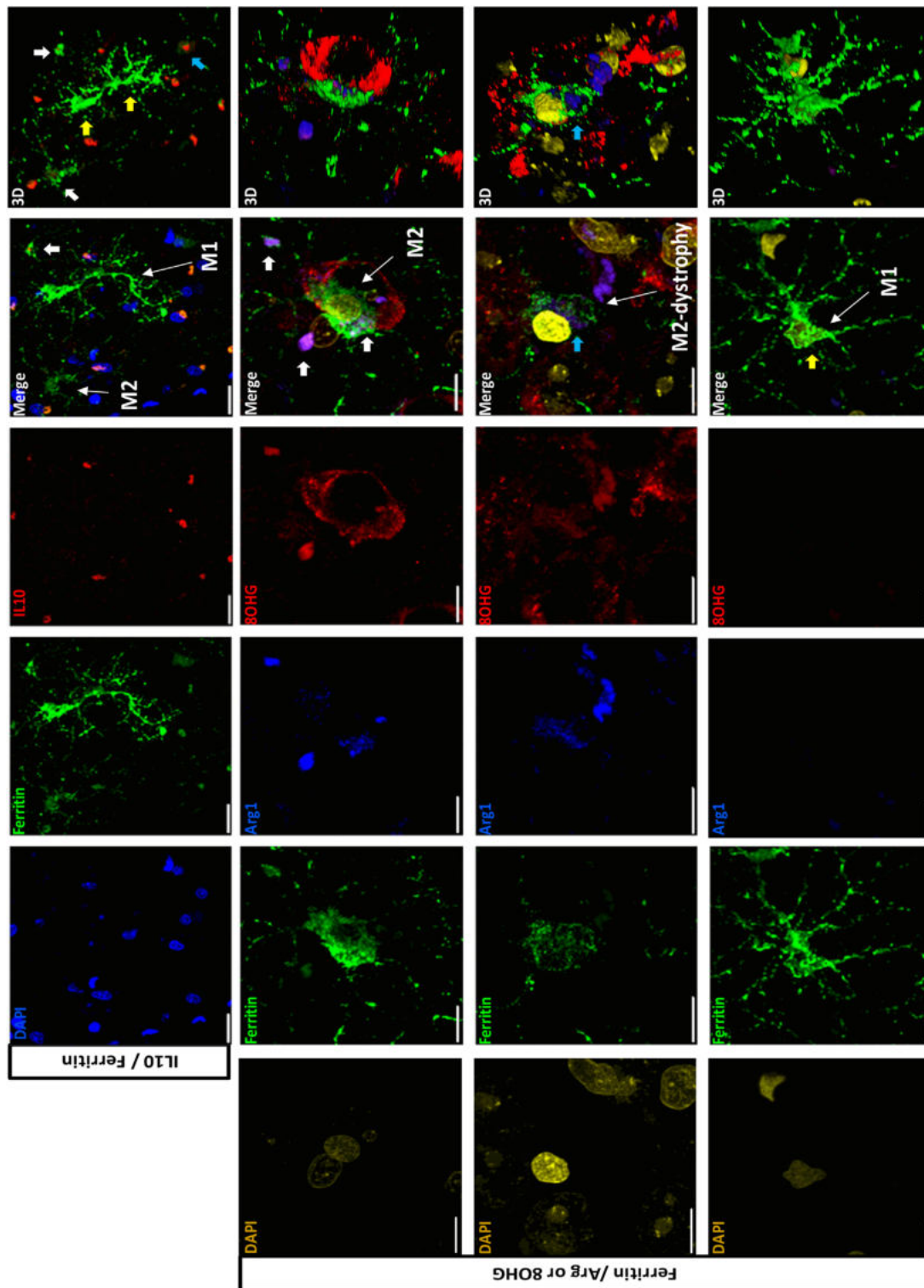
disease condition similarly to human data (Lopes et al., 2008; Streit et al., 2009).

The increased density of ferritin+ microglia in old humans and in neurodegenerative diseases has been linked to the accumulation of iron. It has been proposed that dystrophy of microglia is the result of an impaired iron-mediated oxidative damage (Lopes et al., 2008; Streit & Xue, 2016). In this and in our previous study, we detected dystrophic microglia already in adolescent marmoset (Rodríguez-Callejas et al., 2016). Here we also observed a significant increase of 8OHG labelling since adulthood. This may indicate that in marmosets, the appearance of dysfunctional microglia parallels oxidative damage in the brain.

Importantly, iron concentration induces the expression of ferritin (Hare, Ayton, Bush, & Lei, 2013; Hentze, Muckenthaler, Galy, & Camaschella, 2010) and iron accumulation leads to increased ferritin immunoreactivity (Walker et al., 2016). This iron/ferritin balance is tightly regulated by the iron-responsive element binding proteins (IRP) that interacts with genes containing the iron responsive element (IRE). In contrast, ROS can oxidize ferritin by promoting its proteasomal degradation (Mehlase, Sandig, Pantopoulos, & Grune, 2005), and ROS also inactivates c-aconitase, promoting inhibition of ferritin synthesis under IRP/IRE (Martins, Robalinho, & Meneghini, 1995; Pantopoulos & Hentze, 1995). The large number of cells showing oxidized RNA in old and aged marmosets may indicate an enhanced oxidative environment that may promote ferritin degradation and/or inhibit its synthesis by the above described mechanism. This was evident in aged marmoset, when the highest iron accumulation and RNA oxidation were present in the brain, but with a significant reduction of ferritin+ cells (resting, activated and dystrophic). Similarly, a dyshomeostasis between iron and ferritin levels has been observed in the substantia nigra of aged mouse (Walker et al., 2016). In AD patients, iron accumulates without a parallel increase in ferritin (Castellani et al., 2004) and a dysfunction of iron/ferritin system results in higher free iron levels in AD brain tissue (Bonda et al., 2011). Thus, increased iron/decreased ferritin ratio in aged marmoset may predispose brain tissue to oxidative damage and to neurodegeneration.



**FIGURE 7** Double labeling of RNA oxidative stress marker 8OHG (red) and microglia (Iba1 or ferritin, green) in different hippocampal regions and entorhinal cortex (ENT). In all areas most of microglia (Iba1+ and ferritin+ cells) are not labeled with 8OHG, while some of them are surrounding 8OHG+ cells (f, g, q). Note that, as already shown in Figure 3 the number of ferritin+ microglia cells drastically decreased in aged marmosets (M-P). However, in aged marmosets Iba1+ microglia with few short deramified processes (such as in the dystrophic phenotype) were labeled with 8OHG throughout their cytoplasm (r, arrow head). Nearby, a microglia cell with activate phenotype was not 8OHG+ (r, arrow). (a–p) Scale bar 50  $\mu\text{m}$ . (q, r) Scale bar 20  $\mu\text{m}$ . Density of hypertrophic microglia in hippocampus of old marmoset. Ferritin+ microglia cells were scored as highly ramified microglia (hypertrophic soma with ramified processes, yellow arrows in panels (a–l) or amoeboid microglia (ameboid soma shape, white arrows in panels (a–l)). Amoeboid microglia were more abundant than ramified microglia. Old (O): mean age  $11.25 \pm 0.7$  years; Aged (Ag): mean age  $16.83 \pm 2.59$  years. Data represents means  $\pm$  S.E.M. Un-paired T-test (\*\*\*)  $p < 0.001$



**FIGURE 8** Ferritin + microglia cells are positive for interleukin 10 (IL10) and arginase 1 (Arg1) in hippocampus of old marmosets. Mean age of old marmoset was  $11.25 \pm 0.7$  years. At the upper and bottom panels microglia (green) with a characteristic M1 state showing a hypertrophic cytoplasm and long ramified processes, but no labeling with either IL10 (red) or 8OHG (red) (yellow arrows). Middle panels: A triple labeling confirms that ferritin+ cells (green) co-localize with Arg1 (blue). This ferritin + microglia presented a hypertrophic soma and short processes and it was in close contact with 8OHG + cells located in granular layer (larger soma size). A three-dimensional reconstruction (last column), confirms the colocalization of Arg1 inside microglia, and its interaction with 8OHG+ cell, indicating a M2-phagocytic state (white arrows). Some ferritin + microglia with Arg1 immunoreactivity (M2 state) presented cytoplasmic 8OHG staining. Those microglia+ 8OHG were not surrounding damaged cells, but presented a dystrophic phenotype, such as a defragmented cytoplasm and de-ramified processes (blue arrows). Merge: surface rendering view using LSM software constructed from serial confocal z-stack images of each row. 3D: Three-dimensional reconstruction. Scale bar 20  $\mu$ m (upper panel), 10  $\mu$ m (rest of the panels)

## 4.2 | RNA oxidation increased in neurons and astrocytes, but microglia cells are protected from oxidative damage during aging, except some M2 type that showed a dystrophic phenotype

In the aging brain, as well as in several neurodegenerative diseases, there is a decline in the normal antioxidant defense mechanisms, which increases the vulnerability of the brain to the deleterious effects of oxidative damage (Finkel & Holbrook, 2000). Several studies have found increased levels of 8OHG in brain of old rats (Hamilton et al., 2001), as well as in hippocampus, TEM lobe, and inferior PAR lobe of old humans (Ding et al., 2006, 2005, Nunomura et al., 1999, 2001, 2002; Nunomura, Tamaoki et al., 2012). In marmosets, we observed an age-dependent increase in the number of 8OHG+ cells from adult to aged subjects. 8OHG labeled neuron like-cells and star-shaped cells resembling astrocytes. Double labeling confirmed a great number of astrocytes (GFAP+) with 8OHG in hippocampus of aged subjects (Supplementary Figure S3). The number of GFAP+ cells increased with aging in hippocampus, but it decreased, though non-significant in ENT cortex. These results are supported by previous observations of an excessive astrocyte activation in hippocampus during the aging process, whereas astrocytes seem to be atrophic in ENT cortex (Rodríguez-Arellano, Parpura, Zorec, & Verkhratsky, 2016). As we have focused the present work on the description of aged microglia, we did not use other markers to detect dystrophic/atrophic astrocytes that can be result of oxidized RNA. Further studies are needed to determine whether oxidative damage may be linked to astrocyte reduction in ENT cortex in aged marmosets.

Contrastingly, most microglia (labeled with ferritin and Iba1-antibodies) were not positive for 8OHG. This negative labeling was observed in all regions analyzed, and at all ages studied. Interestingly, microglia negative for 8OHG were often surrounding 8OHG+ cells in granular and pyramidal layers of hippocampus. Microglia have several mechanism of protection against RNA oxidation, such as over-expression of glutathione (Chatterjee, Noack, Possel, Keilhoff, & Wolf, 1999), superoxide dismutase 2 (SOD-2) (Ishihara, Takemoto, Itoh, Ishida, & Yamazaki, 2015), and inflammation-related protein autotaxin (ATX) (Awada et al., 2012). Microglia also exhibit the highest activity of glutathione peroxidase among other cells within the central nervous system (Power & Blumbergs, 2009). However, during aging those neuroprotective mechanisms are diminished, leading to cellular degeneration (dystrophy).

As we observed that 8OHG+ cells were surrounded by microglia, as in a phagocytic phase, we sought to quantify the number of hypertrophic activated microglia either with ramified processes or with an amoeboid soma. We found a higher number of amoeboid than ramified microglia in the dentate gyrus of old marmosets. We then detected ferritin+ microglia with markers of M2 state (Arg1 and IL10) (Cameron & Landreth, 2010; Franco & Fernández-Suárez, 2015; Kabba et al., 2017; Orihuela, McPherson, & Harry, 2016; Tang & Le, 2016). Those M2 microglia were surrounding and contacting other cells affected with RNA oxidation (8OHG+ cells, Figure 8), resembling a phagocytic process. Phagocytosis is a process that requires the

production of high levels of ROS (Spletstoeser & Schuff-Werner, 2002; Vernon & Tang, 2013) and eventually oxidative damage. In the present study, we observed that some M2 microglia had RNA oxidation and cytorrhesis (feature of dystrophy). An increased number of microglia with heterogeneous intracellular inclusions has been described in old rhesus monkeys (25–35 years). However, those microglia showed a reduced capacity to digest engulfed particles (Peters, Josephson, & Vincent, 1991). It has been proposed that reduced clearance of phagocytic debris in aged microglia may contribute to the onset of dystrophy (Spittau, 2017; von Bernhardt et al., 2015). In addition, during aging, autophagy efficiency declines and becomes dysfunctional, resulting in the accumulation of waste materials within cells (Salminen, Kaarniranta, & Kauppinen, 2012). Hence, previous studies and our current data may suggest that M2 microglia from aged marmoset, with a reduced antioxidant defense mechanism, may be more vulnerable to the production of ROS during phagocytosis causing oxidized RNA. Furthermore, a major consequence of this impaired phagocytic function is the aggregation of abnormal proteins, as we previously showed in aged marmoset, where dystrophic microglia accumulates hyperphosphorylated tau (Rodríguez-Callejas et al., 2016). Thus, M2 microglia that accumulates waste materials and present RNA oxidation in old and aged marmosets may become dysfunctional over the time (dystrophic), leaving brain tissue without a key defense and repair mechanisms, which may compromise brain functions.

Female marmosets showed impairments in cognitive flexibility compared to age-matched males (Workman, Healey, Carlotto, & Lacreuse, 2018). Moreover, sex differences in distractibility and motivation during cognitive task are exacerbated over time (Sadoun, Strelnikov, Bonté, Fonta, & Girard, 2015). It is known that in AD, women are in higher risk to develop the disease than men (Nebel et al., 2018), and female AD transgenic mice have more severe pathology compared to males (Clinton et al., 2007; Schäfer, Wirths, Multhaup, & Bayer, 2007; Wang, Tanila, Puoliväli, Kadish, & Van Groen, 2003). In this study we used brains of male marmosets. However, based on our current findings and on previous reports, it will be interesting to evaluate if the onset of microglia dystrophy, iron/ferritin disbalance and oxidative stress is enhanced in female marmosets' brains compared to males.

Early reports showed that executive functions are impaired in old non-human primates compared to young subjects (Lai, Moss, Killiany, Rosene, & Herndon, 1995; Moore, Killiany, Herndon, Rosene, & Moss, 2003). However, learning impairments in tasks, such as reversal learning and delayed matching-to-position can be detected even in young-adult marmosets (4 years of age) (Sadoun, Rosito, Fonta, & Girard, 2018). We also observed several brain alterations that are characteristic of aging or neurodegenerative conditions in marmosets starting in adulthood, such as dystrophic microglia, tau hyperphosphorylation, and increased RNA oxidation. Hence, marmosets seem to be a non-human primate with early onset of brain aging.

In this study we demonstrated that iron/ferritin ratio is imbalanced in the brains of aged marmoset, an event related to RNA oxidation and microglia dystrophy. Furthermore, adult marmosets present early



cellular and biochemical abnormalities related to aging and neurodegeneration. Therefore, marmosets can be positioned as an ideal animal model to explore the pathological process of an accelerated brain aging and neurodegeneration.

## ACKNOWLEDGMENTS

We thank CONACYT for scholarship to Juan de Dios Rodriguez-Callejas (scholarship no. 308515). We thank Mirza Rojas for proofreading the manuscript.

## ORCID

Claudia Perez-Cruz  <http://orcid.org/0000-0002-5983-307X>

## REFERENCES

- Abbott, D., & Barnett, D. (2003). Aspects of common marmoset basic biology and life history important for biomedical research. *Comparative Medicine*, 53(4), 339–350.
- Arosio, P., Ingrassia, R., & Cavadini, P. (2009). Ferritins: A family of molecules for iron storage, antioxidation and more. *Biochimica Et Biophysica Acta – General Subjects*, 1790(7), 589–599. <http://doi.org/10.1016/j.bbagen.2008.09.004>.
- Awada, R., Rondeau, P., Grès, S., Saulnier-Blache, J. S., Lefebvre D'Hellencourt, C., & Bourdon, E. (2012). Autotaxin protects microglial cells against oxidative stress. *Free Radical Biology and Medicine*, 52(2), 516–526. <http://doi.org/10.1016/j.freeradbiomed.2011.11.014>.
- Balla, G., Jacob, H. S., Balla, J., Rosenberg, M., Nath, K., Apple, F., ... Vercellotti, G. M. (1992). Ferritin: A cytoprotective antioxidant strategem of endothelium. *Journal of Biological Chemistry*, 267(25), 18148–18153.
- Bolisetty, S., Zarjou, A., Hull, T. D., Traylor, A., Joseph, R., Kamal, A. I., ... Academy, H. (2015). Macrophage and epithelial cell H-ferritin expression regulates renal inflammation. *Kidney International*, 88(1), 95–108. <http://doi.org/10.1038/ki.2015.102>. Macrophage.
- Bonda, D. J., Lee, H., Blair, J. A., Zhu, X., Perry, G., & Smith, M. A. (2011). Role of metal dyshomeostasis in Alzheimer's disease. *Metallomics*, 3(3), 267–270. <http://doi.org/10.1039/C0MT00074D>.
- Braak, H., Alafuzoff, I., Arzberger, T., Kretschmar, H., & Tredici, K. (2006). Staging of Alzheimer disease-associated neurofibrillary pathology using paraffin sections and immunocytochemistry. *Acta Neuropathologica*, 112(4), 389–404. <http://doi.org/10.1007/s00401-006-0127-z>.
- Braak, H., & Braak, E. (1991). Neuropathological staging of Alzheimer-related changes. *Acta Neuropathologica*, 82(4), 239–259.
- Braak, H., & Braak, E. (1995). Staging of alzheimer's disease-related neurofibrillary changes. *Neurobiology of Aging*, 16(3), 271–278. [http://doi.org/10.1016/0197-4580\(95\)00021-6](http://doi.org/10.1016/0197-4580(95)00021-6).
- Cameron, B., & Landreth, G. E. (2010). Inflammation, microglia, and Alzheimer's disease. *Neurobiology of Disease*, 37(3), 503–509. <http://doi.org/10.1016/j.nbd.2009.10.006>.
- Castellani, R. J., Honda, K., Zhu, X., Cash, A. D., Nunomura, A., Perry, G., & Smith, M. A. (2004). Contribution of redox-active iron and copper to oxidative damage in Alzheimer disease. *Ageing Research Reviews*, 3(3), 319–326. <http://doi.org/10.1016/j.arr.2004.01.002>.
- Cermak, J., Balla, J., Jacob, H. S., Balla, G., Enright, H., Nath, K., & Vercellotti, G. M. (1993). Tumor cell heme uptake induces ferritin synthesis resulting in altered oxidant sensitivity: Possible role in chemotherapy efficacy. *Cancer Research*, 53(21), 5308–5313.
- Chang, Y., Kong, Q., Shan, X., Tian, G., Ilieva, H., Cleveland, D. W., ... Lin, C. L. G. (2008). Messenger RNA oxidation occurs early in disease pathogenesis and promotes motor neuron degeneration in ALS. *PLoS ONE*, 3(8), e2849. <http://doi.org/10.1371/journal.pone.0002849>.
- Chasteen, N. D., & Harrison, P. M. (1999). Mineralization in ferritin: An efficient means of iron storage. *Journal of Structural Biology*, 126(3), 182–194. <http://doi.org/10.1006/jsbi.1999.4118>.
- Chatterjee, S., Noack, H., Possel, H., Keilhoff, G., & Wolf, G. (1999). Glutathione levels in primary glial cultures: Monochlorobimane provides evidence of cell type-specific distribution. *Glia*, 27(2), 152–161. [http://doi.org/10.1002/\(SICI\)1098-1136\(199908\)27:2<152::AID-GLIA5>3.0.CO;2-Q](http://doi.org/10.1002/(SICI)1098-1136(199908)27:2<152::AID-GLIA5>3.0.CO;2-Q).
- Che, Y., Wang, J. F., Shao, L., & Young, L. T. (2010). Oxidative damage to RNA but not DNA in the hippocampus of patients with major mental illness. *Journal of Psychiatry and Neuroscience*, 35(5), 296–302. <http://doi.org/10.1503/jpn.090083>.
- Cherry, J. D., Olschowka, J. A., & O'Banion, M. K. (2014). Neuroinflammation and M2 microglia: The good, the bad, and the inflamed. *Journal of Neuroinflammation*, 11, 1–15. <http://doi.org/10.1186/1742-2094-11-98>.
- Cherry, J. D., Olschowka, J. A., & O'Banion, M. K. (2015). Arginase 1+ microglia reduce Aβ plaque deposition during IL-1β-dependent neuroinflammation. *Journal of Neuroinflammation*, 12(1), 1–13. <http://doi.org/10.1186/s12974-015-0411-8>.
- Clinton, L. K., Billings, L. M., Green, K. N., Caccamo, A., Ngo, J., Oddo, S., ... LaFera, F. M. (2007). Age-dependent sexual dimorphism in cognition and stress response in the 3xTg-AD mice. *Neurobiology of Disease*, 28(1), 76–82. <http://doi.org/10.1016/j.nbd.2007.06.013>.
- Cotrina, M. L., & Nedergaard, M. (2002). Astrocytes in the aging brain. *Journal of Neuroscience Research*, 67(1), 1–10. <http://doi.org/10.1002/jnr.10121>.
- Ding, Q., Markesbery, W. R., Cecarini, V., & Keller, J. N. (2006). Decreased RNA, and increased RNA oxidation, in ribosomes from early Alzheimer's disease. *Neurochemical Research*, 31(5), 705–710. <http://doi.org/10.1007/s11064-006-9071-5>.
- Ding, Q., Markesbery, W. R., Chen, Q., Li, F., & Keller, J. N. (2005). Ribosome dysfunction is an early event in Alzheimer's Disease. *Journal of Neuroscience*, 25(40), 9171–9175. <http://doi.org/10.1523/JNEUROSCI.3040-05.2005>.
- Dong, Y., & Benveniste, E. N. (2001). Immune function of astrocytes. *Glia*, 36(2), 180–190. <http://doi.org/10.1002/glia.1107>.
- Finkel, T., & Holbrook, N. J. (2000). Oxidants, oxidative stress and the biology of ageing. *Nature*, 408(6809), 239–247. <http://doi.org/10.1038/35041687>.
- Franco, R., & Fernández-Suárez, D. (2015). Alternatively activated microglia and macrophages in the central nervous system. *Progress in Neurobiology*, 131, 65–86. <http://doi.org/10.1016/j.pneurobio.2015.05.003>.
- Guan, H., Yang, H., Yang, M., Yanagisawa, D., Bellier, J. P., Mori, M., ... Tooyama, I. (2017). Mitochondrial ferritin protects SH-SY5Y cells against H2O2-induced oxidative stress and modulates α-synuclein expression. *Experimental Neurology*, 291, 51–61. <http://doi.org/10.1016/j.expneurol.2017.02.001>.
- Hamilton, M. L., Van Remmen, H., Drake, J. A., Yang, H., Guo, Z. M., Kewitt, K., ... Richardson, A. (2001). Does oxidative damage to DNA increase with age?. *Proceedings of the National Academy of Sciences of the United States of America*, 98(18), 10469–10474. <http://doi.org/10.1073/pnas.171202698>.
- Hanisch, U.-K. K., & Kettenmann, H. (2007). Microglia: Active sensor and versatile effector cells in the normal and pathologic brain. *Nature Neuroscience*, 10(11), 1387–1394. <http://doi.org/10.1038/nn1997>.
- Hare, D., Ayton, S., Bush, A., & Lei, P. (2013). A delicate balance: Iron metabolism and diseases of the brain. *Frontiers in Aging Neuroscience*, 5(34), 1–19. <http://doi.org/10.3389/fnagi.2013.00034>.
- Hart, A. D., Wyttenbach, A., Hugh Perry, V., & Teeling, J. L. (2012). Age related changes in microglial phenotype vary between CNS regions: Grey versus white matter differences. *Brain, Behavior, and Immunity*, 26(5), 754–765. <http://doi.org/10.1016/j.bbi.2011.11.006>.

- Hefendehl, J. K., Neher, J. J., Sühs, R. B., Kohsaka, S., Skodras, A., & Jucker, M. (2014). Homeostatic and injury-induced microglia behavior in the aging brain. *Aging Cell*, 13(1), 60–69. <http://doi.org/10.1111/accel.12149>.
- Hentze, M. W., Muckenthaler, M. U., Galy, B., & Camaschella, C. (2010). Two to tango: Regulation of mammalian iron metabolism. *Cell*, 142(1), 24–38. <http://doi.org/10.1016/j.cell.2010.06.028>.
- Imai, Y., Ibata, I., Ito, D., Ohsawa, K., & Kohsaka, S. (1996). A novel gene *iba1* in the major histocompatibility complex class III region encoding an EF hand protein expressed in a monocytic lineage. *Biochemical and Biophysical Research Communications*, 224(3), 855–862. <http://doi.org/10.1006/bbrc.1996.1112>.
- Ishihara, Y., Takemoto, T., Itoh, K., Ishida, A., & Yamazaki, T. (2015). Dual role of superoxide dismutase 2 induced in activated microglia: Oxidative stress tolerance and convergence of inflammatory responses. *Journal of Biological Chemistry*, 290(37), 22805–22817. <http://doi.org/10.1074/jbc.M115.659151>.
- Ito, D., Imai, Y., Ohsawa, K., Nakajima, K., Fukuuchi, Y., & Kohsaka, S. (1998). Microglia-specific localisation of a novel calcium binding protein, *Iba1*. *Molecular Brain Research*, 57(1), 1–9. [http://doi.org/10.1016/S0169-328X\(98\)00040-0](http://doi.org/10.1016/S0169-328X(98)00040-0).
- Jimenez, S., Baglietto-Vargas, D., Caballero, C., Moreno-Gonzalez, I., Torres, M., Sanchez-Varo, R., ... Vitorica, J. (2008). Inflammatory response in the hippocampus of PS1M146L/APP751SL mouse model of Alzheimer's Disease: Age-dependent switch in the microglial phenotype from alternative to classic. *Journal of Neuroscience*, 28(45), 11650–11661. <http://doi.org/10.1523/JNEUROSCI.3024-08.2008>.
- Kabba, J. A., Xu, Y., Christian, H., Ruan, W., Chenai, K., Xiang, Y., ... Pang, T. (2018). Microglia: Housekeeper of the central nervous system. *Cellular and Molecular Neurobiology*, 38(1), 53–71. <http://doi.org/10.1007/s10571-017-0504-2>.
- Kaneko, Y., Kitamoto, T., Tateishi, J., & Yamaguchi, K. (1989). Ferritin immunohistochemistry as a marker for microglia. *Acta Neuropathologica*, 79(2), 129–136. <http://doi.org/10.1007/BF00294369>.
- Kettenmann, H., Hanisch, U.-K., Noda, M., & Verkhratsky, A. (2011). Physiology of microglia. *Physiological Reviews*, 91(2), 461–553. <http://doi.org/10.1152/physrev.00011.2010>.
- Kong, Q., & Lin, C. L. G. (2010). Oxidative damage to RNA: Mechanisms, consequences, and diseases. *Cellular and Molecular Life Sciences*, 67(11), 1817–1829. <http://doi.org/10.1007/s00018-010-0277-y>.
- Lai, Z. C., Moss, M. B., Killiany, R. J., Rosene, D. L., & Herndon, J. G. (1995). Executive system dysfunction in the aged monkey: Spatial and object reversal learning. *Neurobiology of Aging*, 16(6), 947–954. [http://doi.org/10.1016/0197-4580\(95\)02014-4](http://doi.org/10.1016/0197-4580(95)02014-4).
- Lin, F., & Girotti, A. W. (1998). Hemin-enhanced resistance of human leukemia cells to oxidative killing: Antisense determination of ferritin involvement. *Archives of Biochemistry and Biophysics*, 352(1), 51–58. <http://doi.org/10.1006/abbi.1998.0588>.
- Lopes, K. O., Sparks, D. L., & Streit, W. J. (2008). Microglial dystrophy in the aged and Alzheimer's disease brain is associated with ferritin immunoreactivity. *Glia*, 56(10), 1048–1060. <http://doi.org/10.1002/glia.20678>.
- Martins, E. A. L., Robalinho, R. L., & Meneghini, R. (1995). Oxidative stress induces activation of cytosolic protein responsible for control of iron uptake. *Archives of Biochemistry and Biophysics*.
- Mehlhase, J., Sandig, G., Pantopoulos, K., & Grune, T. (2005). Oxidation-induced ferritin turnover in microglial cells: Role of proteasome. *Free Radical Biology and Medicine*, 38(2), 276–285. <http://doi.org/10.1016/j.freeradbiomed.2004.10.025>.
- Moehle, M. S., & West, A. B. (2015). M1 and M2 immune activation in Parkinson's Disease: Foe and ally? *Neuroscience*, 302, 59–73. <http://doi.org/10.1016/j.neuroscience.2014.11.018>.
- Moore, T. L., Killiany, R. J., Herndon, J. G., Rosene, D. L., & Moss, M. B. (2003). Impairment in abstraction and set shifting in aged Rhesus monkeys. *Neurobiology of Aging*, 24(1), 125–134. [http://doi.org/10.1016/S0197-4580\(02\)00054-4](http://doi.org/10.1016/S0197-4580(02)00054-4).
- Moreno-Gonzalez, I., Baglietto-Vargas, D., Sanchez-Varo, R., Jimenez, S., Trujillo-Estrada, L., Sanchez-Mejias, E., ... Gutierrez, A. (2009). Extracellular amyloid- $\beta$  and cytotoxic glial activation induce significant entorhinal neuron loss in young PS1M146L/APP751SL mice. *Journal of Alzheimer's Disease*, 18(4), 755–776. <http://doi.org/10.3233/JAD-2009-1192>.
- Navarro, V., Sanchez-Mejias, E., Jimenez, S., Muñoz-Castro, C., Sanchez-Varo, R., Davila, J. C., ... Vitorica, J. (2018). Microglia in Alzheimer's disease: Activated, dysfunctional or degenerative. *Frontiers in Aging Neuroscience*, 10(140), 1–8. <http://doi.org/10.3389/fnagi.2018.00140>.
- Nebel, R. A., Aggarwal, N. T., Barnes, L. L., Gallagher, A., Goldstein, J. M., Kantarci, K., ... Mielke, M. M. (2018). Understanding the impact of sex and gender in Alzheimer's disease: A call to action. *Alzheimer's & Dementia*, 14(9), 1–13. <http://doi.org/10.1016/j.jalz.2018.04.008>.
- Nimmerjahn, A., Kirchhoff, F., & Helmchen, F. (2005). Resting microglial cells are highly dynamic surveillants of brain parenchyma in vivo. *Science*, 308(May), 1314–1319. <http://doi.org/10.1126/science.1110647>.
- Nunomura, A., Chiba, S., Kosaka, K., Takeda, A., Castellani, R. J., Smith, M. A., & Perry, G. (2002). Neuronal RNA oxidation is a prominent feature of dementia with Lewy bodies. *Neuroreport*, 13(16), 2035–2039.
- Nunomura, A., Moreira, P. I., Castellani, R. J., Lee, H. G., Zhu, X., Smith, M. A., & Perry, G. (2012). Oxidative damage to RNA in aging and neurodegenerative disorders. *Neurotoxicity Research*, 22(3), 231–248. <http://doi.org/10.1007/s12640-012-9331-x>.
- Nunomura, A., Perry, G., Aliev, G., Hirai, K., Takeda, A., Balraj, E., ... Smith, M. A. (2001). Oxidative damage is the earliest event in Alzheimer disease. *Journal of Neuropathology and Experimental Neurology*, 60(8), 759–767. <http://doi.org/10.1093/jnen/60.8.759>.
- Nunomura, A., Perry, G., Pappolla, M. A., Wade, R., Hirai, K., Chiba, S., & Smith, M. A. (1999). RNA oxidation is a prominent feature of vulnerable neurons in Alzheimer's disease. *The Journal of Neuroscience*, 19(6), 1959–1964. <http://doi.org/10.1523/JNEUROSCI.19-06-01959>.
- Nunomura, A., Tamaoki, T., Motohashi, N., Nakamura, M., McKeel, D. W., Tabatou, M., ... Zhu, X. (2012). The earliest stage of cognitive impairment in transition from normal aging to Alzheimer Disease is marked by prominent RNA oxidation in vulnerable neurons. *Journal of Neuropathology & Experimental Neurology*, 71(3), 233–241. <http://doi.org/10.1097/NEN.0b013e318248e614>.
- Orihuela, R., McPherson, C. A., & Harry, G. J. (2016). Microglial M1/M2 polarization and metabolic states. *British Journal of Pharmacology*, 173(4), 649–665. <http://doi.org/10.1111/bph.13139>.
- Orino, K., Lehman, L., Tsuji, Y., Ayaki, H., Torti, S. V., & Torti, F. M. (2001). Ferritin and the response to oxidative stress. *Biochemical Journal*, 357(1), 241–247. <http://doi.org/10.1042/bj3570241>.
- Pantopoulos, K., & Hentze, M. W. (1995). Rapid responses to oxidative stress mediated by iron regulatory protein. *The EMBO Journal*, 14(12), 2917–2924.
- Paxinos G., Watson C., Petrides M., Rosa M., & Tokuno H. (2012). *The marmoset brain in stereotaxic coordinates* (1st ed.). San Diego, CA, USA: Elsevier Inc.
- Peters, A., Josephson, K., & Vincent, S. L. (1991). Effects of aging on the neuroglial cells and pericytes within area 17 of the rhesus monkey cerebral cortex. *The Anatomical Record*, 229(3), 384–398. <http://doi.org/10.1002/ar.1092290311>.
- Power, J. H. T., & Blumbergs, P. C. (2009). Cellular glutathione peroxidase in human brain: Cellular distribution, and its potential role in the degradation of Lewy bodies in Parkinson's disease and dementia with Lewy bodies. *Acta Neuropathologica*, 117, 63–73. <http://doi.org/10.1007/s00401-008-0438-3>.
- Ramos, P., Santos, A., Pinto, N. R., Mendes, R., Magalhães, T., & Almeida, A. (2014). Iron levels in the human brain: A post-mortem study of anatomical region differences and age-related changes. *Journal of Trace Elements in Medicine and Biology*, 28(1), 13–17. <http://doi.org/10.1016/j.jtemb.2013.08.001>.

- Ransohoff, R. M., & Perry, V. H. (2009). Microglial physiology: Unique stimuli, specialized responses. *Annual Review of Immunology*, 27, 119–145. <http://doi.org/10.1146/annurev.immunol.021908.132528>.
- Rodríguez-Arellano, J. J., Parpura, V., Zorec, R., & Verkhratsky, A. (2016). Astrocytes in physiological aging and Alzheimer's disease. *Neuroscience*, 323, 170–182. <http://doi.org/10.1016/j.neuroscience.2015.01.007>.
- Rodríguez-Callejas, J. D., Fuchs, E., & Perez-Cruz, C. (2016). Evidence of tau hyperphosphorylation and dystrophic microglia in the common marmoset. *Frontiers in Aging Neuroscience*, 8(315), 1–15. <http://doi.org/10.3389/fnagi.2016.00315>.
- Rosas-Arellano, A., Villalobos-González, J. B., Palma-Tirado, L., Beltrán, F. A., Cárabez-Trejo, A., Missirlis, F., & Castro, M. A. (2016). A simple solution for antibody signal enhancement in immunofluorescence and triple immunogold assays. *Histochemistry and Cell Biology*, 146(4), 421–430. <http://doi.org/10.1007/s00418-016-1447-2>.
- Ross, C. N., & Salmon, A. B. (2018). Aging research using the common marmoset: Focus on aging interventions. *Nutrition and Healthy Aging*, 1–13. <http://doi.org/10.3233/NHA-180046>.
- Sadoun, A., Rosito, M., Fonta, C., & Girard, P. (2018). Key periods of cognitive decline in a non-human primate model of cognitive aging, the common marmoset (*Callithrix jacchus*). *Neurobiology of Aging*, 74, 1–14. <http://doi.org/10.1016/j.jfoodeng.2018.03.029>.
- Sadoun, A., Strelnikov, K., Bonté, E., Fonta, C., & Girard, P. (2015). Cognitive impairment in a young marmoset reveals lateral ventriculomegaly and a mild hippocampal atrophy: A case report. *Scientific Reports*, 5(16046), 1–11. <http://doi.org/10.1038/srep16046>.
- Salminen, A., Kaarniranta, K., & Kauppinen, A. (2012). Inflammaging: Disturbed interplay between autophagy and inflammasomes. *Aging*, 4(3), 166–175. <http://doi.org/10.18632/aging.100444>.
- Sands, S. A., Leung-Toung, R., Wang, Y., Connelly, J., & LeVine, S. M. (2016). Enhanced histochemical detection of iron in paraffin sections of mouse central nervous system tissue: Application in the APP/PS1 mouse model of Alzheimer's disease. *ASN Neuro*, 8(5), <http://doi.org/10.1177/1759091416670978>.
- Schäfer, S., Wirths, O., Multhaup, G., & Bayer, T. A. (2007). Gender dependent APP processing in a transgenic mouse model of Alzheimer's disease. *Journal of Neural Transmission*, 114(3), 387–394. <http://doi.org/10.1007/s00702-006-0580-9>.
- Shan, X., Chang, Y., & Lin, C. L. (2007). Messenger RNA oxidation is an early event preceding cell death and causes reduced protein expression. *The FASEB Journal*, 21(11), 2753–2764. <http://doi.org/10.1096/fj.07-8200com>.
- Shan, X., & Lin, C. G. (2006). Quantification of oxidized RNAs in Alzheimer's disease. *Neurobiology of Aging*, 27(5), 657–662. <http://doi.org/10.1016/j.neurobiolaging.2005.03.022>.
- Smith, M. A., Harris, P. L., Sayre, L. M., & Perry, G. (1997). Iron accumulation in Alzheimer disease is a source of redox-generated free radicals. *Proceedings of the National Academy of Sciences of the United States of America*, 94(18), 9866–9868. <http://doi.org/10.1073/pnas.94.18.9866>.
- Smith, M. A., Rottkamp, C. A., Nunomura, A., Raina, A. K., & Perry, G. (2000). Oxidative stress in Alzheimer's disease. *Biochimica Et Biophysica Acta (BBA) – Molecular Basis of Disease*, 1502(1), 139–144. [http://doi.org/10.1016/S0925-4439\(00\)00040-5](http://doi.org/10.1016/S0925-4439(00)00040-5).
- Spittau, B. (2017). Aging microglia-phenotypes, functions and implications for age-related neurodegenerative diseases. *Frontiers in Aging Neuroscience*, 9(194), 1–9. <http://doi.org/10.3389/fnagi.2017.00194>.
- Spletstoeser, W. D., & Schuff-Werner, P. (2002). Oxidative stress in phagocytes – “The enemy within.” *Microscopy Research and Technique*, 57(6), 441–455. <http://doi.org/10.1002/jemt.10098>.
- Streit, W. J., Braak, H., Xue, Q. S., & Bechmann, I. (2009). Dystrophic (senescent) rather than activated microglial cells are associated with tau pathology and likely precede neurodegeneration in Alzheimer's disease. *Acta Neuropathologica*, 118(4), 475–485. <http://doi.org/10.1007/s00401-009-0556-6>.
- Streit, W. J., Sammons, N. W., Kuhns, A. J., & Sparks, D. L. (2004). Dystrophic microglia in the aging human brain. *Glia*, 45(2), 208–212. <http://doi.org/10.1002/glia.10319>.
- Streit, W. J., & Xue, Q.-S. (2016). Microglia in dementia with Lewy bodies. *Brain, Behavior, and Immunity*, 55(2016), 191–201. <http://doi.org/10.1016/j.bbi.2015.10.012>.
- Streit, W. J., Xue, Q.-S., Tischer, J., & Bechmann, I. (2014). Microglial pathology. *Acta Neuropathologica Communications*, 2, 142. <http://doi.org/10.1186/s40478-014-0142-6>.
- Syslová, K., Böhmová, A., Mikoska, M., Kuzma, M., Pelclová, D., & Kacer, P. (2014). Multimarker screening of oxidative stress in aging. *Oxidative Medicine and Cellular Longevity*, 2014(562860), 1–14. <http://doi.org/10.1155/2014/562860>.
- T'Hart, B. A., Abbott, D. H., Nakamura, K., & Fuchs, E. (2012). The marmoset monkey: A multi-purpose preclinical and translational model of human biology and disease. *Drug Discovery Today*, 17(21–22), 1160–1165. <http://doi.org/10.1016/j.drudis.2012.06.009>.
- Tang, Y., & Le, W. (2016). Differential roles of M1 and M2 microglia in neurodegenerative diseases. *Molecular Neurobiology*, 53(2), 1181–1194. <http://doi.org/10.1007/s12035-014-9070-5>.
- Tardif, S. D., Mansfield, K. G., Ratnam, R., Ross, C. N., & Ziegler, T. E. (2011). The marmoset as a model of aging and age-related diseases. *ILAR Journal*, 52(1), 54–65. <http://doi.org/10.1016/j.biotechadv.2011.08.021>.
- Tremblay, M.-, Zettel, M. L., Ison, J. R., Allen, P. D., & Majewska, A. K. (2012). Effects of aging and sensory loss on glial cells in mouse visual and auditory cortices. *Glia*, 60(4), 541–558. <http://doi.org/10.1002/glia.22287>.
- Vernon, P. J., & Tang, D. (2013). Eat-me: Autophagy, phagocytosis, and reactive oxygen species signaling. *Antioxidants & Redox Signaling*, 18(6), 677–691. <http://doi.org/10.1089/ars.2012.4810>.
- von Bernhardt, R., Eugenín-von Bernhardt, L., & Eugenín, J. (2015). Microglial cell dysregulation in brain aging and neurodegeneration. *Frontiers in Aging Neuroscience*, 7(124), 1–21. <http://doi.org/10.3389/fnagi.2015.00124>.
- Walker, T., Michaelides, C., Ekonomou, A., Geraki, K., Parkes, H. G., Suessmilch, M., ... So, P. W. (2016). Dissociation between iron accumulation and ferritin upregulation in the aged substantia nigra: Attenuation by dietary restriction. *Aging*, 8(10), 2488–2508. <http://doi.org/10.18632/aging.101069>.
- Wang, J., Tanila, H., Puoliväli, J., Kadish, I., & Van Groen, T. (2003). Gender differences in the amount and deposition of amyloid $\beta$  in APPswe and PS1 double transgenic mice. *Neurobiology of Disease*, 14(3), 318–327. <http://doi.org/10.1016/j.nbd.2003.08.009>.
- Wang, L., Yang, H., Zhao, S., Sato, H., Konishi, Y., Beach, T. G., ... Tooyama, I. (2011). Expression and localization of mitochondrial ferritin mRNA in Alzheimer's disease cerebral cortex. *PLoS ONE*, 6(7), 1–8. <http://doi.org/10.1371/journal.pone.0022325>.
- Ward, R. J., Zucca, F. A., Duyn, J. H., Crichton, R. R., & Zecca, L. (2014). The role of iron in brain ageing and neurodegenerative disorders. *The Lancet Neurology*, 13(10), 1045–1060. [http://doi.org/10.1016/S1474-4422\(14\)70117-6](http://doi.org/10.1016/S1474-4422(14)70117-6).
- Workman, K. P., Healey, B., Carlotto, A., & Lacreuse, A. (2018). One-year change in cognitive flexibility and fine motor function in middle-aged male and female marmosets (*Callithrix jacchus*). *American Journal of Primatology*, e22924. <http://doi.org/10.1002/ajp.22924>.
- Xue, Q. S., & Streit, W. J. (2011). Microglial pathology in Down syndrome. *Acta Neuropathologica*, 122(4), 455–466. <http://doi.org/10.1007/s00401-011-0864-5>.
- Zecca, L., Youdim, M. B. H., Riederer, P., Connor, J. R., & Crichton, R. R. (2004). Iron, brain ageing and neurodegenerative disorders. *Nature Reviews Neuroscience*, 5(11), 863–873. <http://doi.org/10.1038/nrn1537>.
- Zhang, J., Perry, G., Smith, M. A., Robertson, D., Olson, S. J., Graham, D. G., & Montine, T. J. (1999). Parkinson's disease is associated with oxidative

damage to cytoplasmic DNA and RNA in substantia nigra neurons. *The American Journal of Pathology*, 154(5), 1423–1429. [http://doi.org/10.1016/S0002-9440\(10\)65396-5](http://doi.org/10.1016/S0002-9440(10)65396-5).

## SUPPORTING INFORMATION

Additional supporting information may be found online in the Supporting Information section at the end of the article.

**How to cite this article:** Rodríguez-Callejas JD, Cuervo-Zanatta D, Rosas-Arellano A, Fonta C, Fuchs E, Perez-Cruz C. Loss of ferritin-positive microglia relates to increased iron, RNA oxidation, and dystrophic microglia in the brains of aged male marmosets. *Am J Primatol*. 2019;e22956. <https://doi.org/10.1002/ajp.22956>

## A Low Cost Antibody Signal Enhancer Improves Immunolabeling in Cell Culture, Primate Brain and Human Cancer Biopsy

Catalina Flores-Maldonado,<sup>a1</sup> M. Estela Albino-Sánchez,<sup>b1</sup> Juan D. Rodríguez-Callejas,<sup>c1</sup> Argel Estrada-Mondragon,<sup>d</sup> Ismael León-Galicia,<sup>e</sup> Raúl Maqueda-Alfaro,<sup>b</sup> Claudia Perez-Cruz,<sup>c</sup> Eberhard Fuchs,<sup>f</sup> Alejandro García-Carrancá,<sup>e</sup> Rubén G. Contreras,<sup>a</sup> Fanis Missirlis<sup>a</sup> and Abraham Rosas-Arellano<sup>g\*</sup>

<sup>a</sup> Departamento de Fisiología, Biofísica y Neurociencias, Centro de Investigación y de Estudios Avanzados del IPN, Zacatenco, Ciudad de México, México

<sup>b</sup> Departamento de Biología Celular, Centro de Investigación y de Estudios Avanzados del IPN, Zacatenco, Ciudad de México, México

<sup>c</sup> Departamento de Farmacología, Centro de Investigación y de Estudios Avanzados del IPN, Zacatenco, Ciudad de México, México

<sup>d</sup> Department of Clinical and Experimental Medicine, Linköping University, Linköping, Sweden

<sup>e</sup> Unidad de Investigación Biomédica en Cáncer, Laboratorio de Virus y Cáncer, Departamento de Biología Molecular y Biotecnología, Instituto de Investigaciones Biomédicas, Universidad Nacional Autónoma de México & Departamento de Investigación Básica, Instituto Nacional de Cancerología (INCan), Secretaría de Salud, México

<sup>f</sup> German Primate Center, Leibniz Institute for Primate Research, Göttingen, Germany

<sup>g</sup> Unidad de Imagenología, Instituto de Fisiología Celular, Universidad Nacional Autónoma de México, Ciudad de México, México

**Abstract**—The use of antibodies to identify neuronal receptors, neurotransmitters, cytoskeletal elements or pathologic protein aggregates, ion channels, adhesion molecules or other cell-type specific markers, is common practice in neuroscience. Antibody detection systems are often based on confocal, epifluorescence or brightfield microscopy. Three types of technical issues can interfere with immunolabeling: low abundance of the target protein, low specific affinity of the antibody and/or signal background sometimes related to tissue fixation. Here, giving tribute to Professor Miledi's mentorship, we propose the application of an antibody signal enhancer (ASE) solution based on glycine, hydrogen peroxide and a detergent mix as a simple, low cost, protocol variation that significantly and specifically improves the signal to noise ratio during immunostaining experiments. We describe three new settings in which ASE improves the detection of a variety of antibodies applied on long-time stored non-human primate brain sections, cell culture monolayers and on squamous carcinomas retrieved from cervical cancer patients. The significant improvement of ASE over optimized immunohistochemical protocols used in clinical practice (i.e. cancer detection) combined with its simplicity and low cost makes it an attractive method for biomedical applications. *This article is part of a Special Issue entitled: Honoring Ricardo Miledi - outstanding neuroscientist of XX-XXI centuries.* © 2020 IBRO. Published by Elsevier Ltd. All rights reserved.

**Key words:** astrocytes, claudins, early diagnosis, EGF, GFAP, human cervix, Ki67, Lgr5, biomedical application, Sox2.

### INTRODUCTION

“If I have seen further, it is by standing on the shoulders of giants.”

[Sir Isaac Newton]

Professor Ricardo Miledi made numerous contributions to the development of neuroscience. Using the squid giant synapse he demonstrated the requirement of calcium in chemical synaptic transmission (Miledi and Slater, 1966; Miledi, 1967; Miledi, 1969; Heuser and Miledi, 1970). The large axonal diameter provided a specific advantage for amplifying electrical signals, thus improving their recording. He then implemented the now classic electrophysiology technique “Two Electrode Voltage Clamp” in *Xenopus laevis* oocytes injected with exogenous mRNA, coding for nicotinic acetylcholine receptors (Barnard et al., 1982). The finest details of heterologously expressed ion channels or neuronal receptors can be studied by this methodology (Stuhmer, 1992; Bossi

\*Corresponding author. Address: Unidad de Imagenología, Instituto de Fisiología Celular, Universidad Nacional Autónoma de México, Apartado Postal 70-242, Ciudad de México 04510, México. E-mail address: arosasar@ifc.unam.mx (A. Rosas-Arellano).

<sup>1</sup> These authors contributed equally to this work. **Abbreviations:** ASE, antibody signal enhancer; DAB, diaminobenzidine; DMEM, Dulbecco's modified Eagle's medium; GFAP, Glial fibrillary acidic protein; MDCK, Madin-Darby canine kidney; PBS, phosphate buffered saline; PFA, paraformaldehyde; ROI, region of interest; RT, room temperature; SIP, standard immunohistochemistry protocol.

et al., 2007). Faced with the disturbingly low signal-to-noise ratio recorded from nerve cells, Miledi's scientific approaches consisted of isolating the selective signal of the desired ion channel currents, which could then be amplified and further analyzed (Stuhmer, 1992). Faced with the difficulty of detecting genes or proteins that were expressed at low levels within small nuclei of the rodent brain, he suggested the alternative of using the large equivalent areas available in bovine brain, resulting in sufficient amounts of tissue for analysis by means of RT-PCR and immunohistochemistry assays (Lopez-Chavez et al., 2005; Rosas-Arellano et al., 2007). Known for his ingenuity and an incredibly voracious natural curiosity, Miledi chose to work on problems never tackled before by anyone else in basic and applied sciences, doing cutting edge work (Limon et al., 2008; Palma et al., 2011; Limon et al 2012).

Selective signal amplification is still a common problem in many fields of science. Learning from Miledi's approach, we recently developed a simple solution for antibody signal enhancement (ASE) for use in immunostaining techniques (Rosas-Arellano et al., 2016). ASE helps to identify the expression and location of proteins within cells or tissues (Bradbury and Pluckthun, 2015) addressing serious limitations due to the lack of an effective, reliable and accessible signal produced by antibody labeling (Schonbrunn, 2014).

To prevent confusion with the terminology describing the variety of immunolabeling methods used in this study, we start with a brief presentation of the key terms: Immunohistochemistry refers to techniques in which monoclonal and/or polyclonal antibodies are used for determine distribution of specific antigens of interest over thin sections that are obtained from tissue samples (Rosas-Arellano et al., 2007). Immunocytochemistry refers to assays performed to search antigens over cells derived from cell culture, disintegrated tissues or smear samples (Sawa et al., 2017). The ending "chemistry" refers to immunostaining enzyme-mediated methods (immunohistoenzymes; (Streefkerk et al., 1975)). Fluorescent probes can also be used, in which case the techniques are referred to as immunofluorescence or immunohistofluorescence (Astruc et al., 2012) and immunocytofluorescence (Li et al., 2018), respectively. Variants of immunolocalization techniques can be direct or indirect. In the former condition primary antibodies are directly conjugated to a label; whereas in the latter, most widely used method, primary antibodies need to be recognized by the joining of tagged secondary antibodies (Hoffman et al., 2016). Compromises may occur in two general steps: (1) slide preparation, fixation, sample processing, antigen retrieval, non-specific site block, antigen recognition and tissues or cells mounting; (2) interpretation and quantification of results (Matos et al., 2010).

Common technical problems in immunostaining protocols relate to poor signal-to-noise ratios, either due to high background (autofluorescence or unspecific activity in enzyme-based detection systems), or due to aldehyde reactivity of the chemical fixation of the specimens (Rosas-Arellano et al., 2016; Taatjes and Roth, 2017). Accordingly, there has been sustained inter-

est in improving immunolabeling protocols at every step, namely sample fixation, membrane permeabilization, antibody incubation and detection (Huang et al., 1976; Gosselin et al., 1986; Shi et al., 1991; Imam et al., 1995; Schnell et al., 1999; Bondza-Kibangou et al., 2001; Hagedorn et al., 2006; Waldvogel et al., 2006; Rosas-Arellano et al., 2018). Companies have developed signal enhancer kits; however, those are expensive and not affordable for many biomedical labs along the world.

We developed a low-cost and efficient ASE, which is applied during blocking and with the primary antibody solution (Rosas-Arellano et al., 2016). This new ASE contains glycine, which competes with free aldehydes preventing their binding to the antibody and its epitopes; hydrogen peroxide, that quenches autofluorescence; and a mixture of Triton X-100 and Tween-20, that are non-ionic detergents displaying synergistic membrane permeabilization. Using a combination of these components results in significant improvement in signal-to-noise ratio in immunohistofluorescence and triple immunogold electron microscopy of rodent brain tissue (Rosas-Arellano et al., 2016). In this study, we aim to demonstrate the effectiveness of ASE by using different antibodies in a variety of tissues and cells. Moreover, we proved its potential use in human samples demonstrating its broader applicability for biomedical research and clinical practice.

## EXPERIMENTAL PROCEDURES

### Immunohistofluorescence protocols

*Animals.* Laboratory-bred common marmosets (*Callithrix jacchus*, Order Primates) and tree shrews (*Tupaia belangeri*, Order Scandentia) were housed at the German Primate Center, Göttingen, Germany, under standard conditions complying with the European Union guidelines for the accommodation and care of animals used for experimental and other scientific purposes (2007/526/EC). All experiments were performed in accordance with the European Communities Council Directive 86/609/EEC and the German legislation on animal rights and welfare. Experienced veterinarians and caretakers constantly monitored the animals. Animals did not present neurological disorders or other injuries that can cause trauma to the central nervous system.

*Tissue preparation.* Three brains of old male marmosets (mean age 11 years old) and three brains of old male tree shrews (mean age 6.3 years old) were used. All animals were anesthetized with GM II (ketamine (Ketavet1, Pharmacia & Upjohn, Erlangen, Germany), xylazine (Rompun®, Bayer, Leverkusen, Germany) and atropine (WDT, Hannover, Germany) 5:1:0.01, (Rensing, 1999)) and received, after loss of consciousness, an intraperitoneal injection of ketamine (400 mg/kg body weight) before sacrifice. Bodies were transcardially perfused with 4 °C 0.9 % NaCl saline for 5 min. Subsequently, 4 °C 4 % paraformaldehyde (PFA) in 0.1 M phosphate buffer, pH 7.2, was infused for 15 min to fix the brain tissue. The brains were removed,

post-fixed and stored in fresh 4 % PFA at 4 °C. Upon receipt in the laboratory, the tissue was thoroughly washed with 0.1 M phosphate buffered saline (PBS) 0.14 M NaCl, 2.95 mM KCl, 8.09 mM Na<sub>2</sub>HPO<sub>4</sub>, 1.47 mM KH<sub>2</sub>PO<sub>4</sub>; pH 7.4. Four days before sectioning, the tissue was immersed in 30 % sucrose in PBS and kept at 4 °C. Coronal sections of the common marmoset brains (40 μm) were obtained from the hippocampal formation (Bregma 8.00 mm to 0.80 mm according to Paxinos (Franklin and Paxinos, 2013)). Axial sections of the tree shrew brains (40 μm) were obtained from hippocampal formation according to (Keuker et al., 2003). The sections were obtained using a sliding microtome (Leica RM2235). All sections were immediately immersed in cryo-protective solution: 300 g sucrose; 10 g polyvinylpyrrolidone [PVP-40, Sigma]; 500 mL of 0.1 M PB and 300 mL ethylene glycol, for 1 L, and stored at –20 °C until use.

**Standard immunohistofluorescence protocol (SIP).** SIP was used as previously described (Rodriguez-Callejas et al., 2016). Sections were permeabilized with 0.2% Triton X-100 in PBS (T-PBS) during 20 min. Thereafter, sections were treated with 0.1% BSA for 30 min, washed three times with T-PBS and incubated overnight at 4 °C with the primary antibody anti-Glial fibrillary acidic protein (GFAP) (goat, IgG, Abcam, Cat. No. Ab53554, 1:300). The sections were washed three times with T-PBS and incubated two hours at room temperature (RT) with the secondary antibody Alexa Fluor 647 (anti-goat IgG, Jackson Immuno Research, Cat. No. 705-605-147, 1:500) diluted in T-PBS. The sections were washed three times with T-PBS and incubated during 30 min with DAPI (4'-6-diamidino-2-phenylindole; Invitrogen, 1:1 000) in T-PBS, washed again, mounted on glass slides and cover slipped with mounting medium VectaShield (Vector Laboratories). Notice that glycine treatment was not include in SIP.

**Immunohistofluorescence using ASE.** The ASE protocol has been described in detail previously (Rosas-Arellano et al., 2016). Briefly, brain sections were rinsed with 0.5 % Tween20 in PBS twice for 3 min and incubated for 30 min in ASE blocking solution containing 50 mM glycine, 0.1 % TritonX-100, 0.1 % BSA, 0.05 % Tween20 and 2 % donkey serum (serum should be of the host species from where the secondary antibody was raised) in PBS. The primary antibody anti-GFAP (goat, IgG, Abcam, Cat. No. Ab53554, 1:300) was diluted in the ASE primary antibody solution, which contains 0.1 % TritonX-100, 0.05 % Tween20, 0.1 % hydrogen peroxide and 10 mM glycine in PBS and applied to the sections overnight at 4 °C. On the following day, the sections were washed three times with 0.5 % PBS-Tween20 for 5 min and incubated for 2 h at RT with the secondary antibody Alexa Fluor 647 (donkey anti-goat IgG, Jackson Immuno Research, Cat. No. 705–605-147, 1:500) diluted in 0.1 % Tween20 in PBS. Sections were washed three times with 0.5 % Tween20 in PBS and incubated during 30 min with DAPI (4'-6-diamidino-2-phenylindole; Invitrogen, 1:1 000) in 0.5 % Tween20 in PBS. The sections were then washed, mounted on glass slides and cover slipped with mounting medium VectaShield.

**Multiple labeling of immunohistofluorescence combining SIP and ASE.** Selective immunosignal amplification for GFAP signal was obtained using the ASE protocol in a triple-immunohistofluorescence protocol. The sections were incubated with ASE blocking solution as described above for 30 min. The primary antibody anti-GFAP (goat, IgG, Abcam, Cat. No. Ab53554, 1:300) was incubated overnight at 4 °C in ASE primary antibody solution. The sections were rinsed three times with 0.5 % Tween20 in PBS for 5 min and incubated with the first secondary antibody Alexa Fluor 647 (donkey anti-goat IgG, Jackson Immuno Research, Cat. No. 705-605-147, 1:500) diluted in 0.1 % Tween20 solution for 2 h at RT. The sections were rinsed three times with 0.5% Tween20 in PBS for 5 min. For second primary antibody, AT100, the SIP protocol was used. Sections were treated with T-PBS during 20 min and then incubated overnight at 4 °C with the second primary antibody AT100 (mouse, IgG, Thermo Scientific, Cat. No. MN1060, 1:500). Sections were washed three times (10 min each) with T-PBS and incubated with the second secondary antibody Alexa Fluor 488 (donkey anti-mouse IgG, Jackson Immuno Research, Cat. No. 715-545-150, 1:500) diluted in T-PBS, 2 hours at RT. The sections were rinsed three times (10 min each) with T-PBS. The SIP protocol was also used for the third primary antibody anti-ferritin (rabbit anti-horse, IgG, Sigma-Aldrich, Cat. No. F6136, 1:1000). The primary anti-ferritin and its corresponding secondary antibody incubation and washes were performed as mentioned before. The third secondary antibody was Cy3 (donkey anti-rabbit IgG, Jackson Immuno Research, Cat. No. 711-165-152, 1:500). Sections were washed three times (10 min each) with T-PBS and incubated during 30 min with DAPI (1:1000) in T-PBS. The sections were then washed once again (see above), mounted on glass slides and cover slipped with mounting medium VectaShield.

### Immunocytofluorescence protocol

**Cell line.** Epithelial Madin-Darby canine kidney cell line (MDCK) was purchased from ATCC® (CRL-2936TM). After culturing, the cells were cloned. In this work, clone 7.11 was used for its epithelial phenotype: the compact polygonal cells develop in a monolayer, their cell membrane shows asymmetric protein distribution as well as the typical union complex that binds the cells together (Cerejido et al., 1978). MDCK cells make tight junctions between them, whose sealing is directly proportional to the electrical resistance of the monolayer to the passage of current.

**Cell culture.** Cells were maintained in cell culture dishes (430167, Corning®, Corning, NY) at 37 °C in an incubator containing 5% CO<sub>2</sub> (MCO-5AC Sanyo Electronic Co. Ltd., Japan) in Dulbecco's modified Eagle's medium (DMEM; 31600-083, Life Technologies, Carlsbad, CA) enriched with 10 % bovine serum (10371-029, Life Technologies) and 100 U/ml of penicillin and streptomycin (A-01, In Vitro, CDMX, Mexico) named CDMEM. For experiments, the cell

monolayers were washed three times with PBS (003000, GIBCO) without calcium, incubated in PBS without calcium during 20 min under incubator atmospheric conditions. To induce cell-cell and cell-substrate detachment, the culture was incubated with trypsin-versene solution (EN-005 In Vitro, CDMX, Mexico) during 15 min. The cell suspension was recovered with CDMEM and seeded at a density of  $2.25 \times 10^5$  cells/cm<sup>2</sup> onto polycarbonate Transwells® inserts (3415 Corning Costar, Cambridge, MA) and cultured during 55 h in 24 multi-chamber wells. The cultures were transferred to a DMEM without serum for further 24 h and then to DMEM containing 100 ng/ml EGF (AF-100–15, Peprotech, NJ) during 15 h. The control condition was in absence of EGF.

**Immunocytofluorescence using BSA or ASE protocols.** After 15 h in EGF culture, the cell monolayers were washed with PBS, fixed and permeabilized with methanol during 10 min at  $-20^\circ\text{C}$  and rehydrated in PBS during 10 min at RT. The cell monolayers were processed for immunocytofluorescence either using the BSA solution for antibody incubation or using the ASE protocol. Non-specific binding was blocked by incubating during 30 min in 3% BSA in PBS or in ASE blocking solution (here 50 mM glycine, 0.05 % Tween 20, 0.1 % Triton X-100 and 0.1 % BSA and FBS 2 % instead of donkey serum) in PBS. Then, the primary antibodies anti-Claudin-2 (rabbit anti claudin 2 IgG, Invitrogen Cat. No. 516100, 1:1000) and anti-Claudin-4 (mouse anti claudin 4 IgG1, Invitrogen Cat. No. 329400, 1:1000) diluted in 3 % BSA-PBS (control) or in ASE solution, were applied to the cell monolayers for 1 h at RT. Three washes with PBS, followed by a 30 min incubation with the secondary antibodies (Alexa Fluor 555 goat anti-rabbit and FITC goat anti-mouse, Life Technologies, Eugene, both 1:100) diluted in 0.1 % Tween 20 in PBS and further three washes with PBS and two with deionized water. The culture supports were then cut away from the frames and mounted with Vectashield mounting medium. Notice that glycine treatment was not including BSA.

### Immunohistochemistry protocol

**Tissue acquisition.** Cervical tissues were obtained from archival material in the Pathology Division of the Instituto Nacional de Cancerología (INCan), Mexico City. Three squamous cell carcinomas from biopsies or excisions of three patients in the pathology archive were reviewed by pathology and classified.

**Tissue preparation for immunohistochemistry.** Three-micron-thick sections were de-paraffinized and rehydrated followed by antigen retrieval using ImmunoDNA Retriever 20X (Cat. No. BSB 0023) with citrate, heat at  $95^\circ\text{C}$  for 15 min. The sections were incubated with PolyDetector Peroxidase Blocker (Cat. No. BSB 0050) to block endogenous peroxidase activity for 40 min at RT, and then with ImmunoDetector Protein Blocker/Antibody Diluent Bio SB (BSB 0040) 30 min at RT. Anti-Ki67 (rabbit anti-Ki67, IgG, Abcam Cat. No. ab16667, 1:200), anti-Sox-2 (mouse anti Sox-2, IgG2a Santa Cruz Biotechnology, Cat. No. sc-365964, 1:50),

anti-Lgr5 (rabbit anti-GPCR GPR43, IgG Abcam Cat. No. ab118449, 1:50) were incubated separately at  $4^\circ\text{C}$  overnight. The slides were washed 3 times for 5 min each with 0.1 % Tween 20 in PBS and incubated with anti-rabbit HRP polymer (MACH 3 Rabbit HRP Polymer Detection Cat. No. M3R531 Biocare) for 30 min at RT or Mouse/Rabbit ImmunoDetector DAB HRP Brown Detection System (Cat. No. BSB 0001) for 40 min at RT. Samples were washed thrice for 5 min each with PBS-0.1 % Tween 20 and then counterstained with hematoxylin (Cat. No. 738, HYCEL) and dehydrated before mounting the slides with permount. For a comparison between the reagents applied in the conventional immunostaining protocol and the ASE procedure see Table 1. Only the primary antibody incubation solution and protein blocker were modified from the protocol mentioned above. Non-specific sites were blocked by incubating for 30 min with an ASE blocking solution containing 2 % fetal bovine serum, 50 mM glycine, 0.05 % Tween20, 0.1 % Triton X-100 and 0.1 % BSA diluted in PBS. The slides were then incubated separately with the primary antibodies diluted in ASE incubation solution at  $4^\circ\text{C}$ , overnight. The rest of the protocol was identical.

### Image acquisition

A confocal laser scanning microscope (Leica TCS-SP8) equipped with Diode (405 nm), OPAL (488 nm), OPLS (552 nm), and Diode (638 nm) laser was used. Marmoset brain sections were imaged by use of both lasers with 700 gain,  $-0.4$  offset and 1.0 UA pinhole diameter. For Tree shrew brain sections under conventional SIP protocol the parameters were 700 gain,  $-1.0$  offset and 1.0 UA pinhole diameter for ASE-treated samples; however in sections treated with ASE the parameters were adjusted to 600 gain,  $-1.0$  offset and 1.0 UA pinhole diameter, due to improved immunodetection of GFAP positive signal in ASE treated slices. Confocal images were obtained as Z-stacks of single optical sections. In the case of marmoset, we obtained images of  $22\ \mu\text{m}$  with 34 Z-stacks. For tree shrew, we obtained images of  $11.56\ \mu\text{m}$  with 18 Z-stacks. Stacks of optical sections were superimposed as a single 2D image using the Leica LAS X software. For MDCK cell line images lasers were always used with 740 gain,  $-0.48$  offset and 1.0 UA pinhole diameter for Claudin 2 assay and 581 gain, 1.10 offset, 1.0 UA pinhole diameter, and 800 gain, 0.0 offset and 1.0 UA pinhole diameter for Claudin 2 and 4 respectively in EGF assays. For cancer cervical tissues photomicrographs were obtained using a transmitted and reflected light Olympus BX51TRF stage model U-SVRB-4 microscope, equipped with Olympus DP72 digital and color camera and pixelink software.

### Statistical analysis

Three slices from marmoset and three from tree shrews' brains were imaged. From each slice we obtained three images from the dentate gyrus-CA3 hippocampus region. For immunocytochemistry, three cell monolayers



**Table 1.** Reagents for immunohistochemistry of the standard protocol.

	Immunostain commercial	Immunostain ASE
Retriever Citrate	ImmunoDNA Retriever 20X with Citrate	ImmunoDNA Retriever 20X with Citrate
Peroxidase Blocker	PolyDetector Peroxidase Blocker (Bio SB)	PolyDetector Peroxidase Blocker (Bio SB)
Protein blocker	ImmunoDetector Protein Blocker/Antibody Diluent (Bio SB)	Solution Blocker (2 % Bovine fetal serum, 50 mM glycine, 0.05 % Tween20, 0.1 % Triton X-100 and 0.1 % BSA diluted in PBS)
Solution Primary antibody incubation	ImmunoDetector Protein Blocker/Antibody Diluent (Bio SB)	Antibody signal Enhancer ASE (10 mM glycine, 0.05 % Tween20, 0.1 % Triton X-100 and 0.1 % hydrogen peroxide in PBS)
Primary antibody	Anti-Ki67 antibody [SP6] (ab16667) Anti-LGR5 antibody (ab75732) Anti-Sox-2 (A-5) antibody, (sc-365964)	Anti-Ki67 antibody [SP6] (ab16667) Anti-LGR5 antibody (ab75732) Anti-Sox-2 (A-5) antibody, (sc-365964)
Secondary antibody	MACH 3 Rabbit HRP Polymer Detection (M3R531)	Mouse/Rabbit Immuno Detector DAB HRP Brown (# BSB 0001)

for Cldn-2 and another three for Cldn-4 were used for each condition of the EGF experiments. For analysis of cervical cancer samples, three images per patient sample for each treatment were analyzed. In all cases, the ImageJ software from NIH was used to analyze the population (immunohistofluorescence) or signal intensity (immunohisto-, immunocytofluorescence and immunohistochemistry) on each photomicrograph. Functions “plugging”—“analyze”—“cell counter” were used to quantify the total number of astrocytes. The “free hand” function was used to outline astrocytic processes, defined as GFAP-positive segments longer than 4  $\mu\text{m}$ . The “free hand” function was also used to outline the MDCK membranes and the positive cancer cells. The region of interest (ROI) for each microphotograph were selected when their signal was clearly detected, i.e. astrocyte processes derived from a concentric point where DAPI was present, cell membrane for MDCK cells and in invert images clear signals for cancerous samples. The background signal was subtracted from the positive signal thus obtaining the relative intensity of the signal for each antibody. For signal intensity 8-bit images were used between 1200–1600% of magnification permitting the clear delineation of each ROI in all experiments. Signal intensity was measured using the functions “analyze”—“tools”—“ROI manager”. For astrocytes in non-human primates the outline function was also used to quantify astrocytic processes, defined as GFAP-positive segments longer than 4  $\mu\text{m}$ . This was realized using “plugging”—“analyze”—“cell counter” functions. Statistical analyses were performed using the unpaired Student’s t test. Differences between groups were considered statistically significant when  $p \leq 0.05$ . Data are presented as means  $\pm$  S.D. (Fogerson et al., 2016; Rosas-Arellano et al., 2016).

## RESULTS

### Single immunohistofluorescence and triple labeling using a combined SIP and ASE protocol in brain sections

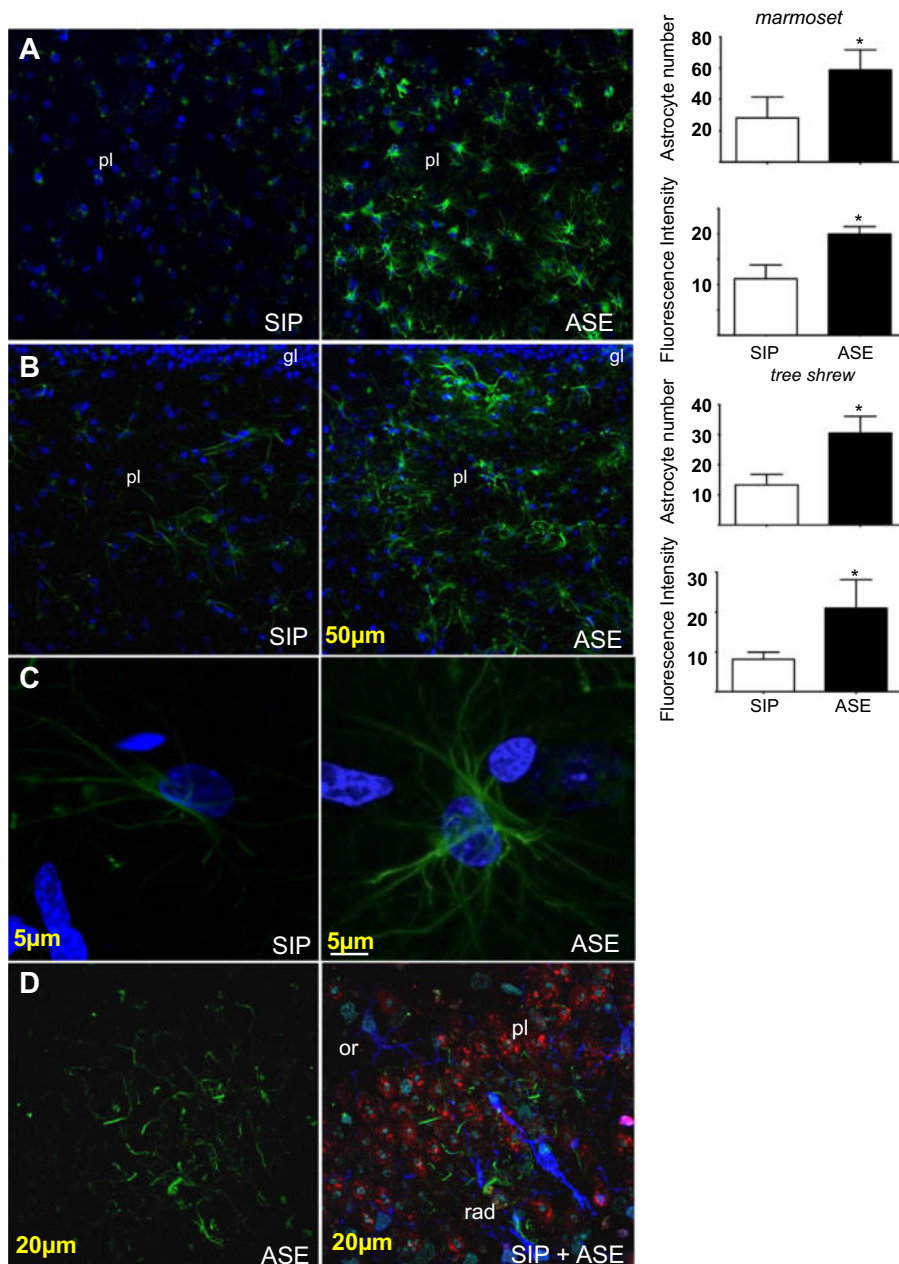
Application of the ASE protocol on rodent brain tissue revealed that GFAP-positive cells display long, slender and smooth processes with few or no branches,

sometimes with end feet surrounding cerebral capillaries (Rosas-Arellano et al., 2016). This characteristic morphology of astrocytes makes their identification by immunofluorescence straightforward, however the SIP results in a weak specific signal for GFAP. We questioned whether the SIP and ASE protocols could be combined but applying ASE selectively to increase the immunodetection of GFAP in brain slices of two different animal species: a non-human primate, the common marmoset, and a *Scandentia* order tree shrew.

A prominent presence of astrocytes has been previously detected in the dentate gyrus-CA3 hippocampal region of rodents (Kim et al., 2018) and marmosets (Rodríguez-Callejas et al., 2019). Application of the ASE solution increased the fluorescence intensity compared to the SIP protocol. As a consequence, the number of GFAP-positive astrocytes detected in brain slices of both animal species increased (compared ASE vs SIP in Fig. 1A and 1B). The enhanced GFAP fluorescence intensity under ASE is shown on the right in Fig. 1C. We also applied the ASE with anti-GFAP in a triple labeling protocol where anti-ferritin and AT100 were processed with SIP (Fig. 1D). A representative photomicrograph of this triple immunofluorescence labeling shows that all three antibodies display selective discrimination for an epitope, as immunolabeling was detected in different cell types. Ferritin immunoreactivity was present in microglia (Rodríguez-Callejas et al., 2019), AT100 in neurons from the *stratum pyramidale* (Chatterjee et al., 2018) and GFAP in astrocytes (Rodríguez-Callejas et al., 2019). This experiment demonstrated that ASE can be used with only one antibody, without affecting the results from established antibodies that work well with the normal SIP protocol.

### Improved demonstration of the differential response of the epithelial tight junction claudins to epidermal growth factor (EGF) treatment in cell monolayer cultures

EGF is a key regulator of epithelial paracellular permeability, a property that depends on the downregulation of tight junction proteins Claudin-2 and upregulation of Claudin-4 through ERK1/2, Src and STAT3 (García-Hernández et al., 2015). Regulation of



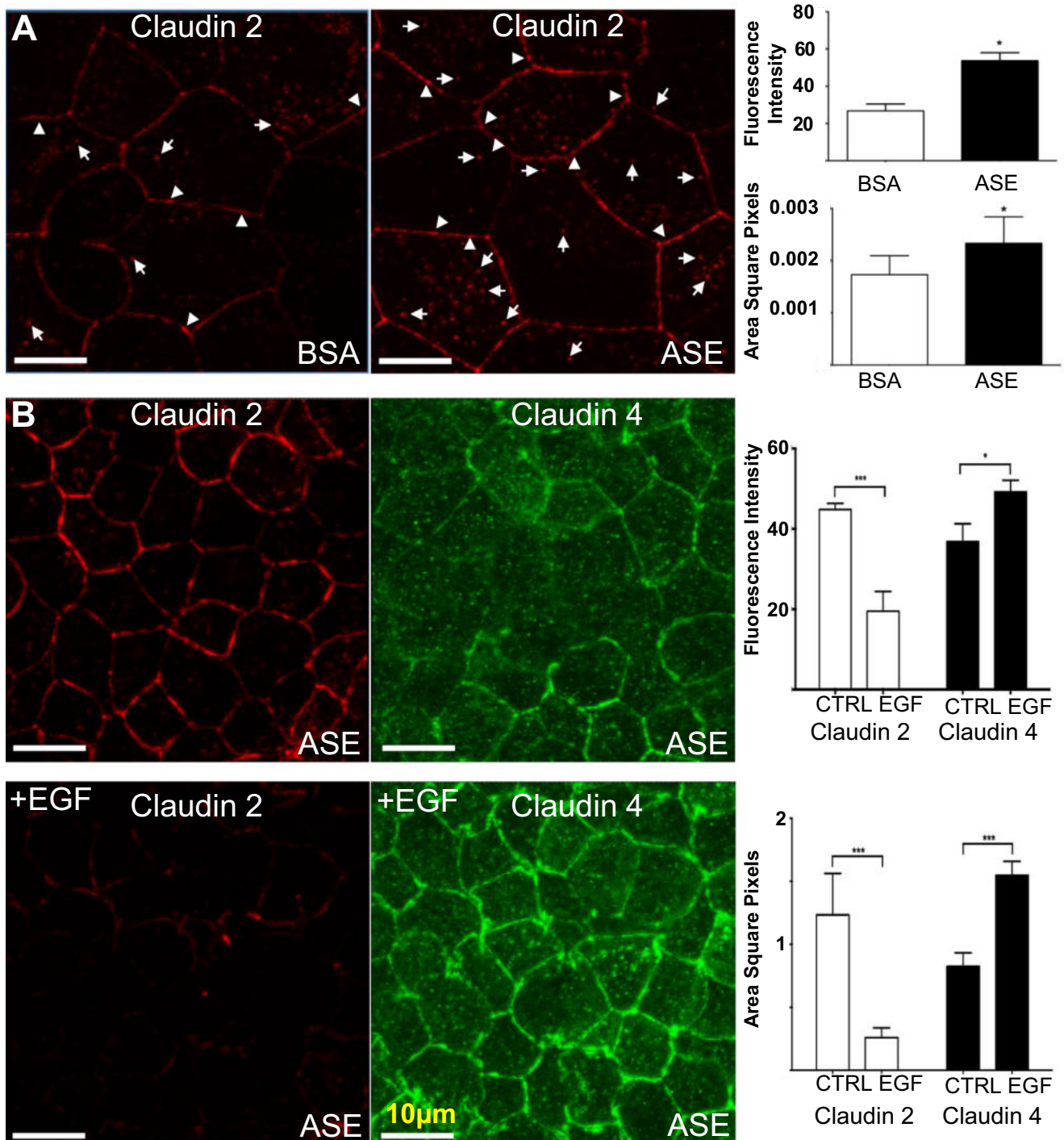
**Fig. 1.** Single and triple label immunohistochemistry using SIP and ASE protocols in marmoset and tree shrew's hippocampus. Representative photomicrographs showing the GFAP signal in (A) the common marmoset and (B) the tree shrew using the SIP (left panels) and the ASE protocols (right panels), followed by the quantification of total astrocyte number per field and of the fluorescence intensity of the GFAP processes. The mean data and standard deviation are plotted for both methods. Asterisks represent statistically significant differences ( $p < 0.05$ ). Astrocytes detected by the ASE protocol not only showed more distinguishable processes, but also displayed higher fluorescence intensity compared to astrocytes detected by means of the SIP. (C) A higher magnification of common marmoset's astrocyte showed that GFAP-positive cells treated with ASE presented an increased of quantifiable processes compared to SIP protocol. (D) The SIP protocol was used to detect the iron storage protein ferritin (blue), and the phospho-tau AT100 (red) in parallel with the ASE protocol for detection of GFAP (green in left and right panels). GFAP signal was observed near and into the pyramidal layer (pl) and adjacent to the granular layer (gl) of the hippocampal region. DAPI was used as a nuclear counterstain.

paracellular permeability is a key factor in the immune-barrier function of epithelia, for example against pathogenic amoebae (Flores-Maldonado et al., 2017) or the dengue virus (Idris et al., 2019). Immunocytochemistry

in MDCK monolayer cells using Claudin 2 and Claudin 4 antibodies has previously revealed their localization in both the plasma membrane and in subcellular membrane organelles, although the antibody signal is not always easy to detect, especially in the case of Claudin 2. As ASE is an effective immunosignal enhancer and its application apparently does not produce artefacts in the location of the immunolabels, we decided to use ASE to observe the effect of EGF treatment on Claudin 2 and 4, whose expression in MDCK cells is EGF sensitive in a differential way: the Claudin 2 signal decreases while the Claudin 4 signal increases (Flores-Benitez et al., 2007; Garcia-Hernandez et al., 2015). First, we compared the standard BSA method to the application of the ASE treatment (Fig. 2A). The latter improved considerably the distinctive Claudin 2 honeycomb pattern stain using an antibody dilution of 1:1000 (a 10-fold improvement from the previously published protocol). Quantification of the data showed significant increases in the fluorescence intensity and the immunolabel signal distribution over the cell membrane area. Application of ASE in the EGF-treated monoculture demonstrated beautifully the known differential response of Claudin 2 and Claudin 4, providing clear images and a quantifiable response (Fig. 2B). Thus, with these experiments, we extend the recommended use of ASE for fluorescent antibody staining protocols applied to cell culture and for the detection of membrane-bound proteins.

### ASE increases the signal intensity of different antibodies in cancer patient biopsies

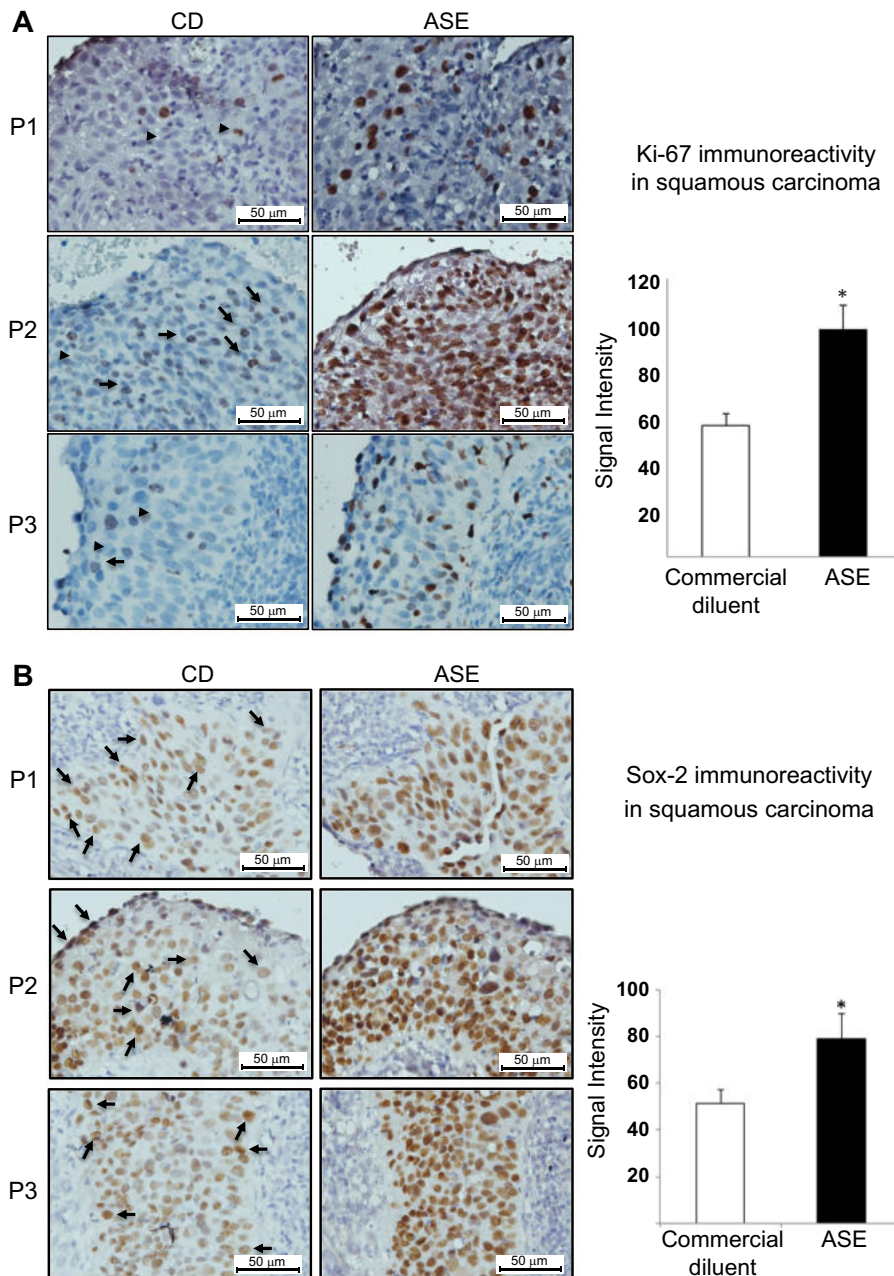
Immunohistochemistry is increasing being applied in clinical practice for more accurate and precise diagnosis and prognosis in the management of tumors (Kalebi and Dada, 2007). Tumor classification is based on semi-quantitative analysis of different biomarkers following immunohistochemical assays (McCluggage, 2007). Cervical cancer in particular affects 500,000 individuals each



**Fig. 2.** Immunocytofluorescence against Claudin 2 and 4 in MDCK monolayers under EGF treatment. **(A)** Representative photomicrographs comparing the BSA (left) and ASE (right) methods revealed the classical distribution of Claudin 2 in membranes (arrowheads) as well as in the intracellular space (arrows). The ASE image shows remarkable stain in the usual localization of Claudin 2, plotted following signal quantification (fluorescence intensity and area) in the right panel. **(B)** Immunolocalization for Claudin 2 (left panels) and Claudin 4 (right panels) without EGF treatment (upper panels) or following incubation with EGF (lower panels) resulting in diminishing expression of Claudin 2 and increased expression of Claudin 4 (densitometric analysis of the fluorescence intensity and area are represented in the graphs on the right panels). Asterisks represent statistically significant differences ( $p < 0.05$ ).

year, primarily in the developing countries (Organization WH, 2018). Cervical cancer is the main cause of death from cancer in the female Mexican population with a mortality rate of 6 deaths per 100,000 women (National

epidemiological surveillance system. Unique information system. Ministry of Health M, 2018). The cellular dysregulation associated with cancer is evidenced clinically by immunohistochemical studies of protein markers, such



**Fig. 3.** Improved immunohistochemistry for cervical cancer biomarkers Ki-67, Sox-2 and Lgr-5 on biopsies from three patients following ASE addition to standard protocols. **(A)** Cervical paraffin embedded sections showing a subset of Ki-67 positive cells are in brown (arrows) and hematoxylin nuclear counterstaining in blue. Primary antibody solution was conducted using the commercial ImmunoDetector Protein Blocker/Antibody Diluent (Bio SB), and using Rabbit HRP Polymer Detection (Cat. No. M3R531) for secondary antibody. The primary antibody was incubated using ASE protocol, whereas Mouse/Rabbit immunoDetector DAB HRP Brown was chosen for secondary antibody, no arrows indicating brown signal are presented in these panels due to obvious location of Ki-67 signal (right panel). **(B)** Cervical sections showing SOX-2 positive cells in brown under commercial diluent protocol (arrows in left panels), and with ASE protocol (right panel). **(C)** Cytoplasmic-membrane detection of cervical cancer biomarker Lgr-5 by immunohistochemistry on cervical cancer paraffin embedded tissues for commercial diluent and ASE. The intensity of brown areas was quantified following the corresponding normalization against background. The mean value and standard deviations from three samples per patient from at least two separate experiments are plotted at the right side of each image. Statistical significance was considered when  $p < 0.05$ . Abbreviations: P1, P2, P3 mean patients 1, 2 and 3; CD, commercial diluent.

as Ki67, Sox2 and Lgr-5. Because Ki67 is a nuclear protein expressed exclusively in mitotically active cells, but not during cell cycle arrest, detection of Ki67 in biopsies

correlates with high cellular proliferation and is therefore associated with cancer disease (Brown et al., 2012; Evanthia and Georgios, 2012). Given the critical role of cancer stem cells in tumorigenicity and metastasis (Reya et al., 2001), the expression of the stem cell marker Sox2 is crucial for progression of human cervical squamous cell carcinoma (Ji et al., 2014). Another marker of adult stem cells is Lgr5, a membrane G-protein coupled receptor (Hsu et al., 1998). Lgr5 upregulation was proposed as an early diagnostic and prognostic biomarker (Zheng et al., 2013), its expression was significantly higher in cervical cancer tissues compared with adjacent normal cervix and correlated positively with tumor size (Sun et al., 2015).

Given the simple nature of ASE and to the high selectivity in removing signal to noise ratio, we explored its applicability as a reagent in clinical procedures, comparing its application over standard protocols for human carcinoma samples (Lopez et al., 2012). Cervical squamous cell carcinoma is a major cause of cancer-related mortality globally (Shimada et al., 2013). Immunohistochemical studies of the cell proliferation marker Ki67 (nuclear) and the stem cell markers Sox-2 (nuclear) and Lgr5 (membranous) are used clinically for cancer prognosis of the squamous carcinoma (Chen et al., 2014; Kanthiya et al., 2016; Martinez-Ramirez et al., 2017). Using malignant tissue from three patients, the classic immunolocalization protocol was evaluated under similar working conditions vs the ASE method. Application of the ASE produced a 1.7-fold increase in the intensity of the Ki67 signal against the control, a 1.5-fold signal increase for Sox2 and 1.7-fold increase for Lgr5, respectively (Fig. 3). Thus, the higher sensitivity provided by the application of the ASE offers a low cost improvement of the immunohistochemically schemes currently used in the clinic for the detection of cancer.

It was also important to demonstrate that ASE does not produce artifacts on its own; therefore control samples

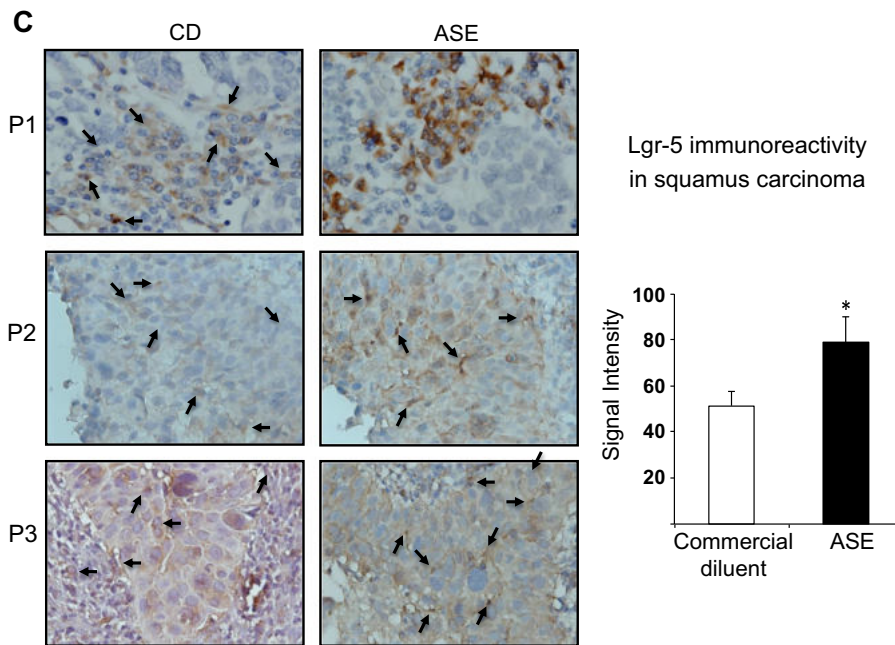
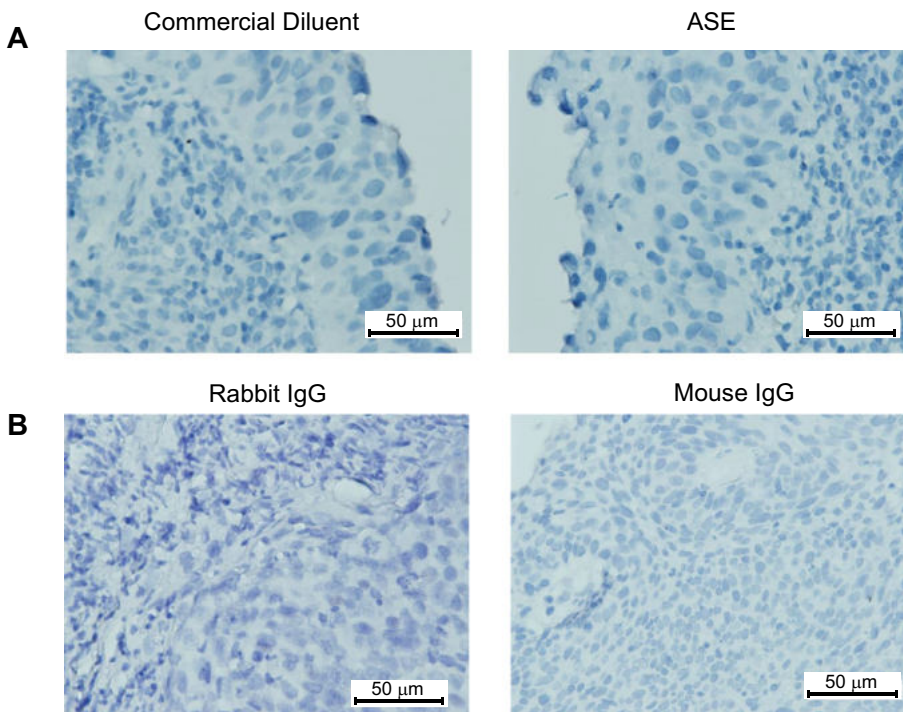


Fig. 3 (continued)



**Fig. 4.** Representative controls of the immunolabeling for cancer biomarkers. **(A)** The tissues incubated omitting primary antibodies with commercial ImmunoDetector Protein Blocker/Antibody Diluent (Bio SB) (left panel) or with ASE solution (right panel). **(B)** Isotype control. ChromPure Rabbit IgG (left panel) and ChromPure Mouse IgG (right panel) both diluted in ASE showing no signal. Secondary antibody Rabbit HRP Polymer Detection or Mouse/Rabbit immunoDetector was with DAB HRP Brown. Magnification: 40X.

were processed in parallel using the same protocols (commercial diluent and ASE) but omitting the primary antibodies. As expected, no signal was detected (Fig. 4A). Likewise, both the ChromPure rabbit IgG (011–000-003-Jackson) at 1:50 dilution and the Chrom-

Pure mouse IgG at 1:50 dilution (015–000-003- Jackson) isotype control were diluted in ASE and showed no signal (Fig. 4B). Thus, the higher sensitivity provided by the application of the ASE (Fig. 3) offers a low cost improvement of the immunohistochemically schemes currently used in the clinic for the detection of cancer.

## DISCUSSION

The findings described in this paper leave little scope for discussion: our readers using immunolabeling assays should consider the technical benefits of adding ASE to their blocking and primary antibody solutions. We show that ASE can be applied for antibodies that give weak signals and be omitted if antibodies work well. Furthermore, we found that ASE could still offer the convenience of reducing the amount of the antibody (by using less concentrated dilution), which can be important when the quantity of the available reagent is limiting. Another important advantage of ASE is the reduced autofluorescence. The chemical reasoning of why ASE reduces autofluorescence and improves signal specificity was presented before (Rosas-Arellano et al., 2016). Three laboratories contributed the experiments for the present study working independently and showing clear replicability. ASE applicability can also be appreciated from other examples in the literature. Lamprey spinal cord cryosections were processed for triple immunofluorescence using ASE following repeated spinal transections to evaluate the resilience of its neuroregenerative capacity (Hanslik et al., 2019). Rodent brains were processed for triple immunogold electron microscopy using ASE, revealing a sub-cellular relocalization from the synaptic periphery to within the synaptic cleft of GABA-A receptors during mutant-huntingtin evoked neurodegeneration (Rosas-Arellano et al., 2018). ASE was also key to visualize arginase, a protein below the SIP detection limit, expressed in a subset of marmoset microglia (Rodríguez-Callejas et al., 2019) and it was also

applied to a murine *in vitro* blood–brain barrier model in order to visualize the changes in tight junctions that explain how dengue virus compromises its integrity (Idris et al., 2019). Last, but not least, ASE also competes favorably with commercially available antibody signal enhancers and discloses composition (Rosas-Arellano et al., 2016). ASE is an effective reagent that can be combined with other protocols and solutions in multiple labeling immunohistochemistry increasing selective antibody signal, without causing alterations or interference between protocols or antibodies.

Immunohistochemistry was revolutionized by the development of enzyme-mediated methods (Sternberger and Sternberger, 1986). Immunohistochemistry commonly display weak signals due to use of fixative solutions that alter the native tertiary configuration of the proteins, producing autofluorescence, and protein cross-linking (Saper and Sawchenko, 2003). The masking epitopes and changes in protein structures subsequently alter the efficiency of antibodies to bind to their antigens (Libard et al., 2019). There have been numerous improvements aimed to avoid autofluorescence coming from many biomolecules of cells and tissues, which can be solved by the use of far-red fluorophores (Prieto et al., 2014) as well as to intensify histochemical reactions by removing aldehydes from epitopes, bleaching molecules, and increasing signals of low abundant antigen (Low et al., 2017). Different conditions of microwave irradiation power and time cycles, prolonged triton treatment, use of avidin–biotin and tyramide signal amplification (TSA) are examples for amplifying the signal of antibodies as well as the sensitivity of detection (Hsu et al., 1981; Shi et al., 1991; Adams, 1992; Zaglia et al., 2016). The use of avidin–biotin interaction in immunoenzymatic techniques, for instance, provides a simple and sensitive method to localize antigens with very high affinity. The most frequent example is a biotin linked primary antibody that binds to the peroxidase-bound streptavidin, which is able to amplify very weak signals (up to 100x more sensitive than the standard immunofluorescent techniques) (Hsu et al., 1981). Another immunoenzymatic technique widely used is the TSA, which is based on a catalytic reporter deposit adjacent to the epitope of interest (Adams, 1992). These techniques have shown enhanced sensitivity, specificity and compatibility with multi-label fluorescent microscopy and have been very extensively commercialized (Hoffman et al., 2016). Modifications to TSA have led to enhance immunocytochemical identification of the immediate early gene product cFos, using nickel-enhanced diaminobenzidine (DAB) as a chromogen for the reaction, improving both immunoperoxidase reaction and fluorescence detection (Berghorn et al., 1994). When employing strategies using enzymes to produce a coloured product, the choice of enzyme and substrate can significantly affect the sensitivity of the method. Peroxidase reactions of this type are thus self-limiting in terms of how much product can be generated, the substrate creates a peroxidase product that is not a precipitate, it will accumulate in the cell, and has the disadvantage that eventually can fade (Hoffman et al., 2008). In this regard the amplified fluorescence assay generates products which deposit

biotin over the enzyme, and the biotin is then coupled to a streptavidin-linked fluorophore, being the fluorescence generated about two orders of magnitude greater than that obtained with the other fluorescent methods (Berghorn et al., 1994). In any case, for all these enzymatic methods it is fundamental to consider that the ability to detect a particular antigen will be a function of 1) how much antigen is present, 2) the affinity of the antibodies used to bind to the antigen, 3) how much accumulated product is deposited by the reaction, and 4) the strategy used for visualization (Hoffman et al., 2008). Finally but not of less importance, poor signal related to the inadequate immunolabeling procedures due to low quality of antibodies sometimes lies behind poor reproducibility of results, an increasingly common concern of the scientific community (Nosek and Errington, 2017; Voskuil, 2017). Factors as the thickness of the sample, different code number of antibody clones, bleedings from different days and/or immunized animals, absent of disclosure of the full sequence of immunizing peptide by the companies, nature of the antibody (polyclonal or monoclonal), contribute to the problem of reproducibility of published results (Saper and Sawchenko, 2003; Libard et al., 2019).

Here we emphasize that the main advantage of the ASE methodology lies in its simplicity and effectiveness; the method can easily be used as a low-cost first approach technique before the use of more expensive and lengthier procedures that require prior standardization. The ASE methodology is robust and reproducible. Our data also show a clear advantage of ASE in clinical practice. Early detection of cancer on biopsies saves lives: ASE can reduce false negative samples or autofluorescence artifacts. Here, as a modest tribute to Miledi's original spirit of adventure and innovation, we propose low cost ASE as an improved method for immunolabeling detection in human cancer samples and in other challenging experimental settings. We call for further tests to establish whether ASE should be incorporated in clinical use.

## DECLARATION OF CONFLICTING INTERESTS

The authors declared no potential conflicts of interest with respect to the research, authorship, and/or publication of this article.

## ACKNOWLEDGEMENTS

Professor Ricardo Miledi worked at the bench in his laboratory at the University of California, Irvine until the end of his life. He understood the importance of doing science in Mexico and supported generously many scientists from his native land. He led a bi-national laboratory (UCI-UNAM campus Juriquilla) playing a key role in the foundation of the Institute of Neurobiology of the National Autonomous University of Mexico, in Juriquilla, Queretaro, where one of his former students, Professor Ataúlfo Martínez-Torres, served as the Ph.D. mentor of AR-A and AE-M and where FM first met with AR-A and AE-M. AR-A acknowledges support from the Unidad de Imagenología IFC-UNAM in the preparation of this manuscript. We would like to thank Leopoldo

Flores Romo, Ph.D. and Juana Calderon Amado M.Sc. (CINVESTAV-México) for excellent technical support. MEA-S, RM-A and JDR-C are supported with a fellowship from CONACYT-Mexico (Postdoctoral #264069, PhD #295473 and PhD #308515, respectively).

## REFERENCES

- Adams JC (1992) Biotin amplification of biotin and horseradish peroxidase signals in histochemical stains. *J Histochem Cytochem* 40:1457–1463.
- Astruc T, Peyrin F, Venien A, Labas R, Abrantes M, Dumas P, Jamme F (2012) In situ thermal denaturation of myofibre sub-type proteins studied by immunohistochemistry and synchrotron radiation FT-IR microspectroscopy. *Food Chem* 134:1044–1051.
- Barnard EA, Miledi R, Sumikawa K (1982) Translation of exogenous messenger RNA coding for nicotinic acetylcholine receptors produces functional receptors in *Xenopus* oocytes. *Proc R Soc Lond B Biol Sci* 215:241–246.
- Berghorn KA, Bonnett JH, Hoffman GE (1994) cFos immunoreactivity is enhanced with biotin amplification. *J Histochem Cytochem* 42:1635–1642.
- Bondza-Kibangou P, Millot C, Dufer J, Millot JM (2001) Microspectrofluorometry of autofluorescence emission from human leukemic living cells under oxidative stress. *Biol Cell* 93:273–280.
- Bossi E, Fabbrini MS, Ceriotti A (2007) Exogenous protein expression in *Xenopus* oocytes: basic procedures. *Methods Mol Biol* 375:107–131.
- Bradbury A, Pluckthun A (2015) Reproducibility: Standardize antibodies used in research. *Nature* 518:27–29.
- Brown CA, Bogers J, Sahebali S, Depuydt CE, De Prins F, Malinowski DP (2012) Role of protein biomarkers in the detection of high-grade disease in cervical cancer screening programs. *J Oncol* 2012 289315.
- Cerejido M, Robbins ES, Dolan WJ, Rotunno CA, Sabatini DD (1978) Polarized monolayers formed by epithelial cells on a permeable and translucent support. *J Cell Biol* 77:853–880.
- Chatterjee S, Cassel R, Schneider-Anthony A, Merienne K, Cosquer B, Tzeplaeff L, Halder Sinha S, Kumar M, et al. (2018) Reinstating plasticity and memory in a tauopathy mouse model with an acetyltransferase activator. *EMBO Mol Med* 10.
- Chen Q, Cao HZ, Zheng PS (2014) LGR5 promotes the proliferation and tumor formation of cervical cancer cells through the Wnt/beta-catenin signaling pathway. *Oncotarget* 5:9092–9105.
- Evanthia A, Georgios K (2012) Immunohistochemistry in the diagnosis of squamous intraepithelial lesions of the uterine cervix. In: Vanden Broeck D, editor. *Human Papillomavirus and Related Diseases, From Bench to Bedside – A Clinical Perspective*. InTech. p. 41–64.
- Flores-Benitez D, Ruiz-Cabrera A, Flores-Maldonado C, Shoshani L, Cerejido M, Contreras RG (2007) Control of tight junctional sealing: role of epidermal growth factor. *Am J Physiol Renal Physiol* 292:F828–F836.
- Flores-Maldonado C, Gonzalez-Robles A, Salazar-Villatoro L, Omana-Molina M, Gallardo JM, Gonzalez-Lazaro M, Hernandez-Ramirez VI, Talamas-Rohana P, et al. (2017) *Acanthamoeba* (T4) trophozoites cross the MDCK epithelium without cell damage but increase paracellular permeability and transepithelial resistance by modifying tight junction composition. *Exp Parasitol* 183:69–75.
- Fogerson SM, van Brummen AJ, Busch DJ, Allen SR, Roychaudhuri R, Banks SM, Klamer FG, Schrader T, et al. (2016) Reducing synuclein accumulation improves neuronal survival after spinal cord injury. *Exp Neurol* 278:105–115.
- Franklin KBJ, Paxinos G (2013) Paxinos and Franklin's The mouse brain in stereotaxic coordinates. Amsterdam: Academic Press, an imprint of Elsevier.
- Garcia-Hernandez V, Flores-Maldonado C, Rincon-Heredia R, Verdejo-Torres O, Bonilla-Delgado J, Meneses-Morales I, Gariglio P, Contreras RG (2015) EGF regulates claudin-2 and -4 expression through Src and STAT3 in MDCK cells. *J Cell Physiol* 230:105–115.
- Gosselin EJ, Cate CC, Pettengill OS, Sorenson GD (1986) Immunocytochemistry: its evolution and criteria for its application in the study of epon-embedded cells and tissue. *Am J Anat* 175:135–160.
- Hagedorn M, Neuhaus EM, Soldati T (2006) Optimized fixation and immunofluorescence staining methods for *Dictyostelium* cells. *Methods Mol Biol* 346:327–338.
- Hanslik KL, Allen SR, Harkenrider TL, Fogerson SM, Guadarrama E, Morgan JR (2019) Regenerative capacity in the lamprey spinal cord is not altered after a repeated transection. *PLoS ONE* 14 e0204193.
- Heuser J, Miledi R (1970) Autoradiography of labelled amino acids injected iontophoretically into the giant squid synapse. *J Physiol* 208:55P–57P.
- Hoffman GE, Le WW, Sita LV (2008) The importance of titrating antibodies for immunocytochemical methods. *Curr Protoc Neurosci*. Chapter 2:Unit 2 12.
- Hoffman GE, Murphy KJ, Sita LV (2016) The importance of titrating antibodies for immunocytochemical methods. *Curr Protoc Neurosci*. 76:2 12 11-12 12 37.
- Hsu SM, Raine L, Fanger H (1981) Use of avidin-biotin-peroxidase complex (ABC) in immunoperoxidase techniques: a comparison between ABC and unlabeled antibody (PAP) procedures. *J Histochem Cytochem* 29:577–580.
- Hsu SY, Liang SG, Hsueh AJ (1998) Characterization of two LGR genes homologous to gonadotropin and thyrotropin receptors with extracellular leucine-rich repeats and a G protein-coupled, seven-transmembrane region. *Mol Endocrinol* 12:1830–1845.
- Huang SN, Minassian H, More JD (1976) Application of immunofluorescent staining on paraffin sections improved by trypsin digestion. *Lab Invest* 35:383–390.
- Idris F, Muharram SH, Zaini Z, Alonso S, Diah S (2019) Invasion of a murine in vitro blood-brain barrier co-culture model by dengue virus serotypes 1 to 4. *Arch Virol*.
- Imam SA, Young L, Chaiwun B, Taylor CR (1995) Comparison of two microwave based antigen-retrieval solutions in unmasking epitopes in formalin-fixed tissue for immunostaining. *Anticancer Res* 15:1153–1158.
- Ji J, Wei X, Wang Y (2014) Embryonic stem cell markers Sox-2 and OCT4 expression and their correlation with WNT signal pathway in cervical squamous cell carcinoma. *Int J Clin Exp Pathol* 7:2470–2476.
- Kalebi AY, Dada MA (2007) Application of immunohistochemistry in clinical practice: a review. *East Afr Med J* 84:389–397.
- Kanthyia K, Khunnarong J, Tangjitgamol S, Puripat N, Tanvanich S (2016) Expression of the p16 and Ki67 in cervical squamous intraepithelial lesions and cancer. *Asian Pac J Cancer Prev* 17:3201–3206.
- Keuker JI, Rochford CD, Witter MP, Fuchs E (2003) A cytoarchitectonic study of the hippocampal formation of the tree shrew (*Tupaia belangeri*). *J Chem Neuroanat* 26:1–15.
- Kim JW, Nam SM, Yoo DY, Jung HY, Hwang IK, Seong JK, Yoon YS (2018) Strain-specific differential expression of astrocytes and microglia in the mouse hippocampus. *Brain Behav* 8 e00961.
- Li X, Guo L, Liu Y, Su Y, Xie Y, Du J, Wang S, Wang H, et al. (2018) MicroRNA-21 promotes wound healing via the Smad7-Smad2/3-Elastin pathway. *Exp Cell Res* 362:245–251.
- Libard S, Cerjan D, Alafuzoff I (2019) Characteristics of the tissue section that influence the staining outcome in immunohistochemistry. *Histochem Cell Biol* 151:91–96.
- Limon A, Reyes-Ruiz JM, Miledi R (2008) Microtransplantation of neurotransmitter receptors from postmortem autistic brains to *Xenopus* oocytes. *Proc Natl Acad Sci U S A* 105:10973–10977.
- Limon A, Reyes-Ruiz JM, Miledi R (2012) Loss of functional GABA(A) receptors in the Alzheimer diseased brain. *Proc Natl Acad Sci U S A* 109:10071–10076.
- Lopez J, Ruiz G, Organista-Nava J, Gariglio P, Garcia-Carranca A (2012) Human papillomavirus infections and cancer stem cells of tumors from the uterine cervix. *Open Virol J* 6:232–240.

- Lopez-Chavez A, Miledi R, Martinez-Torres A (2005) Cloning and functional expression of the bovine GABA(C) rho2 subunit. Molecular evidence of a widespread distribution in the CNS. *Neurosci Res* 53:421–427.
- Low KL, Ma C, Soma KK (2017) Tyramide signal amplification permits immunohistochemical analyses of androgen receptors in the rat prefrontal cortex. *J Histochem Cytochem* 65:295–308.
- Martinez-Ramirez I, Del-Castillo-Falconi V, Mitre-Aguilar IB, Amador-Molina A, Carrillo-Garcia A, Langley E, Zentella-Dehesa A, Soto-Reyes E, et al. (2017) SOX2 as a new regulator of HPV16 transcription. *Viruses*:9.
- Matos LL, Trufelli DC, de Matos MG, da Silva Pinhal MA (2010) Immunohistochemistry as an important tool in biomarkers detection and clinical practice. *Biomark Insights* 5:9–20.
- McCluggage WG (2007) Immunohistochemistry as a diagnostic aid in cervical pathology. *Pathology* 39:97–111.
- Miledi R (1967) Spontaneous synaptic potentials and quantal release of transmitter in the stellate ganglion of the squid. *J Physiol* 192:379–406.
- Miledi R (1969) Transmitter action in the giant synapse of the squid. *Nature* 223:1284–1286.
- Miledi R, Slater CR (1966) The action of calcium on neuronal synapses in the squid. *J Physiol* 184:473–498.
- National epidemiological surveillance system. Unique information system. Ministry of Health M (2018). Cases by State of dysplasia and neoplasm. *Epidemiol Bull* 26:56.
- Nosek BA, Errington TM (2017) Making sense of replications. *Elife*:6.
- Organization WH, 2018. Cervical Cancer. World Health Organization.
- Palma E, Inghilleri M, Conti L, Deflorio C, Frasca V, Manteca A, Pichiorri F, Roseti C, et al. (2011) Physiological characterization of human muscle acetylcholine receptors from ALS patients. *Proc Natl Acad Sci USA* 108:20184–20188.
- Prieto D, Aparicio G, Morande PE, Zolessi FR (2014) A fast, low cost, and highly efficient fluorescent DNA labeling method using methyl green. *Histochem Cell Biol* 142:335–345.
- Rensing S (1999) Immobilization and anaesthesia of nonhuman primates. *Primate Rep* 55:33–38.
- Reya T, Morrison SJ, Clarke MF, Weissman IL (2001) Stem cells, cancer, and cancer stem cells. *Nature* 414:105–111.
- Rodriguez-Callejas JD, Cuervo-Zanatta D, Rosas-Arellano A, Fonta C, Fuchs E, Perez-Cruz C (2019) Loss of ferritin-positive microglia relates to increased iron, RNA oxidation, and dystrophic microglia in the brains of aged male marmosets. *Am J Primatol*. e22956.
- Rodriguez-Callejas JD, Fuchs E, Perez-Cruz C (2016) Evidence of Tau hyperphosphorylation and dystrophic microglia in the common marmoset. *Front Aging Neurosci* 8:315.
- Rosas-Arellano A, Ochoa-de la Paz LD, Miledi R, Martinez-Torres A (2007) Brain distribution and molecular cloning of the bovine GABA rho1 receptor. *Neurosci Res* 57:347–353.
- Rosas-Arellano A, Tejeda-Guzman C, Lorca-Ponce E, Palma-Tirado L, Mantellero CA, Rojas P, Missirlis F, Castro MA (2018) Huntington's disease leads to decrease of GABA-A tonic subunits in the D2 neostriatal pathway and their relocation into the synaptic cleft. *Neurobiol Dis* 110:142–153.
- Rosas-Arellano A, Villalobos-Gonzalez JB, Palma-Tirado L, Beltran FA, Carabez-Trejo A, Missirlis F, Castro MA (2016) A simple solution for antibody signal enhancement in immunofluorescence and triple immunogold assays. *Histochem Cell Biol* 146:421–430.
- Saper CB, Sawchenko PE (2003) Magic peptides, magic antibodies: guidelines for appropriate controls for immunohistochemistry. *J Comp Neurol* 465:161–163.
- Sawa M, Inoue M, Yabuki A, Kohyama M, Miyoshi N, Setoguchi A, Yamato O (2017) Rapid immunocytochemistry for the detection of cytokeratin and vimentin: assessment of its diagnostic value in neoplastic diseases of dogs. *Vet Clin Pathol* 46:172–178.
- Schnell SA, Staines WA, Wessendorf MW (1999) Reduction of lipofuscin-like autofluorescence in fluorescently labeled tissue. *J Histochem Cytochem* 47:719–730.
- Schonbrunn A (2014) Editorial: Antibody can get it right: confronting problems of antibody specificity and irreproducibility. *Mol Endocrinol* 28:1403–1407.
- Shi SR, Key ME, Kalra KL (1991) Antigen retrieval in formalin-fixed, paraffin-embedded tissues: an enhancement method for immunohistochemical staining based on microwave oven heating of tissue sections. *J Histochem Cytochem* 39:741–748.
- Shimada M, Nishimura R, Nogawa T, Hatae M, Takehara K, Yamada H, Kurachi H, Yokoyama Y, et al. (2013) Comparison of the outcome between cervical adenocarcinoma and squamous cell carcinoma patients with adjuvant radiotherapy following radical surgery: SSGS/TGCU Intergroup Surveillance. *Mol Clin Oncol* 1:780–784.
- Sternberger LA, Sternberger NH (1986) The unlabeled antibody method: comparison of peroxidase-antiperoxidase with avidin-biotin complex by a new method of quantification. *J Histochem Cytochem* 34:599–605.
- Streefkerk JG, van der Ploeg M, Kors N (1975) Some aspects of immunohistochemical reactions in the agarose bead model system. *Ann N Y Acad Sci* 254:212–222.
- Stuhmer W (1992) Electrophysiological recording from *Xenopus* oocytes. *Methods Enzymol* 207:319–339.
- Sun B, Ye X, Li Y, Zhang W (2015) Lgr5 is a potential prognostic marker in patients with cervical carcinoma. *Int J Clin Exp Pathol* 8:1783–1789.
- Taatjes DJ, Roth J (2017) In focus in HCB. *Histochem Cell Biol* 148:575–576.
- Voskuil JL (2017) The challenges with the validation of research antibodies. *F1000Res* 6:161.
- Waldvogel HJ, Curtis MA, Baer K, Rees MI, Faulk RL (2006) Immunohistochemical staining of post-mortem adult human brain sections. *Nat Protoc* 1:2719–2732.
- Zaglia T, Di Bona A, Chioato T, Basso C, Ausoni S, Mongillo M (2016) Optimized protocol for immunostaining of experimental GFP-expressing and human hearts. *Histochem Cell Biol* 146:407–419.
- Zheng ZX, Sun Y, Bu ZD, Zhang LH, Li ZY, Wu AW, Wu XJ, Wang XH, et al. (2013) Intestinal stem cell marker LGR5 expression during gastric carcinogenesis. *World J Gastroenterol* 19:8714–8721.

(Received 28 March 2019, Accepted 6 January 2020)  
(Available online 16 January 2020)



**RESEARCH ARTICLE**

# Increased oxidative stress, hyperphosphorylation of tau, and dystrophic microglia in the hippocampus of aged *Tupaia belangeri*

Juan D. Rodriguez-Callejas<sup>1</sup> | Eberhard Fuchs<sup>2</sup> | Claudia Perez-Cruz<sup>1</sup> <sup>1</sup>Pharmacology Department, CINVESTAV-IPN, Mexico City, Mexico<sup>2</sup>German Primate Center, Leibniz Institute for Primate Research, Göttingen, Germany**Correspondence**Claudia Perez-Cruz, Pharmacology Department, CINVESTAV-IPN, Av. Politécnico Nacional 2508, Col. San Pedro Zacatenco, Gustavo A. Madero, C.P. 07360, Mexico City, Mexico.  
Email: cperezc@cinvestav.mx**Funding information**

Consejo Nacional de Ciencia y Tecnología, Grant/Award Number: 308515

**Abstract**

Aging is a major risk factor for the development of neurodegenerative diseases. Alzheimer's disease and other neurodegenerative diseases are characterized by abnormal and prominent protein aggregation in the brain, partially due to deficiency in protein clearance. It has been proposed that alterations in microglia phagocytosis and debris clearance hasten the onset of neurodegeneration. Dystrophic microglia are abundant in aged humans, and it has been associated with the onset of disease. Furthermore, alterations in microglia containing ferritin are associated with neurodegenerative conditions. To further understand the process of microglia dysfunction during the aging process, we used hippocampal sections from *Tupaia belangeri* (tree shrews). Adult (mean age 3.8 years), old (mean age 6 years), and aged (mean age 7.5 years) tree shrews were used for histochemical and immunostaining techniques to determine ferritin and Iba1 positive microglia, iron tissue content, tau hyperphosphorylation and oxidized-RNA in dentate gyrus, subiculum, and CA1-CA3 hippocampal regions. Our results indicated that aged tree shrews presented an increased number of activated microglia containing ferritin, but microglia labeled with Iba1 with a dystrophic phenotype was more abundant in aged individuals. With aging, oxidative damage to RNA (8OHG) increased significantly in all hippocampal regions, while tau hyperphosphorylation (AT100) was enhanced in DG, CA3, and SUB in aged animals. Phagocytic inclusions of 8OHG- and AT100-damaged cells were observed in activated M2 microglia in old and aged animals. These data indicate that aged tree shrew may be a suitable model for translational research to study brain and microglia alterations during the aging process.

**KEYWORDS**

8OHG, arginase-1, AT100, CA1-CA3, dentate gyrus, IL-10, oligodendrocytes, phagocytic, subiculum

**1 | INTRODUCTION**

Nowadays, people tend to live longer than before, and globally the proportion of older people is growing at a faster rate than the general population. It is predicted that by 2050 more than 16.5% of the total

population will be aged 60 years or older (He, Goodkind, & Kowal, 2016). Aging is associated with the development of chronic neurodegenerative diseases, such as Alzheimer's disease (AD), facing nations worldwide for increased budget expenses in the health-care system.

During aging, iron accumulates in several brain regions (Cook & Yu, 1998; Massie, Aiello, & Banziger, 1983; Ramos et al., 2014), a condition that has been associated with cognitive decline and neurodegeneration (Bartzokis et al., 1994; Dedman et al., 1992; Penke et al., 2012). Iron is a trace element essential for oxidation–reduction catalysis and bioenergetics, but it also plays a key role in the formation of toxic oxygen radicals that can attack all biological molecules. Specialized molecules for the transport (transferrin) and storage (ferritin) of iron have evolved. Ferritin may prevent intracellular iron from reacting with hydrogen peroxide through Fenton reaction, thus decreasing the production of reactive oxygen species (ROS) (Balla et al., 1992; Cermak et al., 1993; Guan et al., 2017; Lin & Girotti, 1998; Orino et al., 2001; Wang et al., 2011). In the brain, ferritin is heavily expressed in oligodendrocytes and microglia (Cheepsunthorn, Palmer, & Connor, 1998; Connor, Boeshore, Benkovic, & Menzies, 1994; Connor & Menzies, 1995). Microglia are resident macrophages of the central nervous system that provide the first line of defense against any invading pathogen (Tremblay et al., 2011). Upon activation, microglia increase the synthesis of pro-inflammatory and anti-inflammatory cytokines and other molecular mediators, leading to the characterization of two different phenotypes: (a) M1 activation, which is associated with inflammation and (b) M2 activation, involved in the removal of cellular debris and damaging agents by phagocytosis (Cameron & Landreth, 2010; Franco & Fernández-Suárez, 2015; Gordon, 2003; Kabba et al., 2017; Orihuela, McPherson, & Harry, 2016; Tang & Le, 2016). Robust microglia proliferation and activation characterizes AD pathology (Cameron & Landreth, 2010; Floden & Combs, 2011; von Bernhardi, Eugenín-von Bernhardi, & Eugenín, 2015); however, brain iron accumulation does not parallel the increases in ferritin expression in AD patients (Castellani et al., 2004; Lopes, Sparks, & Streit, 2008). Previous reports described that microglia expressing L-chain ferritin shows a dystrophic phenotype in AD and other neurodegenerative diseases (i.e., such as Huntington disease, Down syndrome, dementia with Lewy bodies) (Lopes et al., 2008; Simmons et al., 2007; Streit, Braak, Xue, & Bechmann, 2009; Streit & Xue, 2016; Xue & Streit, 2011). It is postulated that dystrophic microglia loses its function as cytoplasmic disruption occurs (Tischer et al., 2016) resulting in neuronal vulnerability against invading agents or toxic substances.

Understanding the process of microglia function/dysfunction requires the use of a proper animal model that resembles an aging human brain. A recent analysis showed that several microglia genes are expressed differently in humans and mice as a function of age (Galatro et al., 2017) or after activation (Satoh, Kino, Yanaizu, & Saito, 2018), indicating that rodents may not be an ideal animal model to study the functional roles of microglia. Tree shrews (*Tupaia belangeri*) are small body-sized omnivorous mammals belonging to the order Scandentia (Fuchs, 2015); however, recent genome analysis demonstrated a close genetic relationship to primates (Fan et al., 2013). Their natural habitats are tropical forests and plantation areas in Southeast Asia. They have proved to be useful animal models in many instances where a small omnivorous nonrodent species is required for studying fundamental biological functions and

disease mechanisms (Cao, Yang, Su, Li, & Chow, 2003; Fuchs & Corbach-Söhle, 2010; Yao, 2017). For aging studies, tree shrews are ideal models as they have a longer life span compared to rodents (7–8 years), but shorter life span than nonhuman primates (Fuchs & Corbach-Söhle, 2010; Keuker, Keijser, Nyakas, Luiten, & Fuchs, 2005). In addition, tree shrews present a high sequence homology with human proteins, more importantly, with AD-related proteins (i.e., abeta, APP, and tau) (Fan et al., 2018; Meyer, Palchadhuri, Scheinin, & Flügge, 2000; U. Meyer, Kruhøffer, Flügge, & Fuchs, 1998; Palchadhuri, Hauger, Wille, Fuchs, & Dautzenberg, 1999; Palchadhuri et al., 1998; Pawlik, Fuchs, Walker, & Levy, 1999). Furthermore, old tree shrews spontaneously develop mild amyloidosis and somatostatin plaque-like structures in several brain regions (Fan et al., 2018; Yamashita, Fuchs, Taira, & Hayashi, 2010; Yamashita, Fuchs, Taira, Yamamoto, & Hayashi, 2012), showing reductions in serotonergic fiber densities in the hippocampus (Keuker et al., 2005) and impairments in working memory (Keuker, de Biurrun, Luiten, & Fuchs, 2004). In this study, we analyzed the brains of adult, old, and aged tree shrews to determine the presence of dystrophic microglia, oxidized RNA, iron tissue content, and tau hyperphosphorylation. In aged subjects, there was an enhanced number of Iba1-labeled dystrophic microglia in all regions analyzed. Ferritin-containing microglia with an activated morphology increased in some hippocampal regions of aged animals. Some activated microglia were labeled with Arginase-1 and IL-10, indicating an M2 phenotype. Oxidative damage to RNA (8OHG) increased in all regions analyzed during the aging process, similar to tau hyperphosphorylation (AT100). Hippocampal regions with less ferritin-containing microglia (i.e., subiculum) presented abundant iron tissue content and the highest AT100 labeling in aged animals. Thus, tree shrews can be considered a valuable translational animal model for studying the process of human brain aging.

## 2 | METHODS

### 2.1 | Subjects

Experimentally naive male tree shrews (*T. belangeri*) were obtained from the breeding colony at the German Primate Center (Göttingen, Germany). Animals were housed individually under standard conditions complying with the European Union guidelines for the accommodation and care of animals used for experimental and other scientific purposes (2007/526/EC) on a 12 hr light/dark cycle with ad libitum access to food and water (Fuchs & Corbach-Söhle, 2010). All animal experiments were performed in accordance with the German Animal Welfare Act, which strictly adheres to the European Union guidelines (EU directive 2010/63/EU). Experienced veterinarians and caretakers constantly monitored the animals. The experiments were approved by the Lower Saxony State Office for Consumer Protection and Food Safety (LAVES, Oldenburg, Germany). Animals did not present neurological disorders or other injuries that could cause trauma to the central nervous system.

## 2.2 | Tissue preparation

Brains of male tree shrews of different ages were used in the current study: four adult (mean age 3.8 years), four old (mean age 6 years), and four aged (mean age 7.5 years) tree shrews were used based on previous reports (Fan et al., 2018; Keuker et al., 2004, 2005; Wu et al., 2019). Animals were anesthetized with an i.p. injection (0.1 ml/100 g body weight) of GM II (ketamine, 50 mg/ml; xylazine 10 mg/ml; atropin 0.1 mg/ml), and after loss of consciousness they received an i.p. injection of ketamine (400 mg/kg body weight). Bodies were transcardially perfused with cold (4°C) saline (0.9% NaCl) for 5 min. Subsequently, for fixation of the brains, cold (4°C) 4% paraformaldehyde (PFA) in 0.1 M phosphate buffer, pH 7.2, was infused for 15 min. The brains were removed and post fixed in fresh 4% PFA at 4°C, where brains were stored until sectioning. Four days before sectioning, tissue was washed with 0.1 M phosphate buffered saline (PBS: 0.15 M NaCl, 2.97 mM Na<sub>2</sub>HPO<sub>4</sub>-7H<sub>2</sub>O, 1.06 mM KH<sub>2</sub>PO<sub>4</sub>; pH 7.4) and immersed in 30% sucrose in PBS at 4°C. Horizontal sections (40 μm) were obtained from hippocampal formation according to Keuker, Rochford, Witter, and Fuchs (2003) and series were prepared every sixth section (at interval of 240 μm) by use of sliding microtome (Leica RM2235). All brain sections were immediately immersed in cryoprotectant solutions, for light microscopy (300 g sucrose [J.T. Baker]; 400 mL 0.1 M PB, and 300 ml ethylene glycol [Sigma], for 1 L) and for immunofluorescence (300 g sucrose; 10 g polyvinyl pyrrolidone [PVP-40, Sigma]; 500 ml of 0.1 M PB and 300 ml ethylene glycol, for 1 L) and stored at -20°C until use in free-floating immunohistochemistry and immunofluorescence protocols.

## 2.3 | Immunohistochemistry

Dorsal hippocampal sections were permeabilized with 0.2% Triton X100 in PBS (0.2% PBS-triton) for 20 min at room temperature (RT). Sections were washed in PBS and incubated in 0.3% H<sub>2</sub>O<sub>2</sub> (in PBS) for 10 min to inactivate endogenous peroxidase activity. The following washing steps were performed three times, 10 min each, in 0.2% PBS-triton at RT. Sections were incubated in 5% bovine serum albumin (BSA; Sigma) in PBS for 15 min (for anti-8OHG) and 3% BSA by 5 min at RT (for AT100, anti Iba1, and anti-Ferritin), in order to block potential nonspecific antibody binding. Subsequently, sections were incubated overnight at 4°C with the primary antibodies: anti-8OHG (a product of RNA oxidation used as an early marker of oxidative stress; Kasai, Kawai, & Li, 2008), AT100 (phosphorylation of tau protein in the residues Thr212 and Ser214; Zheng-Fischhöfer et al., 1998), anti-Iba1 (ionized calcium binding adaptor molecule 1, a widely used marker of microglia; Imai, Iwata, Ito, Ohsawa, & Kohsaka, 1996) and anti-ferritin (iron storage protein highly expressed in microglia; Zhang, Surguladze, Slagle-Webb, Cozzi, & Connor, 2006) (see Supplementary Table S1) diluted in 0.2% PBS-triton at RT. Thereafter, sections were incubated for 2 hr with secondary horseradish peroxidase-conjugated antibodies (see Supplementary Table S1) in

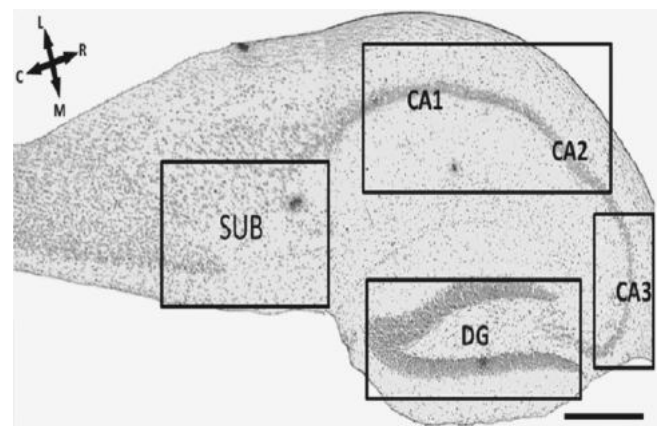
0.2% PBS-triton at RT. Hydrogen peroxide (0.01%) and DAB (0.06%) in 0.2% PBS-triton were used to develop the horseradish peroxidase enzymatic reaction. The enzymatic reaction was stopped with 0.2% PBS-triton, then sections were mounted on glass slides and left to dry overnight. Dry sections were cover slipped with mounting medium Entellan (Merck).

## 2.4 | Double labeling immunofluorescence

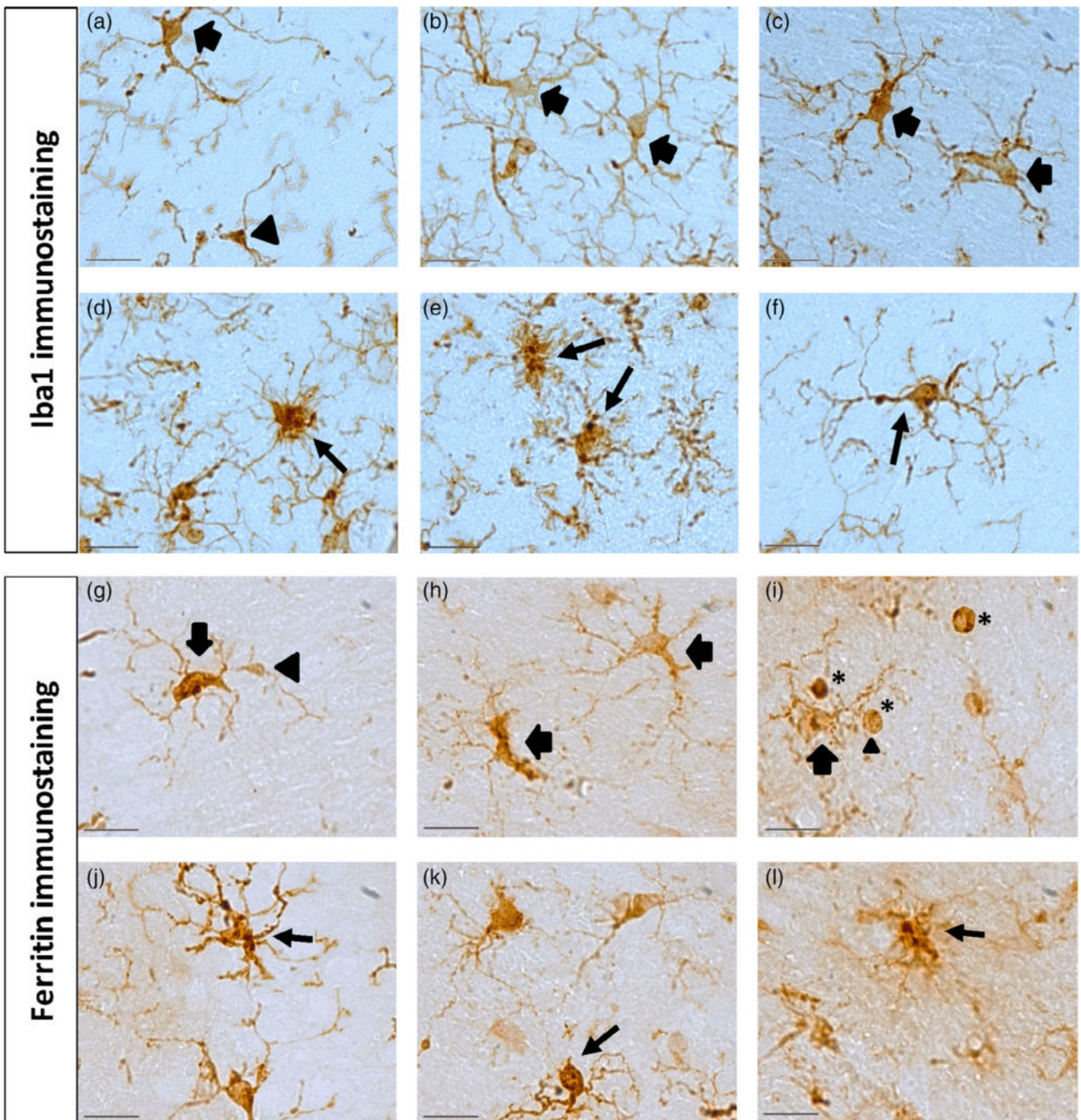
For double labeling immunofluorescence of 8OHG/Iba1, 8OHG/ferritin, AT100/Iba1, AT100/ferritin, and Iba1/ferritin, sections were permeabilized with 0.2% PBS-triton for 20 min at RT. Thereafter, sections were treated with 5% BSA for 15 min at RT, and coincubated overnight at 4°C with primary antibodies (see Supplementary Table S1). Then, sections were washed with 0.2% PBS-triton, and incubated 2 hr with secondary antibodies (see Supplementary Table S1) diluted in 0.2% PBS-triton at RT. Control sections were processed without the primary antibody. All sections were co-incubated with DAPI (Invitrogen, 1:1,000) in 0.2% PBS-triton for 30 min at RT. The sections were then washed and mounted on glass slides. Dry sections were cover slipped with mounting medium VectaShield (Vector Laboratories).

## 2.5 | Double labeling immunofluorescence using antibody signal enhancer

For double labeling immunofluorescence of anti-Iba or anti-ferritin, CNPase (a marker of oligodendrocytes) and classical markers of macrophage/microglia M2 state IL10 or Arg1 antibodies (Cherry, Olschowka, & O'Banion, 2014, 2015), we used an antibody signal enhancer (ASE) solution (Flores-Maldonado et al., 2020; Rosas-Arellano et al., 2016). Briefly,



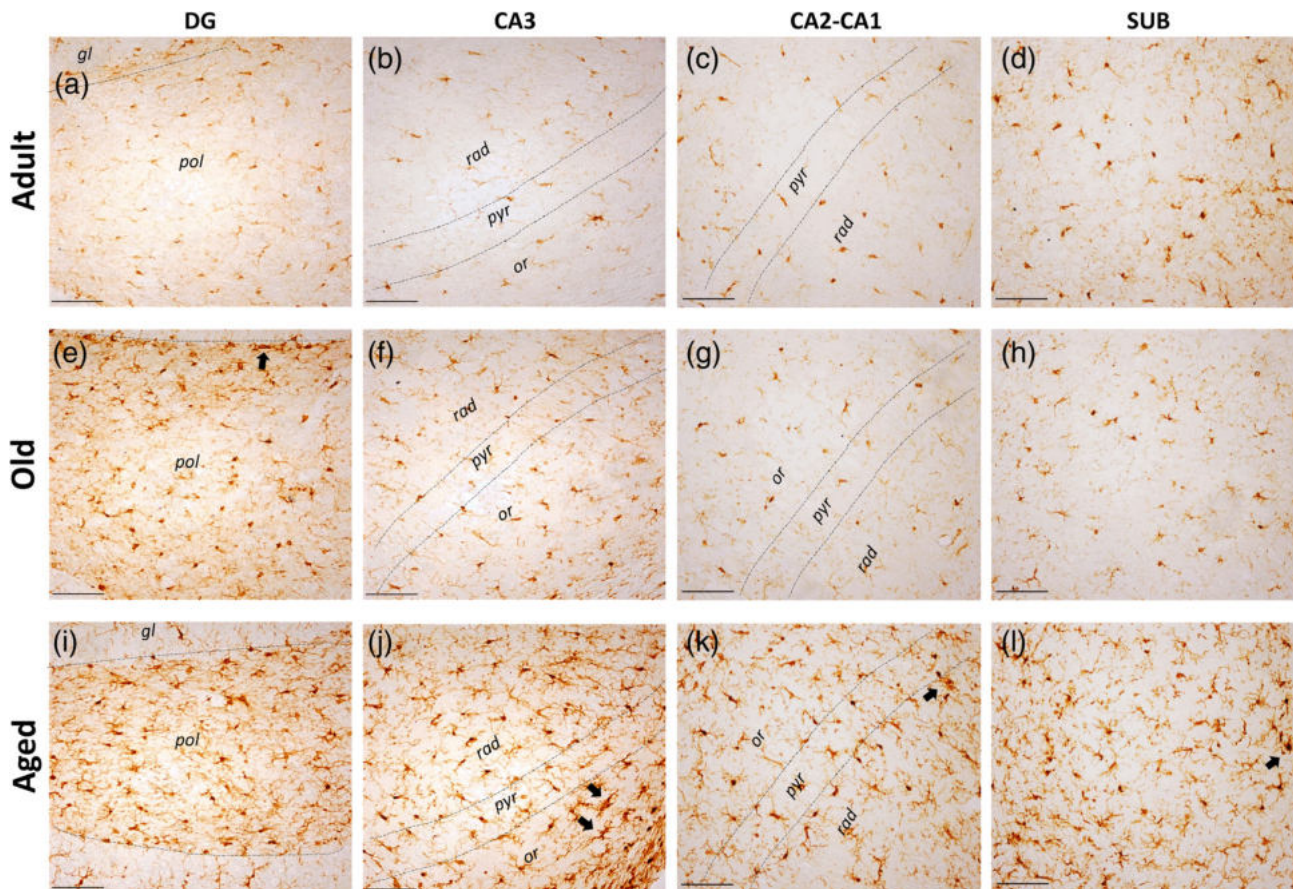
**FIGURE 1** Regions of interest through a horizontal section of the hippocampus of the tree shrews. Nissl staining allowed a clear identification of four areas of interest delineated by squares. Subiculum (SUB), CA1-CA3 subfields of the hippocampus (CA1-CA2 and CA3), dentate gyrus (DG). C, caudal; L, left; R, right; M, rostral. (based on Keuker et al. (2003)). Scale bar 100 μm



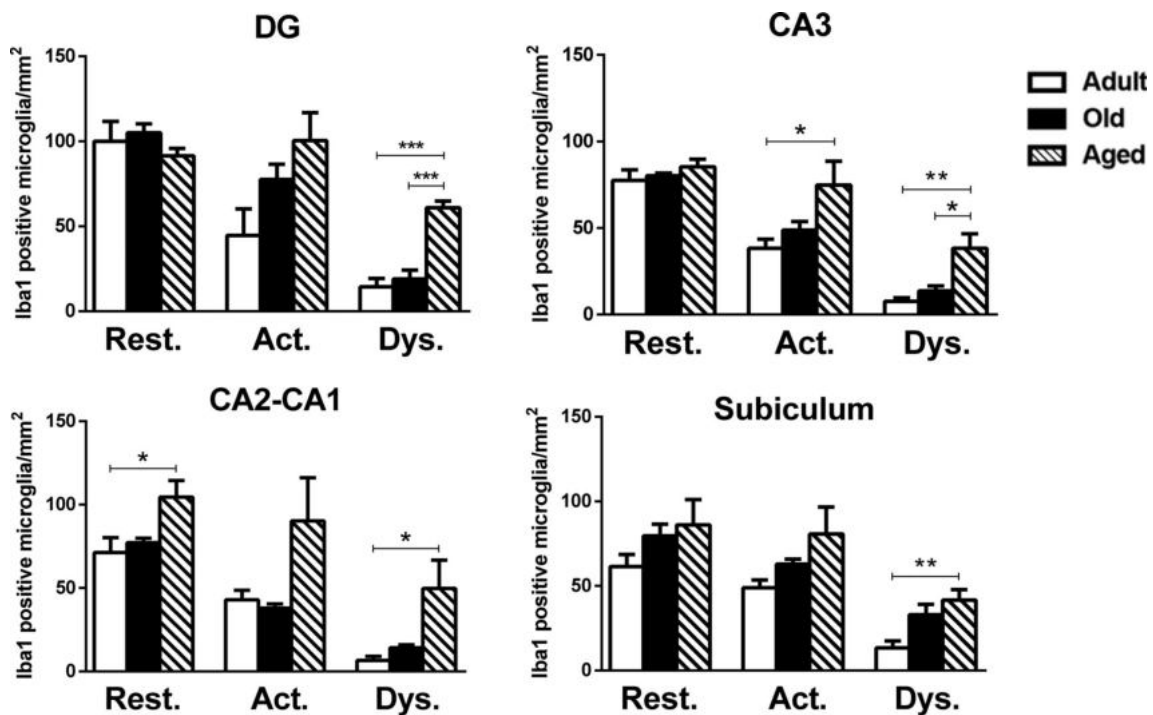
**FIGURE 2** Representative photomicrographs of microglia phenotypes using anti-Iba1 or anti-ferritin antibodies. Microglia labeled with Iba1 antibody (a–f) show activated (a–c, thick arrows) and resting phenotype (a, arrowhead). Dystrophic microglia labeled with Iba1 (d–f, thin arrows) showed deramified, short, and tortuous processes. Microglia labeled with ferritin antibody (g–l) showed resting (g, arrowhead) and activated (g–l, thick arrows) phenotypes. Dystrophic microglia labeled with ferritin presented short and deramified processes, spheroids, and cythorrexis (j–l, thin arrows). Note ferritin antibody also labeled oligodendrocytes (i, stars); however, they are clearly distinguishable from microglia due to round soma and absence of process. Scale bar 20  $\mu$ m [Color figure can be viewed at [wileyonlinelibrary.com](http://wileyonlinelibrary.com)]

sections were washed with 0.5% PBS-Tween20 twice for 3 min at RT. In order to block potential nonspecific antibody binding, sections were incubated for 30 min using a solution containing 2% donkey serum, 50 mM glycine, 0.05% Tween20, 0.1% TritonX-100, and 0.1% BSA diluted in PBS at RT. For primary antibodies incubation, we used the

ASE solution that consisted of 10 mM glycine, 0.05% Tween20, 0.1% TritonX-100, and 0.1% hydrogen peroxide in PBS overnight at 4°C (for antibodies specifications, see Supplementary Table S1). Next day, sections were washed with 0.5% PBS-Tween20 and then were incubated with secondary antibody (see Supplementary Table S1) diluted in 0.1%



**FIGURE 3** Microglia labeled with Iba1 in hippocampus of tree shrews along aging. (a) Iba1-labeled microglia in all regions and ages analyzed. Most Iba1-labeled microglia present a resting and activated morphologies (ah) in adult and old subjects, whereas aged subjects (i-l) showed dystrophic microglia forming clusters with twisted and short processes (arrow). gl, granulare; or, oriens; pol, polymorphic; pyr, pyramidale; rad, radiatum. Scale bar 100  $\mu\text{m}$  [Color figure can be viewed at [wileyonlinelibrary.com](http://wileyonlinelibrary.com)]



**FIGURE 4** Quantification of resting, activated and dystrophic Iba1+microglia per area ( $\text{mm}^2$ ) of tree shrew's hippocampus at different ages. One-way analysis of variance (ANOVA), followed by Tukey's post hoc analysis (\* $p < .05$ ; \*\* $p < .01$ ; \*\*\* $p < .001$ )

PBS-Tween20 for 2 hr at RT. Then, sections were rinsed and the standard double labeling immunofluorescence (see Section 2.5) for anti-Iba1 or anti-horse spleen ferritin was followed.

## 2.6 | Histochemical detection of iron

Detection of iron was performed according to Sands, Leung-Toung, Wang, Connelly, and LeVine (2016). First, slices were incubated in a solution of 1% potassium ferrocyanide trihydrate/5% PVP/0.05 N HCl for 60 min at RT. Sections were washed with water and incubated in methanol containing 0.01 M sodium azide and 0.3% hydrogen peroxide for 75 min at RT. Finally, sections were washed with PBS and incubated in a solution of 10 mg DAB/160 ml 30% H<sub>2</sub>O<sub>2</sub>/40 ml 0.01 M Tris HCl pH 7.4 for 2 min. Sections were washed, mounted on glass slides and cover slipped with mounting medium Entellan (Merck).

## 2.7 | Image acquisition

Nikon Eclipse 80i light microscope equipped with a Nikon DS-Ri1 camera was used to acquire bright-field images under 10× (for iron

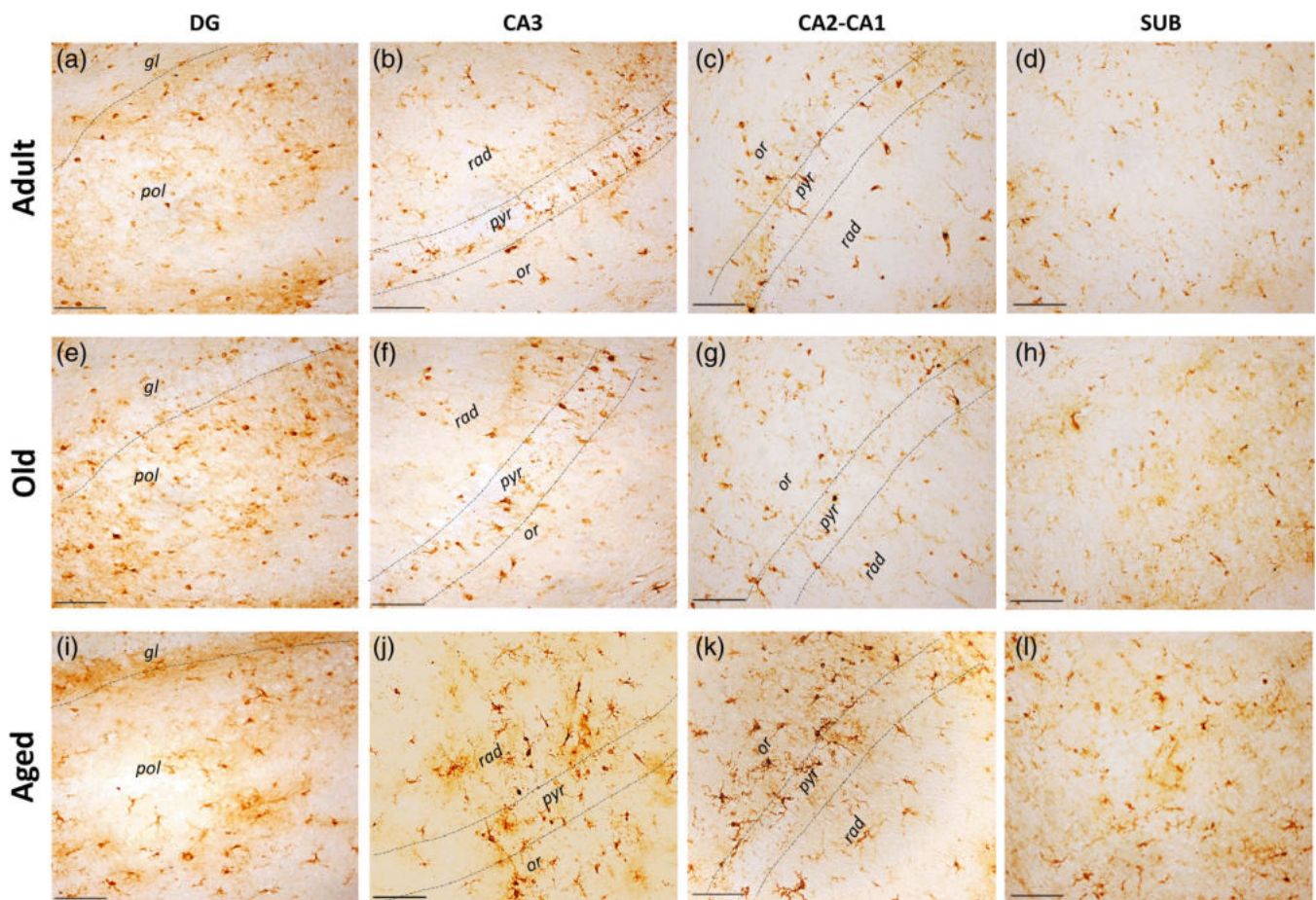
tissue content, AT100 and 8OHG), 20× and 100× (for Iba1 and ferritin) objectives.

For fluorescent labeling, images were obtained by a confocal microscopy Leica TCS-SP8 equipped with Diode (405 nm), OPAL (488 nm), OPAL (552 nm), and diode (638 nm) laser. Both lasers were always used with optimized pinhole diameter and 40×, 65×, and 100× objectives were used. All confocal images were obtained as z-stacks of single optical sections. Stacks of optical sections were superimposed as a single image by using the Leica LASX software.

Hippocampal regions were classified as dentate gyrus (DG), CA3, CA2-CA1, and subiculum (SUB) according to *T. belangeri* neuroanatomical description (Keuker et al., 2003) (Figure 1). For each immunohistochemical/immunofluorescence protocol, at least two or three images from each brain section were used to cover the complete region of interest (see Section 2.8 for details).

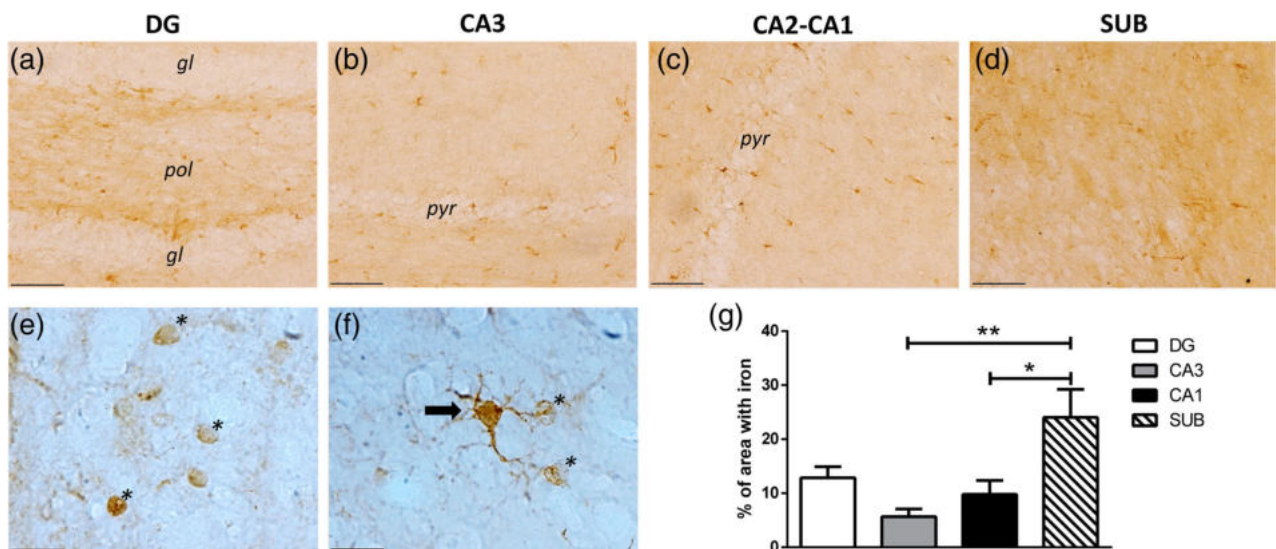
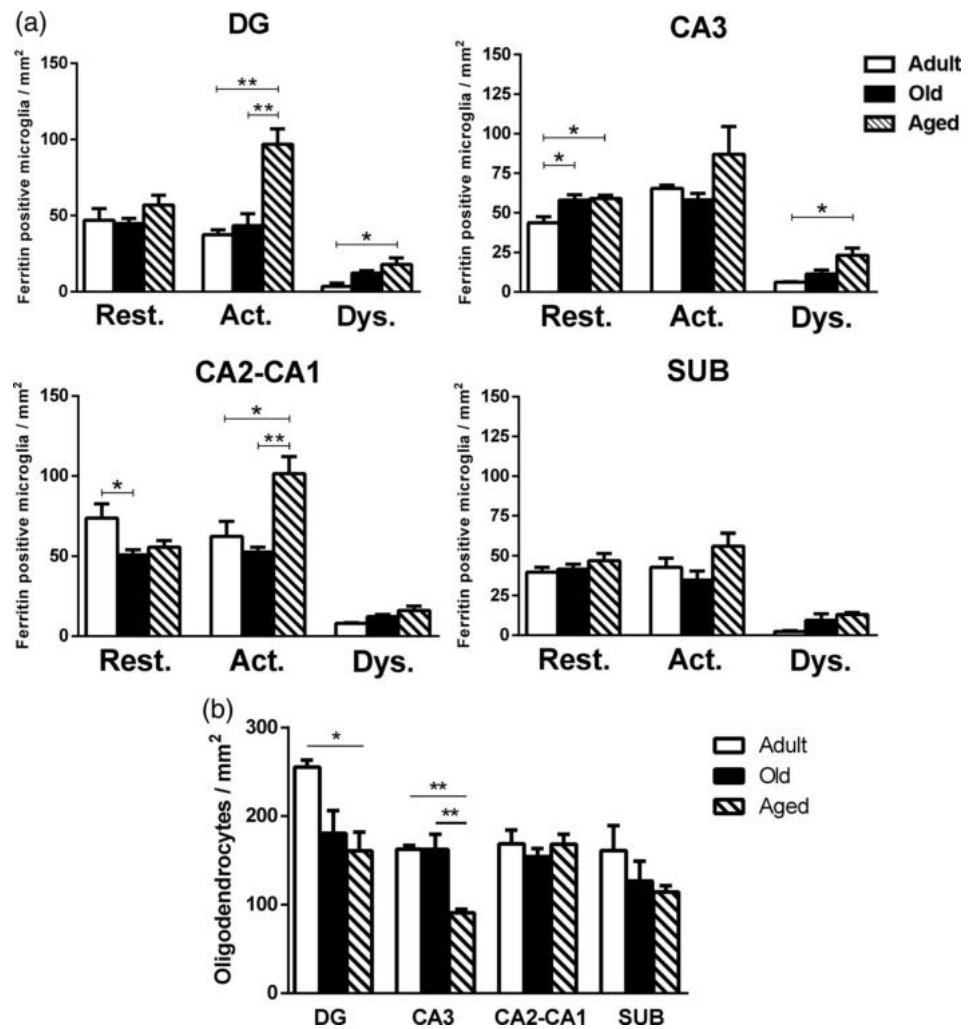
## 2.8 | Morphometry

Microglia quantification and classification were assessed in Iba1 and ferritin positive microglia/oligodendrocytes as described: three images from DG, three images from CA3, three images from CA2-CA1 areas,



**FIGURE 5** Microglia labeled with ferritin in hippocampus of tree shrews along aging. Ferritin-labeled microglia is detected in all regions and ages analyzed. In adults (a–d) and old tree shrews (e–h) ferritin-labeled microglia showed mostly an activated and resting morphology. In aged tree shrews (i–l), predominates the presence of activated microglia. gl, granulare; or, oriens; pol, polymorphic; pyr, piramidale; rad, radiatum. Scale bar 100 μm [Color figure can be viewed at [wileyonlinelibrary.com](http://wileyonlinelibrary.com)]

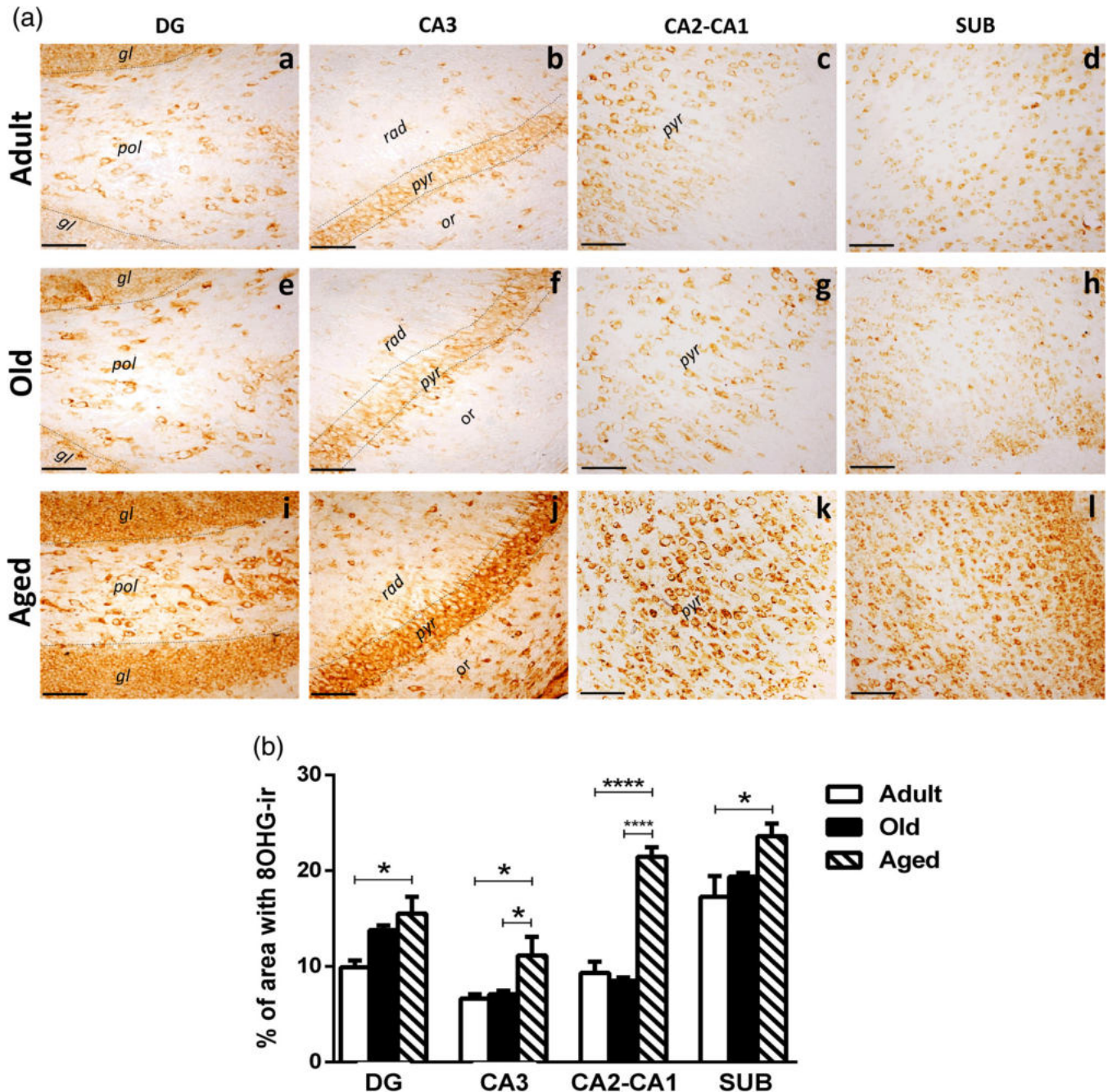
**FIGURE 6** Quantification of microglia (a) and oligodendrocytes (b) labeled with ferritin in hippocampus of tree shrews along aging. Resting, activated and dystrophic microglia, or oligodendrocytes were counted per area ( $\text{mm}^2$ ) in the dentate gyrus (DG), CA2, CA2-CA1, and subiculum (SUB) of tree shrew at different ages (adult, old, and aged). One-way analysis of variance (ANOVA), followed by Tukey's post hoc test ( $*p < .05$ ;  $**p < .01$ )



**FIGURE 7** Histochemical detection of iron in the tree shrew's hippocampus. Histochemical detection of iron in old and aged tree shrews' hippocampus. Potassium ferrocyanide trihydrate was used to reveal iron content in brain tissue of old and aged tree shrew. The region with highest iron levels was SUB (d and g). As expected, oligodendrocytes-like cells (\*, in e,f) and microglia-like cells (arrow, in f) show high levels of iron due to the presence of ferritin. (g) Quantification of area stained with iron showed SUB had the highest iron content compared to other hippocampal regions. DG, dentate gyrus; cornu ammonis (CA) hippocampal regions, CA3 and CA2-CA1; SUB: subiculum. Scale bar 100  $\mu\text{m}$  [Color figure can be viewed at [wileyonlinelibrary.com](http://wileyonlinelibrary.com)]

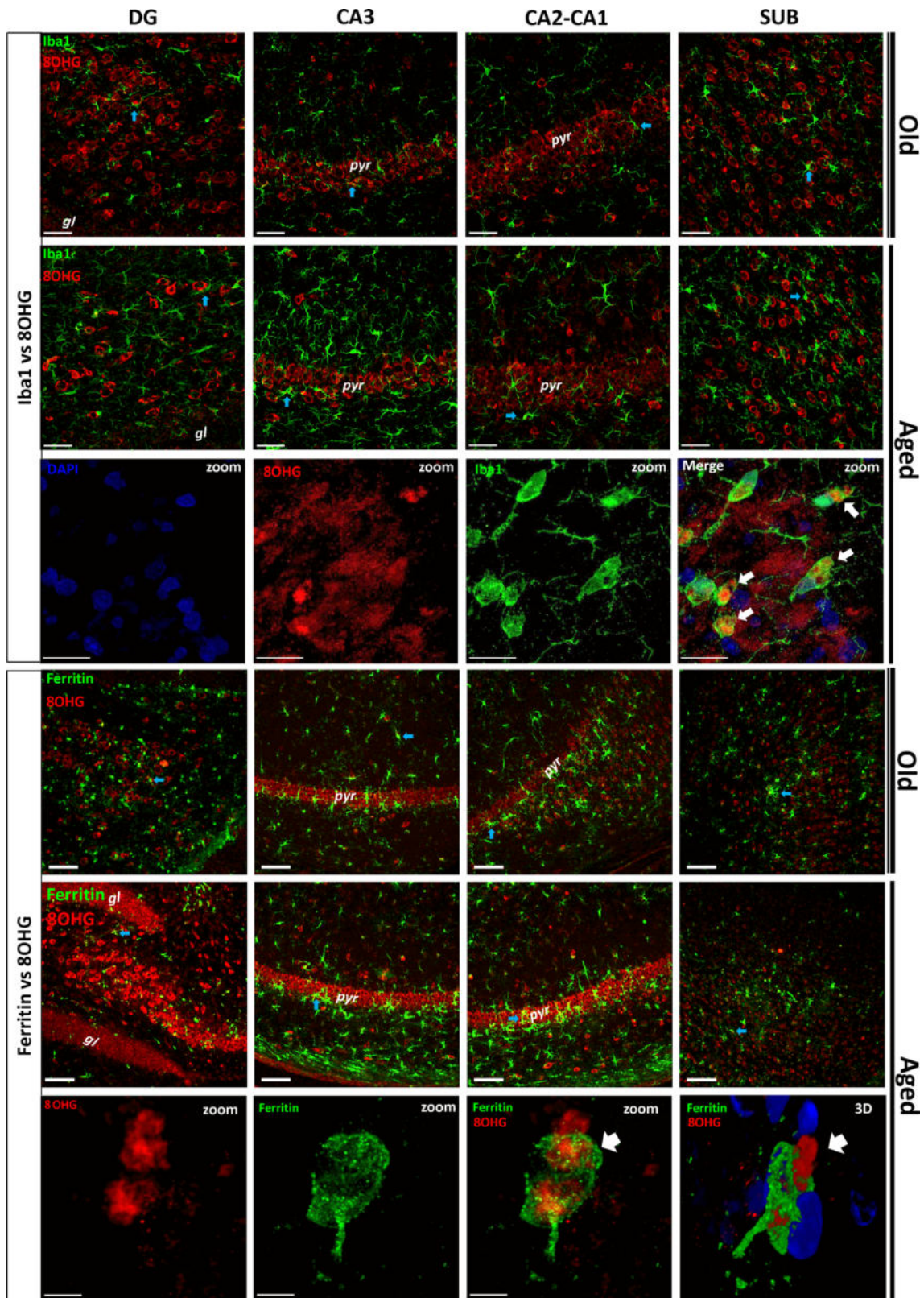
and two images from SUB from three brain section per animal from each age group were used. Based on previous descriptions (Rodríguez-Callejas et al., 2019; Rodríguez-Callejas, Fuchs, & Pérez-Cruz, 2016; Streit et al., 2009; Streit, Sammons, Kuhns, & Sparks, 2004), cellular morphological characteristics were classified as: resting (displaying a slight ramified morphology and small rounded soma), activated (hypertrophic soma and ramified cells with extensively thick

and branched processes), and dystrophic cells (loss of fine branches, presence of shortened tortuous processes and/or cytoplasmic fragmentation). The number of ferritin positive oligodendrocytes was also quantified in same brain sections. Ferritin positive oligodendrocytes were clearly distinguished from microglia due to their circular cytoplasm and the presence of only one or two short processes (Lopes et al., 2008; Rodríguez-Callejas et al., 2019) (Figure 2 and



**FIGURE 8** Oxidative damage to RNA in hippocampus of tree shrews at different ages. (a) 8-Hydroxiguanosine (8OHG) was used to evaluate damage to RNA due to oxidative stress. Adult (a–d) and old (e–h) tree shrews present a faint 8OHG labeling compared to aged animals (i–l). (b) Percentage of area stained by 8OHG in hippocampus of tree shrew at different ages. DG, dentate gyrus; cornu ammonis (CA) hippocampal regions, CA3 and CA2-CA1; SUB, subiculum. One-way analysis of variance (ANOVA) followed by Tukey's post hoc analysis (\* $p < .05$ ; \*\* $p < .01$ ; \*\*\* $p < .001$ ; \*\*\*\* $p < .0001$ ). Scale bar 100  $\mu\text{m}$  [Color figure can be viewed at [wileyonlinelibrary.com](http://wileyonlinelibrary.com)]



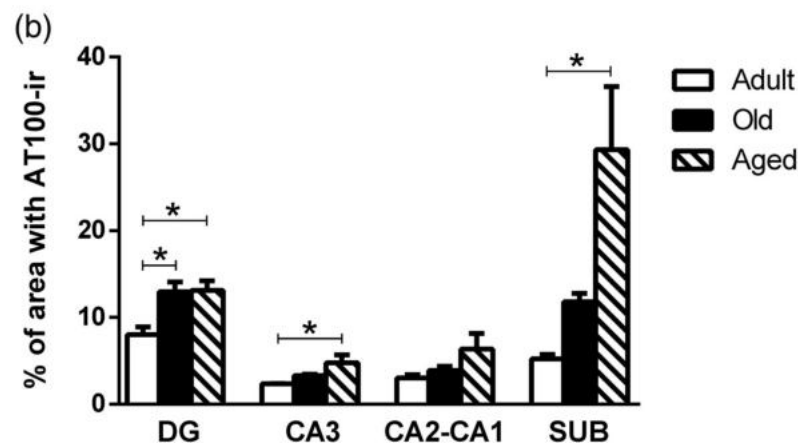
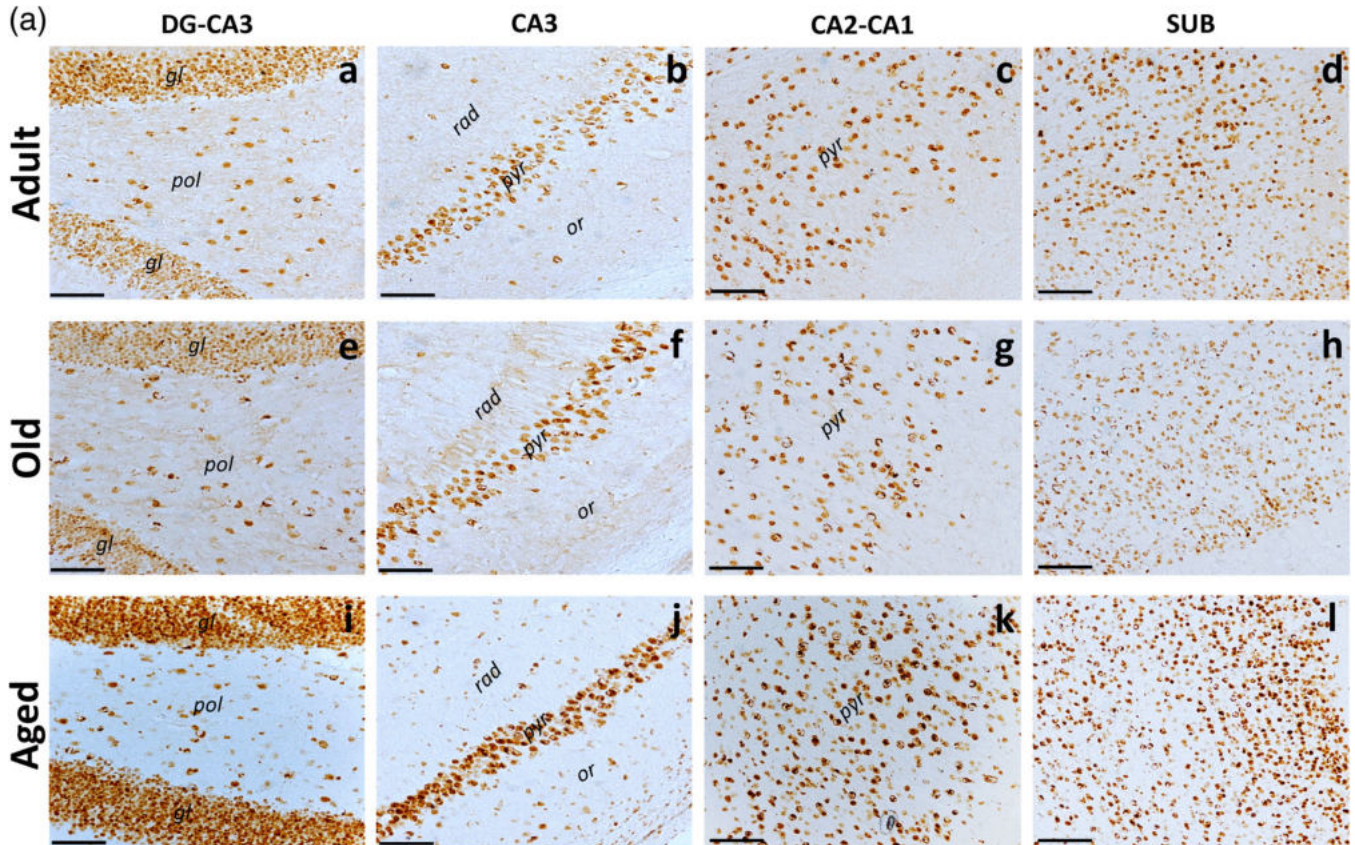


**FIGURE 9** Double labeling of microglia (Iba1/ferritin, green) and 8OHG (red) in different hippocampal regions of old and aged tree shrews. Upper panels: Abundant Iba1 positive cells are labeled in hippocampus of old and aged tree shrews. Intense 8OHG staining was observed in principal cells layers (pyr, pyramidal layer, gl, granular layer). Zoom: double-labeled microglia (green) with 8OHG (red) in CA1 region. 3D: Three-dimensional reconstruction and surface rendered z-stack images. Blue arrows: microglia (either Iba1+ or ferritin+) surrounding 8OHG damaged cells. White arrows: activated-like microglia with 8OHG cytoplasmic inclusions. DG, dentate gyrus; cornu ammonis (CA) hippocampal regions, CA3 and CA2-CA1; SUB, subiculum. Scale bar 100  $\mu$ m, except zoom images (Iba1, scale bar 20  $\mu$ m; ferritin, scale bar 5  $\mu$ m) [Color figure can be viewed at [wileyonlinelibrary.com](http://wileyonlinelibrary.com)]

Supplementary Figure S1b,c). The number of ferritin positive cells (microglia or oligodendrocytes) per unit area (number of cells/ number of images x single image area  $0.276 \text{ mm}^2$ ) was scored in each slice.

To quantify the immunoreactivity (–ir) against AT100 and 8OHG, and iron reactivity we used three brain slices per subject. From each slice, we obtained the following images: two images from DG, three images from CA3, two images from CA2-CA1, and one image from

SUB. The total area covered from each region was calculated as the total number of images multiplied by  $1,105,440 \mu\text{m}^2$  (area of a single image). We used ImageJ software (NIH, Bethesda, MD) to determine the area covered by iron or AT100-ir/8OHG-ir cells. To determine the percentage of immunoreactivity in a determined region, the sum of the areas covered by AT100-ir/8OHG-ir/iron were divided by the total area, and then, multiplied by 100.



**FIGURE 10** Tau phosphorylation in the tree shrew hippocampus increased with aging. (a) Nuclear AT100 labeling increased with aging in different hippocampal regions of tree shrews. AT100 was more abundant in principal cell layers (i.e., pyr: pyramidal layer; gl: granular layer). Adult (a–d), old (e–h), and aged (i–l) tree shrews. (b) Percentage of area occupied by AT100-ir in hippocampus. DG, dentate gyrus; cornu ammonis (CA) hippocampal regions, CA3 and CA2-CA1; SUB, subiculum. One-way analysis of variance (ANOVA) followed by Tukey's post hoc analysis ( $*p < .05$ ). Scale bar  $100 \mu\text{m}$  [Color figure can be viewed at [wileyonlinelibrary.com](http://wileyonlinelibrary.com)]

## 2.9 | Statistical analysis

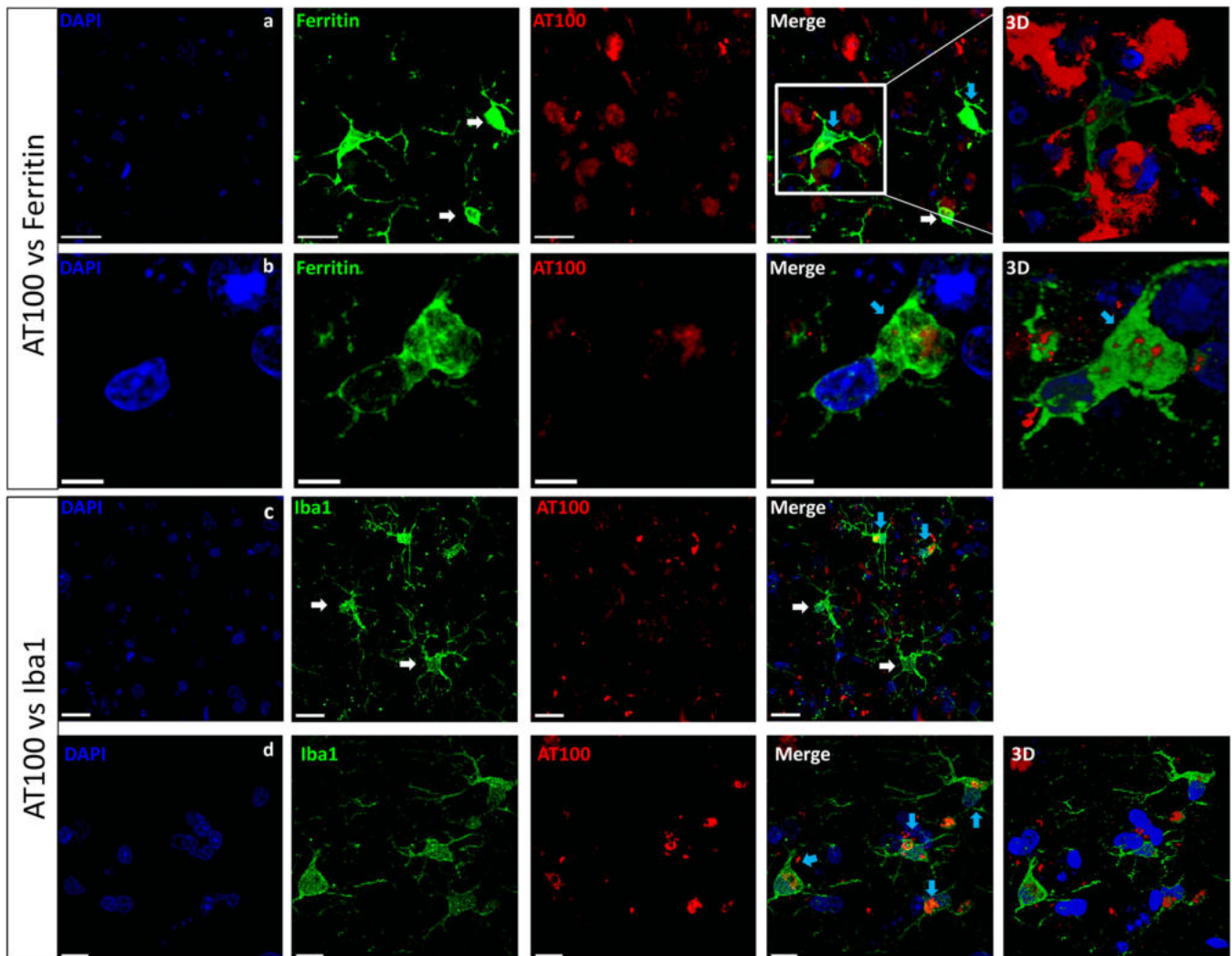
GraphPad Prism 6.0 software was used for all statistical analysis. One-way analysis of variance (ANOVA) was followed by a Tukey's post hoc test. Differences were considered statistically significant when  $p \leq .05$ . Data are presented as means  $\pm$  SEM.

## 3 | RESULTS

Horizontal sections containing the dorsal hippocampus of adult, old, and aged tree shrews were used for the analysis. The areas of interest

were subiculum (SUB), CA1-CA3 subfields of the hippocampus (CA2-CA1 and CA3), and DG (Figure 1).

Antibodies previously shown to identify the features of resting, activated, or dystrophic microglia were used. Iba1 and ferritin allowed a clear detection of microglia (Rodriguez-Callejas et al., 2016; Rodriguez-Callejas et al., 2019). Our results showed that the number of Iba1+ resting microglia remains quite stable along aging in all regions analyzed, except in CA2-CA1 region where it increased in aged subjects compared to adults ( $p < .05$ ). Activated microglia labeled with Iba1 tend to show an increased in all regions, but it was significantly different only in CA3 region of aged tree shrews compared to adult subjects ( $p < .05$ ). Dystrophic microglia labeled with Iba1 increased in aged tree shrews



**FIGURE 11** Hippocampal microglia presented inclusions of hyperphosphorylated tau in old and aged tree shrews. Upper panels: Double labeling of microglia (ferritin, green) and hyperphosphorylated tau (AT100, red). (a) Representative images from subiculum showed that most microglia's cytoplasm were negative for tau hyperphosphorylation (white arrow), but some activated-like microglia do present AT100 positive staining (blue arrow). Scale bar 20  $\mu\text{m}$ . (b) Representative images from dentate gyrus show active-like microglia with AT100-ir aggregates in the cytoplasmic compartment (blue arrow). Scale bar 5  $\mu\text{m}$ . Lower panels: Double labeling of microglia (Iba1, green) and hyperphosphorylated tau (AT100, red). (c) In CA1, similarly to ferritin-positive microglia, most microglia labeled with Iba1 do not present AT100-ir (white arrows), while few microglia presented cytoplasmic AT100 staining (blue arrows). Scale bar 20  $\mu\text{m}$ . (d) In DG, activated-like microglia presented AT100 staining (blue arrows). Scale bar 10  $\mu\text{m}$ . 3D: Three-dimensional and surface rendering reconstruction [Color figure can be viewed at [wileyonlinelibrary.com](http://wileyonlinelibrary.com)]

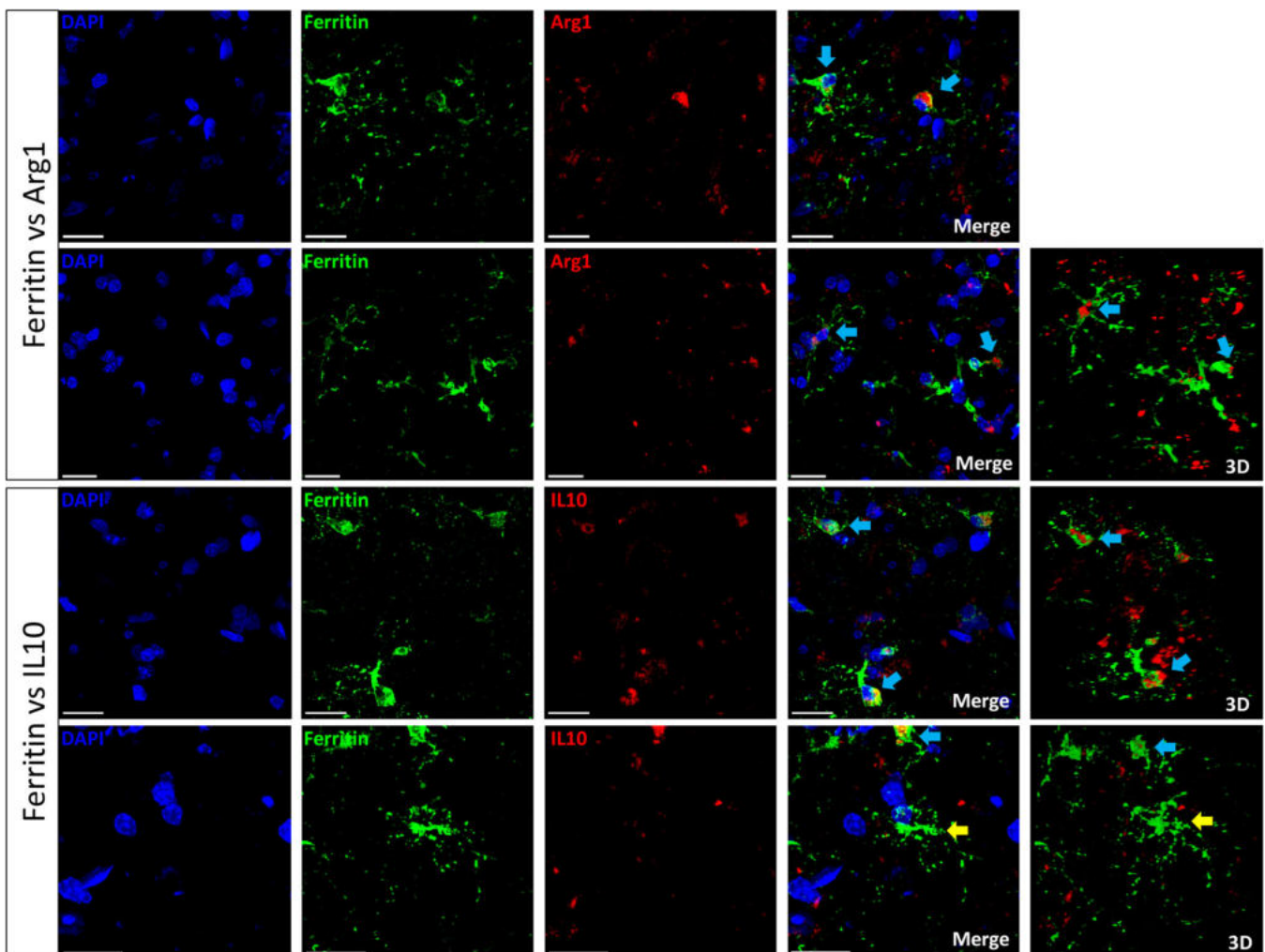
compared to adults and old animals in DG (both  $p < .001$ ) and CA3 ( $p < .01$  and  $p < .05$ , respectively); and in aged compared to old animals in CA2-CA1 ( $p < .05$ ) and SUB ( $p < .01$ ) (Figures 2–4).

Ferritin antibody was used to label microglia and oligodendrocytes. When assessing the number of resting microglia labeled with ferritin, we observed an increase in CA3 of old and aged tree shrews compared to adults (both  $p < .05$ ), but a decrease in CA2-CA1 of adult compared to old animals ( $p < .05$ ). Ferritin+ activated microglia increased in aged tree shrews in all regions analyzed, being significantly different in DG and in CA2-CA1 compared to adult and old animals (DG: both ages,  $p < .01$ ; CA2-CA1, vs. adult  $p < .01$ , vs. old  $p < .05$ ). Ferritin+ dystrophic microglia showed an increase in DG and CA3 region of aged subjects compared to adult ones (both,  $p < .05$ ) (Figures 5 and 6). Oligodendrocytes labeled with ferritin decreased in aged tree shrews compared to adult and old animals in DG ( $p < .05$ ) and CA3 (both,  $p < .01$ ) (Figures 5 and 6).

In our previous study, iron accumulation in brain tissue was associated with activation of microglia in brain of aged common marmoset. We aimed to determine if iron content will also be increased in aged tree shrews. Iron tissue content was higher in SUB compared to CA3 ( $p < .01$ ) and CA2-CA1 ( $p < .05$ ) in old and aged animals (Figure 7).

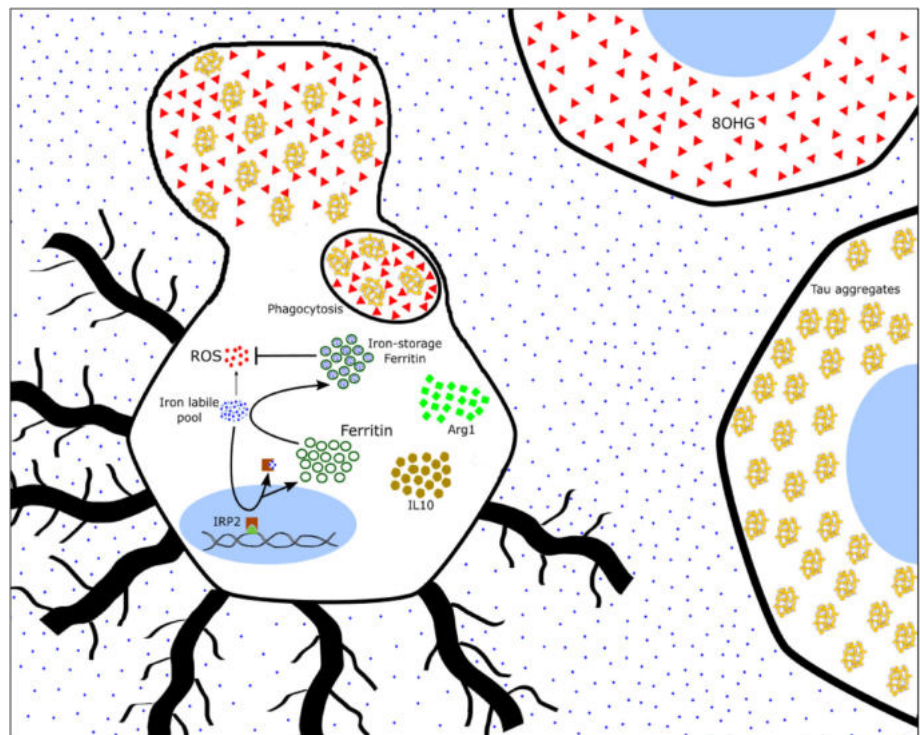
Then, we aimed to determine whether iron levels and activation of microglia could be related to oxidative stress damage in brain tissue. 8OHG levels were increased in aged tree shrews in all regions analyzed compared to adults (DG,  $p < .05$ ; CA3,  $p < .05$ ; CA2-CA1,  $p < .0001$ ; SUB  $p < .05$ ) and to old animals (CA3,  $p < .05$ ; CA2-CA1,  $p < .0001$ ) (Figure 8).

RNA oxidation may occur in all cell types (Rodríguez-Callejas et al., 2019). Double labeling of activated microglia either with Iba1 or ferritin and 8OHG allowed us to confirm our previous observation in brain of common marmosets: activated microglia in the hippocampus of tree shrews does not present oxidized-RNA (Figure 9). In general, activated-like microglia (either Iba1+ or ferritin+) were surrounding



**FIGURE 12** Ferritin-labeled microglia showed a phagocytic phenotype. Upper panel: Double labeling of microglia (ferritin, green) and Arginase-1 (Arg1, red). Activated microglia with phagocytic phenotype showed Arg1 staining in cytoplasmic and spheroids compartments (blue arrows). Lower panels: Double labeling of microglia (ferritin, green) and interleukin 10 (IL10, red). Activated microglia with phagocytic phenotype were colabeled with IL10 (blue arrows). Yellow arrow showed a dystrophic microglia (with defragmented cytoplasm and dendritic processes) that did not showed IL10 staining. Scale bar 20  $\mu\text{m}$  [Color figure can be viewed at [wileyonlinelibrary.com](http://wileyonlinelibrary.com)]

**FIGURE 13** Ferritin labeled more activated microglia in aged tree shrews. Activated microglia labeled with Arg1 or IL10 indicates a M2 type. M2 microglia phagocytizes cellular debris or neurons containing high amounts of tau aggregates (AT100) and/or damaged-RNA (8-OHG). Phagocytized material accumulates as cytoplasmic inclusions in old and aged animals [Color figure can be viewed at [wileyonlinelibrary.com](http://wileyonlinelibrary.com)]



8OHG damaged cells (in pyramidal and granular cell layers). Interestingly, some activated-like microglia presented 8OHG cytoplasmic inclusions, resembling engulfed material. We did not detect whole cytoplasmic 8OHG labeling in microglia, indicating that this 8OHG inclusions may represent phagocytized cellular debris (Figure 9).

We used AT100 to detect tau hyperphosphorylation changes along aging in tree shrews. We detected a nuclear staining with AT100, already since adulthood, in several regions of the hippocampus. However, staining intensity and the amount of nuclear-AT100-ir cells increased with aging, indicating a cumulative process, as observed in aged humans (Gil et al., 2017), common marmosets (Rodriguez-Callejas et al., 2016), and Rhesus monkeys (Härtig et al., 2000). AT100-ir increased in DG, CA3, and SUB of aged tree shrews compared to adults ( $p < .05$ ), and in aged DG compared to old animals ( $p < .05$ ) (Figure 10).

Double labeling of microglia (either with Iba1 or ferritin) and AT100 further corroborates that microglia did not present AT100; however, in hippocampal regions with abundant nuclear-AT100 staining (i.e., *granular* and *polymorphic* layers of the DG, *str. pyramidale* of CA3 and CA2-CA1) some activated-like microglia were AT100+. However, AT100 labeling formed cytoplasmic clusters inside microglia (Figure 11b) similar to the inclusions observed with 8OHG (Figure 9).

Based on these observations, we wanted to determine whether those activated microglia with phagocytic-like inclusion may represent a M2 state. We double-labeled microglia (either with Iba1 or ferritin) with Arg1 or IL10, both classical markers of macrophage/microglia M2 state. We could determine in the hippocampus of aged tree shrews that activated microglia with phagocytic-like features were colabeled with Arg1 or IL10, demonstrating a M2 type (Figure 12).

## 4 | DISCUSSION

### 4.1 | Increased amounts of dystrophic microglia labeled with Iba1, and activated microglia labeled with ferritin characterizes the hippocampus of aged tree shrews

We previously described that labeling microglia with both Iba1 and ferritin antibodies allow a clear identification of microglia phenotypes (resting, activated, and dystrophic) in common marmosets (Rodriguez-Callejas et al., 2016; Rodriguez-Callejas et al., 2019). Similarly, in tree shrews, Iba1 and ferritin antibodies were colocalized in the cytoplasmic domain of microglia (Supplementary Figure S1a). However, in agreement with our previous observation in common marmoset (Rodriguez-Callejas et al., 2019), and even though Iba1 labels all microglia or macrophage phenotypes (Imai et al., 1996), in the present study, we observed a higher number of resting (CA2-CA1) and dystrophic (SUB, DG, CA3, CA2-CA1) microglia labeled with Iba1 in the hippocampus of aged tree shrews, while ferritin labeled more activated microglia (DG, CA2-CA1) in aged tree shrews. Furthermore, the number of activated Iba1+ cells was quite homogenous across ages, with a slight increase only in the CA3 region of aged tree shrews compared to younger animals. Previous studies did not show changes in the number of Iba1+ microglia in the hippocampus of aged rats compared to younger animals (VanGuilder et al., 2011). However, it has been reported that microglia proliferation and activation increase in brain specimens of cognitively normal elderly (Conde & Streit, 2006) and AD elderly patients (Cameron & Landreth, 2010; Floden & Combs, 2011; von Bernhardi et al., 2015). Similarly, in the tree shrews, the



total number of Iba1+ cells increased in aged animals compared to old or adult animals in all hippocampal regions analyzed (Supplementary Figure S2).

Ferritin is a heteropolymer formed of two subunits: light chain (L-chain) and heavy chain (H-chain) (Arosio, Ingrassia, & Cavadini, 2009; Chasteen & Harrison, 1999). The proportion of heavy/light subunits depends on the type of cell: neurons mainly express H-rich ferritin (ferroxidase activity), oligodendrocytes express equal amounts of both subunits, while microglia mainly express L-rich ferritin (long-term ferric ion storage) (Cheepsunthorn et al., 1998; Connor et al., 1994; Connor & Menzies, 1995). The ferroxidase activity and long-term iron storage capacity of ferritin results in decreased ROS generation providing important cytoprotectant functions (Balla et al., 1992; Cermak et al., 1993; Guan et al., 2017; Lin & Girotti, 1998; Orino et al., 2001; L. Wang et al., 2011). Ferritin+ microglia with an activated phenotype was increased in aged tree shrews, with the highest amounts in DG, CA2-CA1, and CA3 compared to younger animals. The total number of microglia (resting, activated, and dystrophic) labeled with ferritin increased in aged subjects in all regions analyzed (see Supplementary Figure S2). Thus, tree shrews' microglia suffer similar microglia proliferation as nonhuman primates (common marmoset) and humans (Rodriguez-Callejas et al., 2016; Streit et al., 2004) during aging. Furthermore, activated microglia in hippocampus of old and aged tree shrews were colabeled with Arg1 and IL10, suggesting a phagocytic M2-type. In previous studies, aged common marmosets (mean age  $16.83 \pm 2.59$  years) showed a dramatic reduction in the number of activated ferritin+ microglia, despite significant increases in iron tissue content and 8OHG damage (Rodriguez-Callejas et al., 2019). It was suggested that this decreased number of ferritin-labeled M2 microglia might render the brain of aged common marmosets vulnerable to oxidative stress, a condition that may be linked to the appearance of two main hallmarks of neurodegeneration in these nonhuman primates: amyloid plaques and tau hyperphosphorylation (Rodriguez-Callejas et al., 2016). In the current study, brains of old and aged tree shrews presented activated M2 microglia with phagocytic inclusions. This activated microglia (labeled with ferritin and Iba1) were more abundant in aged animals in almost all regions analyzed, a situation that may suggest an active protective function. Compared to aged marmosets where abundant dystrophic and few activated microglia are observed, in aged tree shrews, the significant abundance of activated microglia in the hippocampus may indicate a still functional and protective role (Figure 13).

Ferritin antibody also allows the quantification of oligodendrocytes. In the tree shrews, we observed a reduction in the number of oligodendrocytes in the hippocampus of aged animals compared to younger animals. The differential expression of ferritin in microglia and oligodendrocytes may reflect cellular-specific ferritin functions/alterations during the process of aging: the increased number of ferritin+ activated microglia may indicate a neuroprotective role in response to the enhanced amount of iron (phagocytosis) as mentioned above; the reduced number of ferritin+ oligodendrocytes may indicate a deficient aging process, as loss of oligodendrocytes and myelin

protection has been associated with the course of several neurodegenerative diseases (Jana, Hogan, & Pahan, 2009; Liu & Zhou, 2013).

## 4.2 | Hyperphosphorylation of tau in the hippocampus of tree shrews

Tau is part of the microtubule-associated protein family whose main function is to facilitate microtubule assembly and stabilization (Butner & Kirschner, 1991). Tau phosphorylation is a process that may be observed under physiological conditions as hibernation (Arendt et al., 2003; Hudson & Scott, 1979), starvation (Yanagisawa, Planel, Ishiguro, & Fujita, 1999) and torpor (Luppi et al., 2019). In aging and neurodegenerative diseases, excessive phosphorylation of tau causes its self-aggregation in straight and paired-helical filaments, which subsequently form the so-called neurofibrillary tangles (NFTs) (Alonso, Zaidi, Novak, Grundke-Iqbal, & Iqbal, 2001; Hof, Glannakopoulos, & Bouras, 1996) resulting in neuronal dysfunction (Ebner et al., 1998; Stokin & Goldstein, 2006) and eventually neuronal death (Avila, Santa-María, Pérez, Hernández, & Moreno, 2006; Stokin & Goldstein, 2006). Tau hyperphosphorylation and NFT are the main hallmarks of several neurodegenerative diseases, such as AD (Alonso et al., 2001; Braak & Braak, 1991). AT100 labels phosphorylation of residues, Thr212 and Ser214 (Zheng-Fischhöfer et al., 1998), and AT100 localizes in the nucleus of human (Hernández-Ortega, Garcia-Esparcia, Gil, Lucas, & Ferrer, 2016) and mouse (Gärtner, Janke, Holzer, Vanmechelen, & Arendt, 1998) brain samples. Gil et al. (2017) showed that nuclear AT100-ir in human hippocampal neurons increases through aging, reaching the highest levels in senile neurons. However, in AD cases, AT100-nuclear staining progressively decreases with disease severity (Hernández-Ortega et al., 2016) and the staining turns to NFT (Gil et al., 2017). Our present data show an increased nuclear AT100 staining in the hippocampus of aged tree shrews that correlates well with the human aging process.

In nonhuman primates, aging leads to hyperphosphorylated tau filaments formation in neurons, oligodendrocytes and astrocytes (Darusman et al., 2014; Härtig et al., 2000; Oikawa, Kimura, & Yanagisawa, 2010; Perez et al., 2013; Rodriguez-Callejas et al., 2016; Schultz, Dehghani, et al., 2000; Schultz, Hubbard, Rüb, Braak, & Braak, 2000). However, in tree shrews, we did not see AT100-ir in microglia cells, but rather AT100 inclusions. Tau hyperphosphorylation and aggregation are related to iron accumulation; iron accumulates in the brain during normal aging (Ramos et al., 2014; Ward, Zucca, Duyn, Crichton, & Zecca, 2014), mild cognitive impairment (Smith et al., 2010) and AD (Andrasi, Farkas, Scheibler, Reffy, & Bezur, 1995; Smith, Harris, Sayre, & Perry, 1997). Furthermore, iron promotes oxidative damage (Smith et al., 1997) and tau phosphorylation itself (Guo et al., 2013; Xie et al., 2012; Yamamoto et al., 2002). In the present study, SUB was the hippocampal region with the highest amount of AT100 and the highest amount of iron, but the lowest number of ferritin-labeled microglia. This may suggest that the lack of ferritin-positive microglia in SUB may compromise not only iron storage in these cells,

but may promote tau phosphorylation in nearby cells, leaving this brain region highly vulnerable to damage.

### 4.3 | M2 and dystrophic microglia in old and aged tree shrews

One reliable marker of aging-related oxidative stress is 8OHG, a product of RNA oxidation (Kasai et al., 2008; Syslová et al., 2014). Studies in human, rat and SOD1<sup>G93A</sup> mice demonstrated that RNA is more vulnerable to oxidative damage than DNA, proteins and lipids (Chang et al., 2008; Fiala, Conaway, & Mathis, 1989; Nunomura et al., 1999). 8OHG increases in liver, kidney, heart, and brain during aging in humans and rodents (Hamilton et al., 2001; Nunomura et al., 2012). Microglia express high amounts of glutathione (Chatterjee, Noack, Possel, Keilhoff, & Wolf, 1999) and glutathione peroxidase (Power & Blumbergs, 2009) that protect from oxidative stress. During microglia activation, the superoxide dismutase 2 (SOD-2) reduces ROS production and contributes to microglia inactivation (resolution of inflammation) (Ishihara, Takemoto, Itoh, Ishida, & Yamazaki, 2015). In addition, the inflammation-related protein autotaxin decreases free radical formation and accumulation of carbonylated proteins (Awada et al., 2012). Overexpression of ferritin may be another factor that protects microglia against oxidative damage during activation (Balla et al., 1992; Cermak et al., 1993; Guan et al., 2017; Lin & Girotti, 1998; Orino et al., 2001; Wang et al., 2011). In the present study, most ferritin+ microglia were not stained with 8OHG, unlike pyramidal neurons and granular cells in old and aged tree shrews that showed an enhanced accumulation of oxidative damage (8OHG) with age.

M1 microglia, called pro-inflammatory microglia, protect tissue against pathogens secreting ROS, reactive nitrogen species (RNS) and several pro-inflammatory cytokines such as IL- $\beta$ , IL-1 $\alpha$ , IL-6, IL-2, TNF- $\alpha$ , CD68, CD32, iNOS, and IFN- $\gamma$  (Cameron & Landreth, 2010; Orihuela et al., 2016; Tang & Le, 2016). M2 microglia, termed anti-inflammatory microglia, perform the phagocytosis of cell debris, pathogens and misfolded proteins, promote tissue repair, neuron survival and resolution of inflammation (Cameron & Landreth, 2010; Franco & Fernández-Suárez, 2015; Kabba et al., 2017; Orihuela et al., 2016; Tang & Le, 2016). M2 microglia secretes anti-inflammatory cytokines (IL-10, IL-4, IL-13), neurotrophic factors and enhances expression of arginase-1 (Arg1), FIZZ1 (found in the inflammatory zone), and the chitinase-like protein (Ym1), proteins that promote extracellular matrix repair, and are considered as M2 markers (Cameron & Landreth, 2010; Franco & Fernández-Suárez, 2015; Kabba et al., 2017; Orihuela et al., 2016; Tang & Le, 2016). In this study, we observed that activated microglia were mainly surrounding 8OHG+ cells or presented 8OHG cytoplasmic inclusion. These features have been observed during microglia engulfment of cellular debris, a classical feature of phagocytic M2 activation (Nelson, Warden, & Lenz, 2017; Tichauer & von Bernhardi, 2012; Wang et al., 2013). In previous studies, we also reported amoeboid shaped ferritin+ microglia surrounding 8OHG+ cells. Moreover, those microglia colocalized with Arg1 and IL10 (Rodríguez-Callejas et al., 2019),

indicative of M2-activation. Here, we further demonstrate that amoeboid shaped microglia (activated) in the hippocampus of tree shrews were positive for Arg1 and IL10. M2-microglia surrounded AT100+ cells or presented some AT100 inclusions demonstrating a neuroprotective (phagocytic) action (Figure 13). Contrastingly, it has been reported that aged microglia, despite enhancing the expression of genes related to neuroprotection and neurorestoration (Hickman et al., 2013) had a reduced capacity to engulf or clear amyloid- $\beta$  fibrils (Floden & Combs, 2011). For example, in the visual cortex of old rhesus monkeys, an increased number of intracellular inclusions in microglia has been reported, indicative of increased phagocytosis; however, these microglia showed a reduced capacity to digest the engulfed particles (Peters, Josephson, & Vincent, 1991). This dysfunctional microglia has been related to aging in humans and nonhuman primates (Rodríguez-Callejas et al., 2016; Simmons et al., 2007; Streit et al., 2004; Streit et al., 2009; Verina, Kiihl, Schneider, & Guilarte, 2011; von Eitzen et al., 1998; Xue & Streit, 2011), as it shows deficiencies in the capacity to internalize and degrade toxic extracellular proteins (Borroni et al., 2014; Griciuc et al., 2013; Guerreiro et al., 2013; Kleinberger et al., 2014). Therefore, it has been proposed that dysfunctional microglia with a reduced neuroprotective function may be related to the onset of neurodegeneration (Flanary & Streit, 2004; Streit, 2006; Streit, Xue, Tischer, & Bechmann, 2014). In the hippocampus of tree shrews, we observed an increased number of dystrophic microglia in DG and CA3 regions. Thus, it is tempting to suggest that after a long-term activation (about 4 years from adulthood to aging), the neuroprotective function of M2 microglia declines due to the accumulation of cellular debris (such as AT100) and oxidative stress, and consequently microglia cells enter into dystrophy.

In conclusion, tree shrews presented age-dependent brain alterations such as iron accumulation, oxidative damage, and microglia activation as described in aged humans (Norden & Godbout, 2013; Ramos et al., 2014; Streit et al., 2004; Syslová et al., 2014) and non-human primates (Csiszar et al., 2012; Knauer et al., 2017; Rodríguez-Callejas et al., 2016; Rodríguez-Callejas et al., 2019; Roede et al., 2013; Verina et al., 2011). In addition, their shorter life span, plus the spontaneous development of dystrophic microglia, amyloid beta aggregates and tau hyperphosphorylation, tree shrews are proposed as an excellent animal model for the study of brain aging.

#### ACKNOWLEDGMENT

J.D.D.R.-C., CONACYT Scholarship no. 308515.

#### CONFLICT OF INTEREST

The authors declare no conflict of interest.

#### DATA AVAILABILITY STATEMENT

The data that support the findings of this study are available from the corresponding author upon reasonable request.

#### ORCID

Claudia Perez-Cruz  <https://orcid.org/0000-0002-5983-307X>



## REFERENCES

- Alonso, A., Zaidi, T., Novak, M., Grundke-Iqbal, I., & Iqbal, K. (2001). Hyperphosphorylation induces self-assembly of tau into tangles of paired helical filaments/straight filaments. *Proceedings of the National Academy of Sciences of the United States of America*, 98(12), 6923–6928. <https://doi.org/10.1073/pnas.121119298>
- Andrasi, E., Farkas, E., Scheibler, H., Reffy, A., & Bezur, L. (1995). Al, Zn, Cu, Mn and Fe levels in brain in Alzheimer's disease. *Archives of Gerontology and Geriatrics*, 21(0167-4943), 89–97. [https://doi.org/10.1016/0167-4943\(95\)00643-Y](https://doi.org/10.1016/0167-4943(95)00643-Y)
- Arendt, T., Stieler, J., Strijkstra, A. M., Hut, R. A., Rüdiger, J., Van der Zee, E. A., ... Härtig, W. (2003). Reversible paired helical filament-like phosphorylation of tau is an adaptive process associated with neuronal plasticity in hibernating animals. *Journal of Neuroscience*, 23(18), 6972–6981.
- Arosio, P., Ingrassia, R., & Cavadini, P. (2009). Ferritins: A family of molecules for iron storage, antioxidation and more. *Biochimica et Biophysica Acta - General Subjects*, 1790(7), 589–599. <https://doi.org/10.1016/j.bbagen.2008.09.004>
- Avila, J., Santa-María, I., Pérez, M., Hernández, F., & Moreno, F. (2006). Tau phosphorylation, aggregation, and cell toxicity. *Journal of Biomedicine and Biotechnology*, 2006, 1–5. <https://doi.org/10.1155/JBB/2006/74539>
- Awada, R., Rondeau, P., Grès, S., Saulnier-Blache, J. S., Lefebvre D'Hellencourt, C., & Bourdon, E. (2012). Autotaxin protects microglial cells against oxidative stress. *Free Radical Biology and Medicine*, 52(2), 516–526. <https://doi.org/10.1016/j.freeradbiomed.2011.11.014>
- Balla, G., Jacob, H. S., Balla, J., Rosenberg, M., Nath, K., Apple, F., ... Vercellotti, G. M. (1992). Ferritin: A cytoprotective antioxidant strategem of endothelium. *Journal of Biological Chemistry*, 267(25), 18148–18153.
- Bartzokis, G., Sultzer, D., Mintz, J., Holt, L., Marx, P., Phelan, C., & Marder, S. (1994). In vivo evaluation of brain iron in Alzheimer's disease and normal subjects using MRI. *Biological Psychiatry*, 35(7), 480–487. <https://doi.org/10.1111/j.1469-8749.2011.03950.x>
- Borroni, B., Ferrari, F., Galimberti, D., Nacmias, B., Barone, C., Bagnoli, S., ... Padovani, A. (2014). Heterozygous TREM2 mutations in frontotemporal dementia. *Neurobiology of Aging*, 35(4), 934.e7–934.e10. <https://doi.org/10.1016/j.neurobiolaging.2013.09.017>
- Braak, H., & Braak, E. (1991). Neuropathological staging of Alzheimer-related changes. *Acta Neuropathologica*, 82, 239–259. <https://doi.org/10.1007/BF00308809>
- Butner, K. A., & Kirschner, M. W. (1991). Tau protein binds to microtubules through a flexible array of distributed weak sites. *The Journal of Cell Biology*, 115(3), 717–730. <https://doi.org/10.1083/jcb.115.3.717>
- Cameron, B., & Landreth, G. E. (2010). Inflammation, microglia, and Alzheimer's disease. *Neurobiology of Disease*, 37(3), 503–509. <https://doi.org/10.1016/j.nbd.2009.10.006>
- Cao, J., Yang, E.-B., Su, J.-J., Li, Y., & Chow, P. (2003). The tree shrews: Adjuncts and alternatives to primates as models for biomedical research. *Journal of Medical Primatology*, 32(3), 123–130. <https://doi.org/10.1034/j.1600-0684.2003.00022.x>
- Castellani, R. J., Honda, K., Zhu, X., Cash, A. D., Nunomura, A., Perry, G., & Smith, M. A. (2004). Contribution of redox-active iron and copper to oxidative damage in Alzheimer disease. *Ageing Research Reviews*, 3(3), 319–326. <https://doi.org/10.1016/j.arr.2004.01.002>
- Cermak, J., Balla, J., Jacob, H. S., Balla, G., Enright, H., Nath, K., & Vercellotti, G. M. (1993). Tumor cell heme uptake induces ferritin synthesis resulting in altered oxidant sensitivity: Possible role in chemotherapy efficacy. *Cancer Research*, 53(21), 5308–5313.
- Chang, Y., Kong, Q., Shan, X., Tian, G., Ilieva, H., Cleveland, D. W., ... Lin, C. L. G. (2008). Messenger RNA oxidation occurs early in disease pathogenesis and promotes motor neuron degeneration in ALS. *PLoS One*, 3(8), e2849. <https://doi.org/10.1371/journal.pone.0002849>
- Chasteen, N. D., & Harrison, P. M. (1999). Mineralization in ferritin: An efficient means of iron storage. *Journal of Structural Biology*, 126(3), 182–194. <https://doi.org/10.1006/jsbi.1999.4118>
- Chatterjee, S., Noack, H., Possel, H., Keilhoff, G., & Wolf, G. (1999). Glutathione levels in primary glial cultures: Monochlorobimane provides evidence of cell type-specific distribution. *Glia*, 27(2), 152–161. [https://doi.org/10.1002/\(SICI\)1098-1136\(199908\)27:2<152::AID-GLIA5>3.0.CO;2-Q](https://doi.org/10.1002/(SICI)1098-1136(199908)27:2<152::AID-GLIA5>3.0.CO;2-Q)
- Cheepsunthorn, P., Palmer, C., & Connor, J. R. (1998). Cellular distribution of ferritin subunits in postnatal rat brain. *Journal of Comparative Neurology*, 400(1), 73–86. [https://doi.org/10.1002/\(SICI\)1096-9861\(19981012\)400:1<73::AID-CNE5>3.0.CO;2-Q](https://doi.org/10.1002/(SICI)1096-9861(19981012)400:1<73::AID-CNE5>3.0.CO;2-Q)
- Cherry, J. D., Olschowka, J. A., & O'Banion, M. K. (2014). Neuroinflammation and M2 microglia: The good, the bad, and the inflamed. *Journal of Neuroinflammation*, 11, 1–15. <https://doi.org/10.1186/1742-2094-11-98>
- Cherry, J. D., Olschowka, J. A., & O'Banion, M. K. (2015). Arginase 1+ microglia reduce A $\beta$  plaque deposition during IL-1 $\beta$ -dependent neuroinflammation. *Journal of Neuroinflammation*, 12(1), 1–13. <https://doi.org/10.1186/s12974-015-0411-8>
- Conde, J. R., & Streit, W. J. (2006). Effect of aging on the microglial response to peripheral nerve injury. *Neurobiology of Aging*, 27(10), 1451–1461. <https://doi.org/10.1016/j.neurobiolaging.2005.07.012>
- Connor, J. R., Boeshore, K. L., Benkovic, S. A., & Menzies, S. L. (1994). Isoforms of ferritin have a specific cellular distribution in the brain. *Journal of Neuroscience Research*, 37(4), 461–465. <https://doi.org/10.1002/jnr.490370405>
- Connor, J. R., & Menzies, S. L. (1995). Cellular management of iron in the brain. *Journal of the Neurological Sciences*, 134(Suppl), 33–44. [https://doi.org/10.1016/0022-510X\(95\)00206-H](https://doi.org/10.1016/0022-510X(95)00206-H)
- Cook, C. I., & Yu, B. P. (1998). Iron accumulation in aging: Modulation by dietary restriction. *Mechanisms of Ageing and Development*, 102(1), 1–13. [https://doi.org/10.1016/S0047-6374\(98\)00005-0](https://doi.org/10.1016/S0047-6374(98)00005-0)
- Csiszar, A., Podlutsky, A., Podlutskaya, N., Sonntag, W. E., Merlin, S. Z., Philipp, E. E. R., ... Ungvari, Z. (2012). Testing the oxidative stress hypothesis of aging in primate fibroblasts: Is there a correlation between species longevity and cellular ROS production? *Journals of Gerontology - Series A Biological Sciences and Medical Sciences*, 67(8), 841–852. <https://doi.org/10.1093/gerona/glr216>
- Darusman, H. S., Gjedde, A., Sajuthi, D., Schapiro, S. J., Kalliokoski, O., Kristianingrum, Y. P., ... Hau, J. (2014). Amyloid beta1-42 and the phosphorylated tau threonine 231 in brains of aged Cynomolgus monkeys (*Macaca fascicularis*). *Frontiers in Aging Neuroscience*, 6, 1–7. <https://doi.org/10.3389/fnagi.2014.00313>
- Dedman, D. J., Treffry, A., Candy, J. M., Taylor, G. A. A., Morris, C. M., Bloxham, C. A., ... Harrison, P. M. (1992). Iron and aluminium in relation to brain ferritin in normal individuals and Alzheimer's disease and chronic renal-dialysis patients. *Biochemical Journal*, 287(2), 509–514. <https://doi.org/10.1042/bj2870509>
- Ebneth, A., Godemann, R., Stamer, K., Illenberger, S., Trinczek, B., Mandelkow, E. M., & Mandelkow, E. (1998). Overexpression of tau protein inhibits kinesin-dependent trafficking of vesicles, mitochondria, and endoplasmic reticulum: Implications for Alzheimer's disease. *Journal of Cell Biology*, 143(3), 777–794. <https://doi.org/10.1083/jcb.143.3.777>
- Fan, Y., Huang, Z.-Y., Cao, C.-C., Chen, C.-S., Chen, Y.-X., Fan, D.-D., ... Yao, Y.-G. (2013). Genome of the Chinese tree shrew. *Nature Communications*, 4, 1426. <https://doi.org/10.1038/ncomms2416>
- Fan, Y., Luo, R., Su, L. Y., Xiang, Q., Yu, D., Xu, L., ... Yao, Y. G. (2018). Does the genetic feature of the Chinese tree shrew (*Tupaia belangeri chinensis*) support its potential as a viable model for Alzheimer's disease research? *Journal of Alzheimer's Disease*, 61(3), 1015–1028. <https://doi.org/10.3233/JAD-170594>
- Fiala, E. S., Conaway, C. C., & Mathis, J. E. (1989). Oxidative DNA and RNA damage in the livers of Sprague-Dawley rats treated with the hepatocarcinogen 2-nitropropane. *Cancer Research*, 49, 5518–5522.
- Flanary, B. E., & Streit, W. J. (2004). Progressive telomere shortening occurs in cultured rat microglia, but not astrocytes. *Glia*, 45(1), 75–88. <https://doi.org/10.1002/glia.10301>



- Floden, A. M., & Combs, C. K. (2011). Microglia demonstrate age-dependent interaction with amyloid- $\beta$  fibrils. *Journal of Alzheimer's Disease*, 25(2), 279–293. <https://doi.org/10.3233/JAD-2011-101014>
- Flores-Maldonado, C., Albino-Sánchez, M. E., Rodríguez-Callejas, J. D., Estrada-Mondragon, A., León-Galicia, I., Maqueda-Alfaro, R., ... Rosas-Arellano, A. (2020). A low cost antibody signal enhancer improves immunolabeling in cell culture, primate brain and human cancer biopsy. *Neuroscience*. [Epub ahead of print]. <https://doi.org/10.1016/j.neuroscience.2020.01.009>
- Franco, R., & Fernández-Suárez, D. (2015). Alternatively activated microglia and macrophages in the central nervous system. *Progress in Neurobiology*, 131, 65–86. <https://doi.org/10.1016/j.pneurobio.2015.05.003>
- Fuchs, E. (2015). Tree shrews at the German primate center. *Primate Biology*, 2(1), 111–118. <https://doi.org/10.5194/pb-2-111-2015>
- Fuchs, E., & Corbach-Söhle, S. (2010). In R. Hubrecht & J. Kirkwood (Eds.), *Tree shrews, in the UFAW handbook on the care and management of laboratory and other research animals* (8th ed.). Oxford, England: Wiley-Blackwell.
- Galatro, T. F., Holtman, I. R., Lerario, A. M., Vainchtein, I. D., Brouwer, N., Sola, P. R., ... Eggen, B. J. L. (2017). Transcriptomic analysis of purified human cortical microglia reveals age-associated changes. *Nature Neuroscience*, 20(8), 1162–1171. <https://doi.org/10.1038/nn.4597>
- Gärtner, U., Janke, C., Holzer, M., Vanmechelen, E., & Arendt, T. (1998). Postmortem changes in the phosphorylation state of tau-protein in the rat brain. *Neurobiology of Aging*, 19(6), 535–543. [https://doi.org/10.1016/S0197-4580\(98\)00094-3](https://doi.org/10.1016/S0197-4580(98)00094-3)
- Gil, L., Federico, C., Pinedo, F., Bruno, F., Rebolledo, A. B., Montoya, J. J., ... Saccone, S. (2017). Aging dependent effect of nuclear tau. *Brain Research*, 1677, 129–137. <https://doi.org/10.1016/j.brainres.2017.09.030>
- Gordon, S. (2003). Alternative activation of macrophages. *Nature Reviews Immunology*, 3(1), 23–35. <https://doi.org/10.1038/nri978>
- Gričič, A., Serrano-Pozo, A., Parrado, A. R., Lesinski, A. N., Asselin, C. N., Mullin, K., ... Tanzi, R. E. (2013). Alzheimer's disease risk gene *cd33* inhibits microglial uptake of amyloid beta. *Neuron*, 78(4), 631–643. <https://doi.org/10.1016/j.neuron.2013.04.014>
- Guan, H., Yang, H., Yang, M., Yanagisawa, D., Bellier, J. P., Mori, M., ... Tooyama, I. (2017). Mitochondrial ferritin protects SH-SY5Y cells against H<sub>2</sub>O<sub>2</sub>-induced oxidative stress and modulates  $\alpha$ -synuclein expression. *Experimental Neurology*, 291, 51–61. <https://doi.org/10.1016/j.expneurol.2017.02.001>
- Guerreiro, R., Wojtas, A., Bras, J., Carrasquillo, M., Rogaeva, E., Majounie, E., ... Hardy, J. (2013). TREM2 variants in Alzheimer's disease. *New England Journal of Medicine*, 368(2), 117–127. <https://doi.org/10.1056/NEJMoa1211851>
- Guo, C., Wang, P., Zhong, M. L., Wang, T., Huang, X. S., Li, J. Y., & Wang, Z. Y. (2013). Deferoxamine inhibits iron induced hippocampal tau phosphorylation in the Alzheimer transgenic mouse brain. *Neurochemistry International*, 62(2), 165–172. <https://doi.org/10.1016/j.neuint.2012.12.005>
- Hamilton, M. L., Van Remmen, H., Drake, J. A., Yang, H., Guo, Z. M., Kewitt, K., ... Richardson, A. (2001). Does oxidative damage to DNA increase with age? *Proceedings of the National Academy of Sciences of the United States of America*, 98(18), 10469–10474. <https://doi.org/10.1073/pnas.171202698>
- Härtig, W., Klein, C., Brauer, K., Schüppel, K. F., Arendt, T., Brückner, G., & Bigl, V. (2000). Abnormally phosphorylated protein tau in the cortex of aged individuals of various mammalian orders. *Acta Neuropathologica*, 100(3), 305–312. <https://doi.org/10.1007/s004010000183>
- He, W., Goodkind, D., & Kowal, P. (2016). An aging world: 2015. *International Population Reports*. <https://doi.org/P95/09-1>
- Hernández-Ortega, K., García-Esparcia, P., Gil, L., Lucas, J. J., & Ferrer, I. (2016). Altered machinery of protein synthesis in Alzheimer's: From the nucleolus to the ribosome. *Brain Pathology*, 26(5), 593–605. <https://doi.org/10.1111/bpa.12335>
- Hickman, S. E., Kingery, N. D., Ohsumi, T. K., Borowsky, M. L., Wang, L. C., Means, T. K., & El Khoury, J. (2013). The microglial sensome revealed by direct RNA sequencing. *Nature Neuroscience*, 16(12), 1896–1905. <https://doi.org/10.1038/nn.3554>
- Hof, P. R., Glanopoulos, P., & Bouras, C. (1996). The neuropathological changes associated with normal brain aging. *Histology & Histopathology*, 11(1996), 1075–1088.
- Hudson, J. W., & Scott, I. M. (1979). Daily torpor in the laboratory mouse, *Mus musculus* var. Albino. *Physiological Zoology*, 52(2), 205–218. <https://doi.org/10.1086/physzool.52.2.30152564>
- Imai, Y., Iba, I., Ito, D., Ohsawa, K., & Kohsaka, S. (1996). A novel gene *iba1* in the major histocompatibility complex class III region encoding an EF hand protein expressed in a monocytic lineage. *Biochemical and Biophysical Research Communications*, 224(3), 855–862. <https://doi.org/10.1006/bbrc.1996.1112>
- Ishihara, Y., Takemoto, T., Itoh, K., Ishida, A., & Yamazaki, T. (2015). Dual role of superoxide dismutase 2 induced in activated microglia: Oxidative stress tolerance and convergence of inflammatory responses. *Journal of Biological Chemistry*, 290(37), 22805–22817. <https://doi.org/10.1074/jbc.M115.659151>
- Jana, A., Hogan, E. L., & Pahan, K. (2009). Ceramide and neurodegeneration: Susceptibility of neurons and oligodendrocytes to cell damage and death. *Journal of the Neurological Sciences*, 278(1–2), 5–15. <https://doi.org/10.1016/j.jns.2008.12.010>
- Kabba, J. A., Xu, Y., Christian, H., Ruan, W., Chenai, K., Xiang, Y., ... Pang, T. (2017). Microglia: Housekeeper of the central nervous system. *Cellular and Molecular Neurobiology*, 38, 53–71. <https://doi.org/10.1007/s10571-017-0504-2>
- Kasai, H., Kawai, K., & Li, Y. (2008). Analysis of 8-OH-dG and 8-OH-Gua as biomarkers of oxidative stress. *Genes and Environment*, 30(2), 33–40. <https://doi.org/10.3123/jemsg.30.33>
- Keuker, J. I. H., de Biurrun, G., Luiten, P. G. M., & Fuchs, E. (2004). Preservation of hippocampal neuron numbers and hippocampal subfield volumes in behaviorally characterized aged tree shrews. *The Journal of Comparative Neurology*, 468(4), 509–517. <https://doi.org/10.1002/cne.10996>
- Keuker, J. I. H., Keijser, J. N., Nyakas, C., Luiten, P. G. M., & Fuchs, E. (2005). Aging is accompanied by a subfield-specific reduction of serotonergic fibers in the tree shrew hippocampal formation. *Journal of Chemical Neuroanatomy*, 30(4), 221–229. <https://doi.org/10.1016/j.jchemneu.2005.08.005>
- Keuker, J. I. H., Rochford, C. D. P., Witter, M. P., & Fuchs, E. (2003). A cytoarchitectonic study of the hippocampal formation of the tree shrew (*Tupaia belangeri*). *Journal of Chemical Neuroanatomy*, 26(1), 1–15. [https://doi.org/10.1016/S0891-0618\(03\)00030-9](https://doi.org/10.1016/S0891-0618(03)00030-9)
- Kleinberger, G., Yamanishi, Y., Suárez-Calvet, M., Czirr, E., Lohmann, E., Cuyvers, E., ... Haass, C. (2014). TREM2 mutations implicated in neurodegeneration impair cell surface transport and phagocytosis. *Science Translational Medicine*, 6(243), 1–12. <https://doi.org/10.1126/scitranslmed.3009093>
- Knauer, B., Majka, P., Watkins, K. J., Taylor, A. W. R., Malamanova, D., Paul, B., ... Reser, D. H. (2017). Whole-brain metallomic analysis of the common marmoset (*Callithrix jacchus*). *Metallomics*, 9(4), 411–423. <https://doi.org/10.1039/c7mt00012j>
- Lin, F., & Girotti, A. W. (1998). Hemin-enhanced resistance of human leukemia cells to oxidative killing: Antisense determination of ferritin involvement. *Archives of Biochemistry and Biophysics*, 352(1), 51–58. <https://doi.org/10.1006/abbi.1998.0588>
- Liu, Y., & Zhou, J. (2013). Oligodendrocytes in neurodegenerative diseases. *Frontiers in Biology*, 8(2), 127–133. <https://doi.org/10.1007/s11515-013-1260-4>
- Lopes, K. O., Sparks, D. L., & Streit, W. J. (2008). Microglial dystrophy in the aged and Alzheimer's disease brain is associated with ferritin immunoreactivity. *Glia*, 56(10), 1048–1060. <https://doi.org/10.1002/glia.20678>
- Luppi, M., Hitrec, T., Di Cristoforo, A., Squarcio, F., Stanzani, A., Occhinegro, A., ... Cerri, M. (2019). Phosphorylation and dephosphorylation of tau protein during synthetic torpor. *Frontiers in Neuroanatomy*, 13, 57. <https://doi.org/10.3389/fnana.2019.00057>



- Massie, H. R., Aiello, V. R., & Banziger, V. (1983). Iron accumulation and lipid peroxidation in aging C57BL/6J mice. *Experimental Gerontology*, 18(4), 277–285. [https://doi.org/10.1016/0531-5565\(83\)90038-4](https://doi.org/10.1016/0531-5565(83)90038-4)
- Meyer, H., Palchadhuri, M., Scheinin, M., & Flügge, G. (2000). Regulation of  $\alpha(2A)$ -adrenoceptor expression by chronic stress in neurons of the brain stem. *Brain Research*, 880(1–2), 147–158. [https://doi.org/10.1016/S0006-8993\(00\)02787-6](https://doi.org/10.1016/S0006-8993(00)02787-6)
- Meyer, U., Kruhoffer, M., Flügge, G., & Fuchs, E. (1998). Cloning of glucocorticoid receptor and mineralocorticoid receptor cDNA and gene expression in the central nervous system of the tree shrew (*Tupaia belangeri*). *Molecular Brain Research*, 55(2), 243–253. [https://doi.org/10.1016/S0169-328X\(98\)00004-7](https://doi.org/10.1016/S0169-328X(98)00004-7)
- Nelson, L. H., Warden, S., & Lenz, K. M. (2017). Sex differences in microglial phagocytosis in the neonatal hippocampus. *Brain, Behavior, and Immunity*, 64, 11–22. <https://doi.org/10.1016/j.bbi.2017.03.010>
- Norden, D. M., & Godbout, J. P. (2013). Microglia of the aged brain: Primed to be activated and resistant to regulation. *Neuropathology and Applied Neurobiology*, 39(1), 19–34. <https://doi.org/10.1111/j.1365-2990.2012.01306.x>
- Nunomura, A., Perry, G., Pappolla, M. A., Wade, R., Hirai, K., Chiba, S., & Smith, M. A. (1999). RNA oxidation is a prominent feature of vulnerable neurons in Alzheimer's disease. *The Journal of Neuroscience*, 19(6), 1959–1964. <https://doi.org/10.1523/JNEUROSCI.19-06-01959>
- Nunomura, A., Tamaoki, T., Motohashi, N., Nakamura, M., McKeel, D. W., Tabaton, M., ... Zhu, X. (2012). The earliest stage of cognitive impairment in transition from normal aging to Alzheimer disease is marked by prominent RNA oxidation in vulnerable neurons. *Journal of Neuro-pathology & Experimental Neurology*, 71(3), 233–241. <https://doi.org/10.1097/NEN.0b013e318248e614>
- Oikawa, N., Kimura, N., & Yanagisawa, K. (2010). Alzheimer-type tau pathology in advanced aged nonhuman primate brains harboring substantial amyloid deposition. *Brain Research*, 1315, 137–149. <https://doi.org/10.1016/j.brainres.2009.12.005>
- Orihuela, R., McPherson, C. A., & Harry, G. J. (2016). Microglial M1/M2 polarization and metabolic states. *British Journal of Pharmacology*, 173(4), 649–665. <https://doi.org/10.1111/bph.13139>
- Orino, K., Lehman, L., Tsuji, Y., Ayaki, H., Torti, S. V., & Torti, F. M. (2001). Ferritin and the response to oxidative stress. *Biochemical Journal*, 357(1), 241–247. <https://doi.org/10.1042/bj3570241>
- Palchadhuri, M. R., Hauger, R. L., Wille, S., Fuchs, E., & Dautzenberg, F. M. (1999). Isolation and pharmacological characterization of two functional splice variants of corticotropin-releasing factor type 2 receptor from *Tupaia belangeri*. *Journal of Neuroendocrinology*, 11(6), 419–428. <https://doi.org/https://doi.org/10.1046/j.1365-2826.1999.00348.x>
- Palchadhuri, M. R., Wille, S., Mevenkamp, G., Spiess, J., Fuchs, E., & Dautzenberg, F. M. (1998). Corticotropin-releasing factor receptor type 1 from *Tupaia belangeri*. Cloning, functional expression and tissue distribution. *European Journal of Biochemistry/FEBS*, 258(1), 78–84. <https://doi.org/https://doi.org/10.1046/j.1432-1327.1998.2580078.x>
- Pawlik, M., Fuchs, E., Walker, L. C., & Levy, E. (1999). Primate-like amyloid- $\beta$  sequence but no cerebral amyloidosis in aged tree shrews. *Neurobiology of Aging*, 20(1), 47–51. [https://doi.org/10.1016/S0197-4580\(99\)00017-2](https://doi.org/10.1016/S0197-4580(99)00017-2)
- Penke, L., Valdés Hernández, M. C., Maniega, S. M., Gow, A. J., Murray, C., Starr, J. M., ... Wardlaw, J. M. (2012). Brain iron deposits are associated with general cognitive ability and cognitive aging. *Neurobiology of Aging*, 33(3), 510–517. <https://doi.org/10.1016/j.neurobiolaging.2010.04.032>
- Perez, S. E., Raghanti, M. A., Hof, P. R., Kramer, L., Ikonovic, M. D., Lacor, P. N., ... Mufson, E. J. (2013). Alzheimer's disease pathology in the neocortex and hippocampus of the western lowland gorilla (*Gorilla gorilla gorilla*). *The Journal of Comparative Neurology*, 521(18), 4318–4338. <https://doi.org/10.1002/cne.23428>
- Peters, A., Josephson, K., & Vincent, S. L. (1991). Effects of aging on the neuroglial cells and pericytes within area 17 of the rhesus monkey cerebral cortex. *The Anatomical Record*, 229(3), 384–398. <https://doi.org/10.1002/ar.1092290311>
- Power, J. H. T., & Blumbergs, P. C. (2009). Cellular glutathione peroxidase in human brain: Cellular distribution, and its potential role in the degradation of Lewy bodies in Parkinson's disease and dementia with Lewy bodies. *Acta Neuropathologica*, 117, 63–73. <https://doi.org/10.1007/s00401-008-0438-3>
- Ramos, P., Santos, A., Pinto, N. R., Mendes, R., Magalhães, T., & Almeida, A. (2014). Iron levels in the human brain: A post-mortem study of anatomical region differences and age-related changes. *Journal of Trace Elements in Medicine and Biology*, 28(1), 13–17. <https://doi.org/10.1016/j.jtemb.2013.08.001>
- Rodriguez-Callejas, J. D., Cuervo-Zanatta, D., Rosas-Arellano, A., Fonta, C., Fuchs, E., & Perez-Cruz, C. (2019). Loss of ferritin-positive microglia relates to increased iron, RNA oxidation, and dystrophic microglia in the brains of aged male marmosets. *American Journal of Primatology*, 81(2), 1–19. <https://doi.org/10.1002/ajp.22956>
- Rodriguez-Callejas, J. D., Fuchs, E., & Perez-Cruz, C. (2016). Evidence of tau hyperphosphorylation and dystrophic microglia in the common marmoset. *Frontiers in Aging Neuroscience*, 8(315), 1–15. <https://doi.org/10.3389/fnagi.2016.00315>
- Roede, J. R., Uppal, K., Liang, Y., Promislow, D. E. L., Wachtman, L. M., & Jones, D. P. (2013). Characterization of plasma thiol redox potential in a common marmoset model of aging. *Redox Biology*, 1(1), 387–393. <https://doi.org/10.1016/j.redox.2013.06.003>
- Rosas-Arellano, A., Villalobos-González, J. B., Palma-Tirado, L., Beltrán, F. A., Cárabez-Trejo, A., Missirlis, F., & Castro, M. A. (2016). A simple solution for antibody signal enhancement in immunofluorescence and triple immunogold assays. *Histochemistry and Cell Biology*, 146(4), 421–430. <https://doi.org/10.1007/s00418-016-1447-2>
- Sands, S. A., Leung-Toung, R., Wang, Y., Connelly, J., & LeVine, S. M. (2016). Enhanced histochemical detection of iron in paraffin sections of mouse central nervous system tissue: Application in the APP/PS1 mouse model of Alzheimer's disease. *ASN Neuro*, 8(5), 175909141667097. <https://doi.org/10.1177/1759091416670978>
- Satoh, J. I., Kino, Y., Yanaizu, M., & Saito, Y. (2018). Alzheimer's disease pathology in Nasu-Hakola disease brains. *Intractable and Rare Diseases Research*, 7(1), 32–36. <https://doi.org/10.5582/irdr.2017.01088>
- Schultz, C., Dehghani, F., Hubbard, G. B., Thal, D. R., Struckhoff, G., Braak, E., & Braak, H. (2000). Filamentous tau pathology in nerve cells, astrocytes, and oligodendrocytes of aged baboons. *Journal of Neuro-pathology and Experimental Neurology*, 59(1), 39–52. <https://doi.org/10.1093/jnen/59.1.39>
- Schultz, C., Hubbard, G. B., Rüb, U., Braak, E., & Braak, H. (2000). Age-related progression of tau pathology in brains of baboons. *Neurobiology of Aging*, 21(6), 905–912. [https://doi.org/10.1016/S0197-4580\(00\)00176-7](https://doi.org/10.1016/S0197-4580(00)00176-7)
- Simmons, D. A., Casale, M., Alcon, B., Pham, N. H. A., Narayan, N., & Lynch, G. (2007). Ferritin accumulation in dystrophic microglia is an early event in the development of Huntington's disease. *Glia*, 55(10), 1074–1084. <https://doi.org/10.1002/glia>
- Smith, M. A., Harris, P. L., Sayre, L. M., & Perry, G. (1997). Iron accumulation in Alzheimer disease is a source of redox-generated free radicals. *Proceedings of the National Academy of Sciences of the United States of America*, 94(18), 9866–9868. <https://doi.org/10.1073/pnas.94.18.9866>
- Smith, M. A., Zhu, X., Tabaton, M., Liu, G., McKeel, D. W., Cohen, M. L., ... Perry, G. (2010). Increased iron and free radical generation in preclinical Alzheimer disease and mild cognitive impairment. *Journal of Alzheimer's Disease*, 19(1), 353–372. <https://doi.org/10.3233/JAD-2010-1239>

- Stokin, G. B., & Goldstein, L. S. B. (2006). Axonal transport and Alzheimer's disease. *Annual Review of Biochemistry*, 75(1), 607–627. <https://doi.org/10.1146/annurev.biochem.75.103004.142637>
- Streit, W. J. (2006). Microglial senescence: Does the brain's immune system have an expiration date? *Trends in Neurosciences*, 29(9), 506–510. <https://doi.org/10.1016/j.tins.2006.07.001>
- Streit, W. J., Braak, H., Xue, Q. S., & Bechmann, I. (2009). Dystrophic (senescent) rather than activated microglial cells are associated with tau pathology and likely precede neurodegeneration in Alzheimer's disease. *Acta Neuropathologica*, 118(4), 475–485. <https://doi.org/10.1007/s00401-009-0556-6>
- Streit, W. J., Sammons, N. W., Kuhns, A. J., & Sparks, D. L. (2004). Dystrophic microglia in the aging human brain. *Glia*, 45(2), 208–212. <https://doi.org/10.1002/glia.10319>
- Streit, W. J., & Xue, Q.-S. (2016). Microglia in dementia with Lewy bodies. *Brain, Behavior, and Immunity*, 55(2016), 191–201. <https://doi.org/10.1016/j.bbi.2015.10.012>
- Streit, W. J., Xue, Q.-S., Tischer, J., & Bechmann, I. (2014). Microglial pathology. *Acta Neuropathologica Communications*, 2, 142. <https://doi.org/10.1186/s40478-014-0142-6>
- Syslová, K., Böhmová, A., Mikoska, M., Kuzma, M., Pelclová, D., & Kacer, P. (2014). Multimarker screening of oxidative stress in aging. *Oxidative Medicine and Cellular Longevity*, 2014, 1–14. <https://doi.org/10.1155/2014/562860>
- Tang, Y., & Le, W. (2016). Differential roles of M1 and M2 microglia in neurodegenerative diseases. *Molecular Neurobiology*, 53(2), 1181–1194. <https://doi.org/10.1007/s12035-014-9070-5>
- Tichauer, J. E., & von Bernhardi, R. (2012). Transforming growth factor- $\beta$  stimulates  $\beta$  amyloid uptake by microglia through Smad3-dependent mechanisms. *Journal of Neuroscience Research*, 90(10), 1970–1980. <https://doi.org/10.1002/jnr.23082>
- Tischer, J., Krueger, M., Mueller, W., Staszewski, O., Prinz, M., Streit, W. J., & Bechmann, I. (2016). Inhomogeneous distribution of Iba-1 characterizes microglial pathology in Alzheimer's disease. *Glia*, 64(9), 1562–1572. <https://doi.org/10.1002/glia.23024>
- Tremblay, M.-E., Stevens, B., Sierra, A., Wake, H., Bessis, A., & Nimmerjahn, A. (2011). The role of microglia in the healthy brain. *Journal of Neuroscience*, 31(45), 16064–16069. <https://doi.org/10.1523/JNEUROSCI.4158-11.2011>
- VanGuilder, H. D., Bixler, G. V., Brucklacher, R. M., Farley, J. A., Yan, H., Warrington, J. P., ... Freeman, W. M. (2011). Concurrent hippocampal induction of MHC II pathway components and glial activation with advanced aging is not correlated with cognitive impairment. *Journal of Neuroinflammation*, 8, 1–21. <https://doi.org/10.1186/1742-2094-8-138>
- Verina, T., Kiihl, S. F., Schneider, J. S., & Guilarte, T. R. (2011). Manganese exposure induces microglia activation and dystrophy in the substantia nigra of non-human primates. *Neurotoxicology*, 32(2), 215–226. <https://doi.org/10.1016/j.neuro.2010.11.003>
- von Bernhardi, R., Eugenin-von Bernhardi, L., & Eugenin, J. (2015). Microglial cell dysregulation in brain aging and neurodegeneration. *Frontiers in Aging Neuroscience*, 7(124), 1–21. <https://doi.org/10.3389/fnagi.2015.00124>
- von Eitzen, U., Egensperger, R., Kösel, S., Grasbon-Fordl, E. M., Imai, Y., Bise, K., ... Graeber, M. B. (1998). Microglia and the development of spongiform change in Creutzfeldt-Jakob disease. *Journal of Neuro pathology and Experimental Neurology*, 57(3), 246–256. <https://doi.org/10.1017/CBO9781107415324.004>
- Wang, G., Zhang, J., Hu, X., Zhang, L., Mao, L., Jiang, X., ... Chen, J. (2013). Microglia/macrophage polarization dynamics in white matter after traumatic brain injury. *Journal of Cerebral Blood Flow and Metabolism*, 33(12), 1864–1874. <https://doi.org/10.1038/jcbfm.2013.146>
- Wang, L., Yang, H., Zhao, S., Sato, H., Konishi, Y., Beach, T. G., ... Tooyama, I. (2011). Expression and localization of mitochondrial ferritin mRNA in Alzheimer's disease cerebral cortex. *PLoS One*, 6(7), 1–8. <https://doi.org/10.1371/journal.pone.0022325>
- Ward, R. J., Zucca, F. A., Duyn, J. H., Crichton, R. R., & Zecca, L. (2014). The role of iron in brain ageing and neurodegenerative disorders. *The Lancet Neurology*, 13(10), 1045–1060. [https://doi.org/10.1016/S1474-4422\(14\)70117-6](https://doi.org/10.1016/S1474-4422(14)70117-6)
- Wu, Z. C., Gao, J. H., Du, T. F., Tang, D. H., Chen, N. H., Yuan, Y. H., & Ma, K. L. (2019). Alpha-synuclein is highly prone to distribution in the hippocampus and midbrain in tree shrews, and its fibrils seed Lewy body-like pathology in primary neurons. *Experimental Gerontology*, 116 (February 2019), 37–45. <https://doi.org/10.1016/j.exger.2018.12.008>
- Xie, L., Zheng, W., Xin, N., Xie, J. W., Wang, T., & Wang, Z. Y. (2012). Ebselen inhibits iron-induced tau phosphorylation by attenuating DMT1 up-regulation and cellular iron uptake. *Neurochemistry International*, 61(3), 334–340. <https://doi.org/10.1016/j.neuint.2012.05.016>
- Xue, Q. S., & Streit, W. J. (2011). Microglial pathology in down syndrome. *Acta Neuropathologica*, 122(4), 455–466. <https://doi.org/10.1007/s00401-011-0864-5>
- Yamamoto, A., Shin, R. W., Hasegawa, K., Naiki, H., Sato, H., Yoshimasu, F., & Kitamoto, T. (2002). Iron (III) induces aggregation of hyperphosphorylated  $\tau$  and its reduction to iron (II) reverses the aggregation: Implications in the formation of neurofibrillary tangles of Alzheimer's disease. *Journal of Neurochemistry*, 82(5), 1137–1147. <https://doi.org/10.1046/j.1471-4159.2002.01061.x>
- Yamashita, A., Fuchs, E., Taira, M., & Hayashi, M. (2010). Amyloid beta ( $A\beta$ ) protein- and amyloid precursor protein (APP)-immunoreactive structures in the brains of aged tree shrews. *Current Aging Science*, 3(3), 230–238. [https://doi.org/BSP/CAS/E-Pub/000015 \[pii\]](https://doi.org/BSP/CAS/E-Pub/000015 [pii])
- Yamashita, A., Fuchs, E., Taira, M., Yamamoto, T., & Hayashi, M. (2012). Somatostatin-immunoreactive senile plaque-like structures in the frontal cortex and nucleus accumbens of aged tree shrews and Japanese macaques. *Journal of Medical Primatology*, 41(3), 147–157. <https://doi.org/10.1111/j.1600-0684.2012.00540.x>
- Yanagisawa, M., Planel, E., Ishiguro, K., & Fujita, S. C. (1999). Starvation induces tau hyperphosphorylation in mouse brain: Implications for Alzheimer's disease. *FEBS Letters*, 461(3), 329–333. [https://doi.org/10.1016/S0014-5793\(99\)01480-5](https://doi.org/10.1016/S0014-5793(99)01480-5)
- Yao, Y. G. (2017). Creating animal models, why not use the Chinese tree shrew (*Tupaia belangeri chinensis*)? *Zoological Research*, 38(3), 118–126. <https://doi.org/10.24272/j.issn.2095-8137.2017.032>
- Zhang, X., Surguladze, N., Slagle-Webb, B., Cozzi, A., & Connor, J. R. (2006). Cellular iron status influences the functional relationship between microglia and oligodendrocytes. *Glia*, 54(8), 795–804. <https://doi.org/10.1002/glia.20416>
- Zheng-Fischhöfer, Q., Biernat, J., Mandelkow, E. M., Illenberger, S., Godemann, R., & Mandelkow, E. (1998). Sequential phosphorylation of tau by glycogen synthase kinase-3 $\beta$  and protein kinase a at Thr212 and Ser214 generates the Alzheimer-specific epitope of antibody AT100 and requires a paired-helical-filament-like conformation. *European Journal of Biochemistry*, 252(3), 542–552. <https://doi.org/10.1046/j.1432-1327.1998.2520542.x>

## SUPPORTING INFORMATION

Additional supporting information may be found online in the Supporting Information section at the end of this article.

**How to cite this article:** Rodriguez-Callejas JD, Fuchs E, Perez-Cruz C. Increased oxidative stress, hyperphosphorylation of tau, and dystrophic microglia in the hippocampus of aged *Tupaia belangeri*. *Glia*. 2020;1–19. <https://doi.org/10.1002/glia.23804>