



**CENTRO DE INVESTIGACIÓN Y DE ESTUDIOS AVANZADOS
DEL INSTITUTO POLITÉCNICO NACIONAL
UNIDAD ZACATENCO**

DEPARTAMENTO DE GENÉTICA Y BIOLOGÍA MOLECULAR

**“El eje CXCLs/CXCR2 y la enzimaIDO en Cáncer
Cervicouterino”**

TESIS

M. en C. Solangy Marcela Lizcano Meneses

Para obtener el grado de

DOCTORA EN CIENCIAS

en la especialidad de

Genética y Biología Molecular

Directores de la Tesis:

**Dr. Juan Patricio Gariglio Vidal
Dr. Enoc Mariano Cortés Malagón**

Ciudad de México

Marzo, 2023

Agradecimientos

Al consejo Nacional de Ciencia y tecnología, por el otorgamiento de una beca de estudios de doctorado a la M. en C. Solangy Marcela Lizcano Meneses (CVU/becario) 811709.

A mi hermana Jessica Lizcano, por su compañía y apoyo incondicional.

Al equipo de trabajo del laboratorio de Oncología Molecular del departamento de Genética y Biología Molecular CINVESTAV, Dr. Rodolfo Benjamín Ocádiz Delgado, a la Bióloga Elizabeth Álvarez Ríos, al Biólogo Enrique Garcia Villa y al Técnico de laboratorio el Sr. Lauro Macias por su amistad y apoyo durante mi formación.

Al M.V.Z. Benjamín Emmanuel Chávez por su gran ayuda en la realización de las cirugías y capacitaciones.

Dedicatoria

A mi esposo Ian Alain por su amor, apoyo incondicional y nuestra hermosa familia.

Abreviaturas

VPH: virus del papiloma humano

VPH-AR: virus del papiloma humano de alto riesgo

E2: 17 β -estradiol

CC: cáncer cervicouterino

K14E7: modelo murino transgénico que expresa la oncoproteína E7 del VPH-16

IDO: Indoleamina 2,3 dioxigenasa

CXCR2: Receptor de quimiocinas

IDOi: inhibidor de IDO1 1D/L-MT

CXCR2i: inhibidor de CXCR2 SB225002

PCNA: antígeno nuclear de proliferación celular

MCM2: complejo de mantenimiento de minicromosoma

MPO: Mieloperoxidasa

GrB: granzima B

IAMT: inflamación asociada al microambiente tumoral

ASM: metaplasia escamosa atípica

Treg: células T reguladoras

MDSCs: células supresoras derivadas de mieloides

CONTENIDO

RESUMEN.....	7
ABSTRACT.....	8
INTRODUCCIÓN	9
1. Cáncer cervicouterino y el Virus del Papiloma Humano.....	9
2. Inmunoterapia	10
3. Indoleamina 2,3 Dioxigenasa.....	10
4. Receptor CXCR2	11
JUSTIFICACIÓN	12
HIPÓTESIS	12
OBJETIVO GENERAL	13
DISEÑO EXPERIMENTAL	14
MATERIALES Y MÉTODOS	15
Modelo murino de cáncer cervicouterino y terapia de inhibición.....	15
Ovariectomía	19
Western Blot.....	19
Actividad de Indoleamina 2,3-dioxigenasa 1 (IDO1).....	20
Ensayo TUNEL.....	21
Análisis estadístico.....	21
RESULTADOS.....	22
La inhibición combinada de IDO y CXCR2 redujo el área tumoral y la proliferación.	22
La terapia combinada de IDO y CXCR2 disminuyo la expresión y actividad de IDO1 y el reclutamiento de neutrófilos.....	27
El modelo murino K14E7 es dependiente de la carga hormonal.	32
La terapia combinada de IDO y CXCR2 promueve la regresión de las lesiones ...	33
DISCUSIÓN	34
CONCLUSIÓN	37
REFERENCIAS.....	38

Índice de figuras

Figura 1. Representación esquemática del tratamiento hormonal y progresión de las lesiones en el modelo murino K14E7 .	15
Figura 2. Representación esquemática del régimen preventivo.	17
Figura 3. Representación esquemática del régimen terapéutico.	18
Figura 4. Expresión de IDO1 y CXCL5..	22
Figura 8. La terapia combinada aumento la apoptosis y el infiltrado de células T CD8+ en tumores de cuello uterino.	30
Figura 10. La ovariectomía redujo las lesiones y el cáncer en el modelo K14E7.	32
Figura 11. La inhibición combinada de IDO y CXCR2 previene y atenúa el cáncer cervicouterino.	33

RESUMEN

El cáncer cervicouterino es un problema de salud pública, donde el principal factor de riesgo es la infección persistente por el virus de papiloma humano de alto riesgo. La infección es insuficiente para la inducción de la carcinogénesis cervical. En las últimas décadas, la inflamación asociada al microambiente tumoral (IAMT) ha sido considerada como un cofactor importante para el desarrollo de muchos tipos de cánceres sólidos.

Hoy en día es necesario estudiar nuevas estrategias de tratamiento, como la inmunoterapia, la cual utiliza diferentes blancos del sistema inmune como dianas terapéuticas. Nuestro grupo de trabajo y otros grupos, hemos reportado que el microambiente tumoral de este modelo murino está enriquecido por la expresión de genes relacionados con inflamación. Especialmente, se ha reportado que el eje CXCLs/CXCR2 está aumentado en estroma de tejido canceroso cervical. Este eje ha sido considerado protumorigénico y está implicado en una variedad de cánceres. Por otra parte, hemos reportado la expresión de genes relacionados con la inmunosupresión. La enzima indoleamina 2,3 dioxigenasa (IDO1), causa anergia de los linfocitos T, al promover el agotamiento del triptófano, un aminoácido esencial para estas células, así mismo promueve el reclutamiento de células inmunosupresoras como MDSCs y Treg. Además del cáncer cervical, IDO1 se encuentra sobrepresada en un gran número de tumores sólidos. El objetivo de nuestro estudio fue evaluar la inhibición del receptor CXCR2 y la enzima IDO1 como dos blancos terapéuticos importantes en cáncer cervicouterino. Utilizando el modelo murino K14E7 de cáncer cervicouterino, se evaluó dos esquemas de tratamiento: preventivo y terapéutico, administradas en monoterapia y regímenes combinados. En el presente estudio demostramos que la combinación de la inhibición de CXCR2 y IDO1 disminuye significativamente el área del tumor, en los ratones tratados con terapia combinada se observó algunas regiones con displasia moderada y una reducción en el tamaño de las papilas. De manera interesante, demostramos que la terapia combinada reduce la proliferación, promueve la apoptosis y el infiltrado de linfocitos CD8 citotóxicos.

ABSTRACT

Cervical cancer is a public health problem, where the main risk factor is persistent high-risk human papillomavirus infection. Infection is insufficient for the induction of cervical carcinogenesis. In recent decades, inflammation associated with the tumor microenvironment (TAMI) has been considered as an important cofactor for the development of many types of solid cancers. Today it is necessary to study new treatment strategies, such as immunotherapy, which uses different targets of the immune system as therapeutic targets. Our work group and other groups have reported that the tumor microenvironment of this mouse model is enriched by the expression of genes related to inflammation. Especially, the CXCLs/CXCR2 axis has been reported to be increased in stroma of cervical cancer tissue. This axis has been considered protumorigenic and is implicated in a variety of cancers. On the other hand, we have reported the expression of genes related to immunosuppression. The enzyme indoleamine 2,3 dioxygenase (IDO1), causes anergy of T lymphocytes, by promoting the depletion of tryptophan, an essential amino acid for these cells, similarly promotes the recruitment of immunosuppressive cells such as MDSCs and Tregs. In addition to cervical cancer, IDO1 is found to be overexpressed in many solid tumors. The objective of our study was to evaluate the inhibition of the CXCR2 receptor and the IDO1 enzyme as two important therapeutic targets in cervical cancer. Using the K14E7 murine model of cervical cancer, two treatment schemes were evaluated: preventive and therapeutic, administered as monotherapy and combined combinations. In the present study we demonstrated that the combination of the inhibition of CXCR2 and IDO1 significantly decreases the area of the tumor, in the mice treated with combined therapy some regions with moderate dysplasia and a reduction in the size of the papillae. Interestingly, we show that combination therapy reduces proliferation, promotes apoptosis, and infiltrates of cytotoxic CD8 lymphocytes.

INTRODUCCIÓN

1. Cáncer cervicouterino y el Virus del Papiloma Humano

El cáncer se define como la división descontrolada de células que presentan anomalías, que pueden diseminarse a otras partes del cuerpo y pueden formar tumores. Existen diferentes tipos de cáncer, actualmente el cáncer cervicouterino es el cuarto tipo de cáncer más común en las mujeres en todo el mundo. Para el año 2020, se informaron 604127 casos nuevos y 341831 muertes por cáncer de cuello uterino en todo el mundo (1). En México, el cáncer cervicouterino es el segundo cáncer con mayor incidencia 9439 casos y 4335 muertes en mujeres (2).

La infección persistente por VPH es el principal factor de riesgo en el desarrollo de cáncer cervicouterino (3). Los virus de papiloma humano son virus de DNA de doble cadena, con un tamaño aproximado de 8 kb. Consta de tres regiones, la región reguladora que contiene los promotores virales, potenciadores y el origen de replicación, la región codificante temprana, que contiene las oncoproteínas virales E1, E2, E4, E5, E6 y E7 y una región de codificación tardía, que codifica las proteínas estructurales L1 y L2 (4). Los virus de papiloma humano pertenecen a la familia *Papillomaviridae* y se han identificado más de 250 tipos diferentes, los cuales se pueden clasificar en cinco géneros Alphapapillomavirus, Betapapillomavirus, Gammapapillomavirus, Mupapillomavirus y Nupapillomavirus (5). Todos los tipos de VPH se pueden subdividir en función a su capacidad de infectar queratinocitos cutáneos o mucosos (6), aquellos VPH que infectan mucosas, a su vez se pueden subclasificar como de bajo o alto riesgo. Los virus del papiloma alfa incluyen los tipos de bajo riesgo, que causan verrugas genitales y los tipos de alto riesgo pueden causar neoplasias y cáncer de cuello uterino (7) (8). Previamente se ha reportado que casi todas las pacientes con cáncer de cuello uterino presentan infección por los VPH de alto riesgo VPH-16 y VPH-18 (9) (10). Es importante mencionar que la infección persistente por VPH es necesaria, pero no es suficiente en la inducción de la carcinogénesis cervical, se requieren otros factores de riesgo, como el consumo de tabaco y alcohol, múltiples parejas y relaciones sexuales sin protección (11). También se ha reportado que la multiparidad y el consumo prolongado de anticonceptivos orales aumenta el riesgo de CC (12-15).

Así mismo, se ha reportado que la oncoproteína E7 del VPH16 tiene el mayor poder transformante en tejido cervical (16), por ejemplo, se ha demostrado que el tratamiento

durante 6 meses con pellets de 17β -estradiol en un modelo murino transgénico (K14E7) que expresa la oncoproteína E7 bajo el promotor de la queratina 14 promueve el desarrollo de cáncer cervicouterino (17-19). Este modelo de estudio es una herramienta importante ya que nos permite evaluar el desarrollo progresivo de la enfermedad y además asemeja aspectos importantes que suceden en el cáncer cervicouterino humano.

2. Inmunoterapia

La base de la inmunoterapia es conocer los diferentes mecanismos de escape de las células tumorales, la manipulación y reactivación del sistema inmune(20). Las variaciones genómicas que presentan las células cancerígenas tienen la capacidad de generar antígenos tumorales que podrían ser reconocidos por el sistema inmune para su posterior eliminación (21). Sin embargo, hoy en día sabemos que no es un proceso tan simple. La hipótesis de inmunoedición del cáncer, plantea tres pasos fundamentales: eliminación, donde las células del sistema inmune y moléculas inmunoreguladoras tienen la capacidad de reconocer y eliminar a las células tumorales. El segundo paso consiste en el equilibrio, entre el tumor y el sistema inmune, y finalmente la tercera etapa escape, donde emergen células tumorales con diferentes variables con la capacidad de evadir la vigilancia inmunológica (22). Existen diferentes tipos de inmunoterapia (virus oncolíticos, vacunas contra el cáncer, terapia de citocinas, transferencia de células adoptivas e inhibidores de punto de control), pero su efecto varía entre pacientes y tipos de cáncer (23). Recientemente se ha descrito que el microambiente tumoral (TME) es fundamental en el desarrollo del tumor, ya que las células cancerígenas tienen diferentes mecanismos de evasión del sistema inmune (24), actualmente el reclutamiento de poblaciones de células inmunosupresoras es un mecanismo de evasión de gran interés ya que son clave en las tasas de respuesta a inmunoterapias.

3. Indoleamina 2,3 Dioxigenasa

La enzima IDO1 media la degradación del triptófano a través de la ruta de las quinureninas. IDO se reportó por primera vez en la década de 1950, después que se observó que en pacientes con cáncer estaba elevado el catabolismo del triptófano y fue el primer gen reportado activado por interferón (25, 26). Se expresa en macrófagos, células dendríticas, fibroblastos, células endoteliales y algunos tipos de células tumorales (27).

En el microambiente tumoral, IDO inhibe la proliferación de los linfocitos T CD8 (28). La actividad elevada de IDO y una alta expresión se ha reportado en diferentes tipos de tumores y se asocia a metástasis, mal pronóstico y menor supervivencia (29-33).

En pacientes con cáncer de cuello uterino, se reportó una alta expresión de IDO, esto se correlaciona positivamente con el tamaño del tumor, invasión, progresión y metástasis (34-37). La inhibición de IDO se propone como un blanco terapéutico importante en cáncer cervicouterino, y se ha demostrado que la inhibición de IDO mejora el efecto del cisplatino sobre el cáncer cervicouterino en ratones con tumores (38).

4. Receptor CXCR2

Las quimiocinas son esenciales en el reclutamiento de células del sistema inmune, células tumorales, angiogénesis y metástasis (39-41). Existen 46 citocinas que activan 20 receptores (42). El receptor CXCR2 pertenece a la familia de receptores acoplados a proteínas G (43, 44), al cual se unen los ligandos CXCL1, CXCL2, CXCL3, CXCL5, CXCL6, CXCL7 y CXCL8, sus ligandos pertenecen a la familia de quimiocinas CXC, que se caracteriza porque sus dos cisteínas N terminales se encuentran separados por un aminoácido no conservado, además presentan un motivo ELR (Glu-Leu-Arg) (45).

Se ha reportado que la expresión elevada de CXCR2 y sus ligandos se correlaciona con un mal pronóstico en diferentes tipos de cáncer (41, 46-53) y que además esto favorece el reclutamiento de diversas células del sistema inmune como macrófagos (54), neutrófilos (55, 56) y células supresoras derivadas de mieloides (57) en el microambiente tumoral, que promueve una ineficiente respuesta terapéutica (58, 59). La inhibición de CXCR2, ha sido propuesta como un blanco terapéutico de gran interés en diferentes tipos de tumores y en estudios recientes, se ha demostrado que la inhibición de CXCR2 disminuye el tamaño del tumor y aumenta la respuesta terapéutica (60-62).

JUSTIFICACIÓN

El cáncer cervicouterino es el segundo cáncer con mayor incidencia y muerte en mujeres en México. Se ha descrito que el microambiente tumoral es fundamental en la progresión y desarrollo del tumor. Actualmente la expresión de genes relacionados a inflamación y genes asociados a inmunosupresión son un mecanismo de evasión de las células cancerígenas de gran interés, ya que son clave en las tasas de respuesta a inmunoterapias. La sobreexpresión del eje CXCLs/CXCR2 y la enzima IDO1 se correlaciona con un estadio avanzado de la enfermedad y un mal pronóstico en diferentes tipos de tumores. Por tal razón, es de gran interés la evaluación de la inhibición de la enzima IDO1 y el receptor CXCR2 como dos blancos terapéuticos en cáncer cervicouterino.

HIPÓTESIS

La inhibición combinada de IDO y CXCR2 tendrá un efecto preventivo y terapéutico en cáncer cervicouterino.

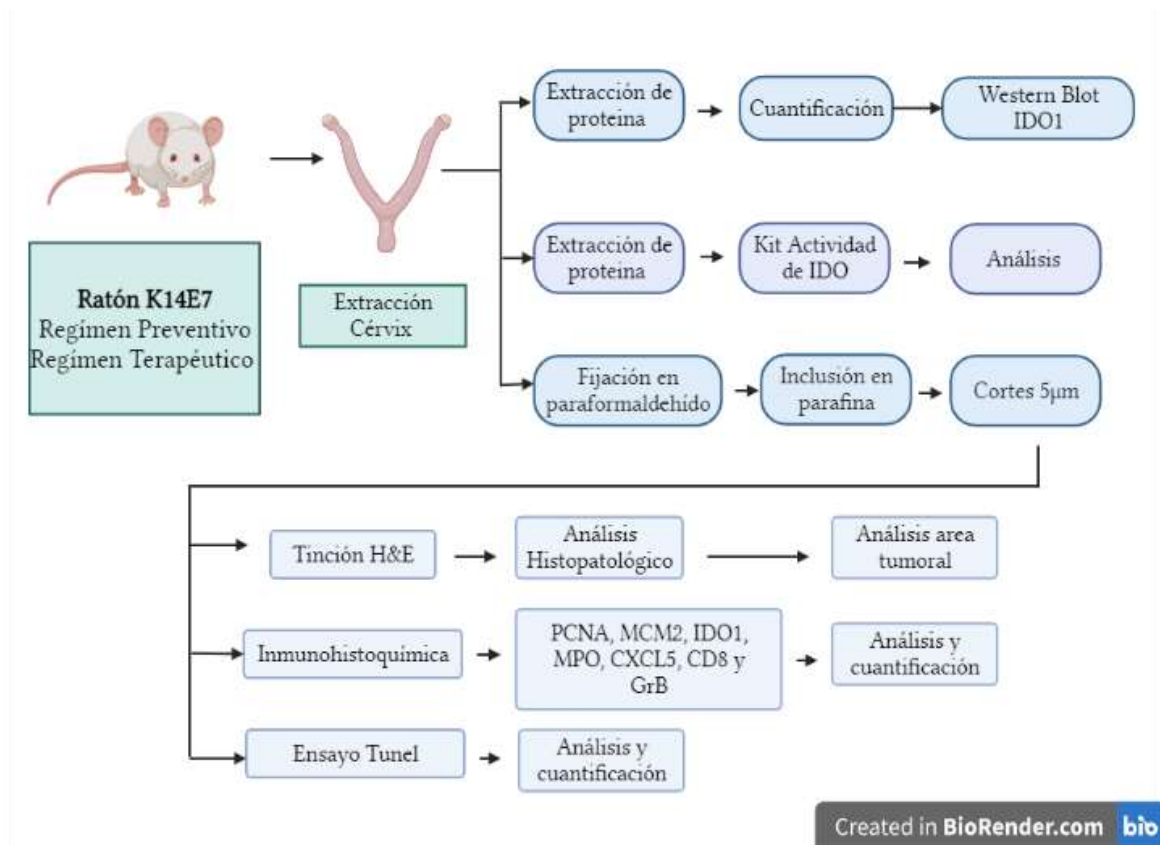
OBJETIVO GENERAL

Determinar si la inhibición combinada de IDO y CXCR2 tienen un efecto antitumoral en un modelo murino de cáncer cervicouterino.

OBJETIVOS ESPECÍFICOS

- Evaluar el efecto histopatológico de los diferentes regímenes terapéuticos en un modelo murino de cáncer cervicouterino.
- Evaluar los marcadores de proliferación MCM2 y PCNA en respuesta a la inhibición de IDO1 o CXCR2 o terapia combinada.
- Determinar la expresión de IDO1 en respuesta al tratamiento con 17 β estradiol.
- Evaluar la expresión y actividad de IDO1 en ratones tratados con terapia combinada
- Evaluar el infiltrado inflamatorio en ratones tratados con terapia combinada utilizando los marcadores MPO, CXCL5, CD8 y Granzima B.
- Evaluar la apoptosis en respuesta a la inhibición combinada de IDO1 y CXCR2.

DISEÑO EXPERIMENTAL

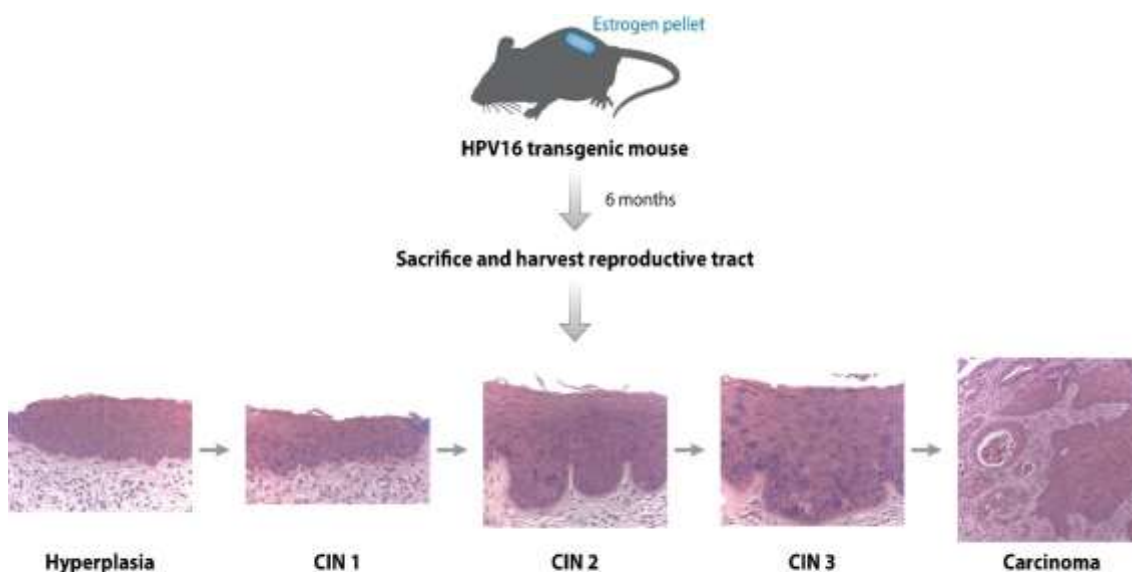


Created in BioRender.com

MATERIALES Y MÉTODOS

Modelo murino de cáncer cervicouterino y terapia de inhibición

En este estudio, se utilizó el modelo de ratón K14E7. Este modelo fue tratado con pellets de 17- β estradiol (E2) (Innovative Research of America; Sarasota, Florida, EE. UU.) durante seis meses para desarrollar cáncer de cuello uterino. Los ratones transgénicos K14E7 se anestesiaron con isoflurano utilizando el sistema de anestesia (Impact6 Vetequip). Se implantó en el dorso un pellet de liberación continua que proporciona 0,05 mg de E2 durante 60 días. En el tratamiento de seis meses se utilizaron tres pellets por cada ratón.



AR Lambert PF. 2016.
Annu. Rev. Virol. 3:473–89

Figura 1. Representación esquemática del tratamiento hormonal y progresión de las lesiones en el modelo murino K14E7 (Lambert PF.2016).

Los inhibidores de IDO1 y CXCR2 se administraron utilizando 2 mg/ml de 1-metil-DL-triptófano (1-D/L-MT) (Sigma-Aldrich; Darmstadt, DE) y 2,5 mg/kg de SB225002 (Sigma-Aldrich; Darmstadt, DE) (63)-(64) respectivamente. En el régimen preventivo (grupo de 7 meses), los ratones fueron tratados con una combinación de 1-D/L-MT y SB225002 durante 30 días antes de que finalizaran los 6 meses de tratamiento con E2. También se evaluó el régimen de monoterapia de IDO1 o CXCR2. El régimen terapéutico (grupo de 8 meses) consistió en administrar terapia combinada y monoterapia (1-D/L-MT y/o SB225002) durante 30 días después de 6 meses de tratamiento con E2. Se utilizaron

tres ratones por cada grupo. Los ratones se sacrificaron mediante dislocación cervical y los tractos reproductivos se recolectaron y fijaron en paraformaldehído. Los ratones control fueron tratados con el vehículo. Todos los ratones fueron alojados y tratados de acuerdo con la Asociación Americana de Cuidado de Animales de Laboratorio (AALAC), y la Unidad de Investigación aprobó todos los experimentos y procedimientos para el Comité de Cuidado de Animales de Laboratorio (UPEAL-CINVESTAV-IPN, México; NOM-062-ZOO-1999).

El inhibidor de IDO (1D/L-MT) actúa como un inhibidor competitivo de la enzima Indoleamina 2,3 dioxigenasa, por ende, el triptófano presente en el microambiente tumoral, no se degradará, ni se generarán los diferentes metabolitos que promueven la anergia de los linfocitos CD8 impidiendo que lleven a cabo su acción citotóxica sobre las células tumorales. En cuanto al inhibidor de CXCR2 (SB225002, es un potente inhibidor no peptídico del receptor CXCR2, cuya función es evitar que se unan sus diferentes ligandos y promuevan el reclutamiento de diferentes poblaciones celulares con fenotipos inmaduros e inmunosupresores como los neutrófilos.

El régimen preventivo consistió en el grupo que inicio su tratamiento con los inhibidores ya sea como monoterapia o terapia combinada a los 6 meses de edad cuando aún estaban en tratamiento con los pellets de estradiol, en el proceso de desarrollo y progresión de la neoplasia cervical, con el objetivo de evaluar si las diferentes estrategias tienen la capacidad de evitar que se llegue al desarrollo de lesiones de alto grado y cáncer (Figura 2).

El régimen terapéutico consistió en el grupo que ya desarrollo cáncer y al finalizar el tratamiento hormonal a los 7 meses de edad, inició los regímenes de monoterapia y terapia combinada, con el fin de evaluar, si una vez desarrollado el cáncer es posible reducir el tamaño de las lesiones (Figura 3).

✓ Régimen Preventivo

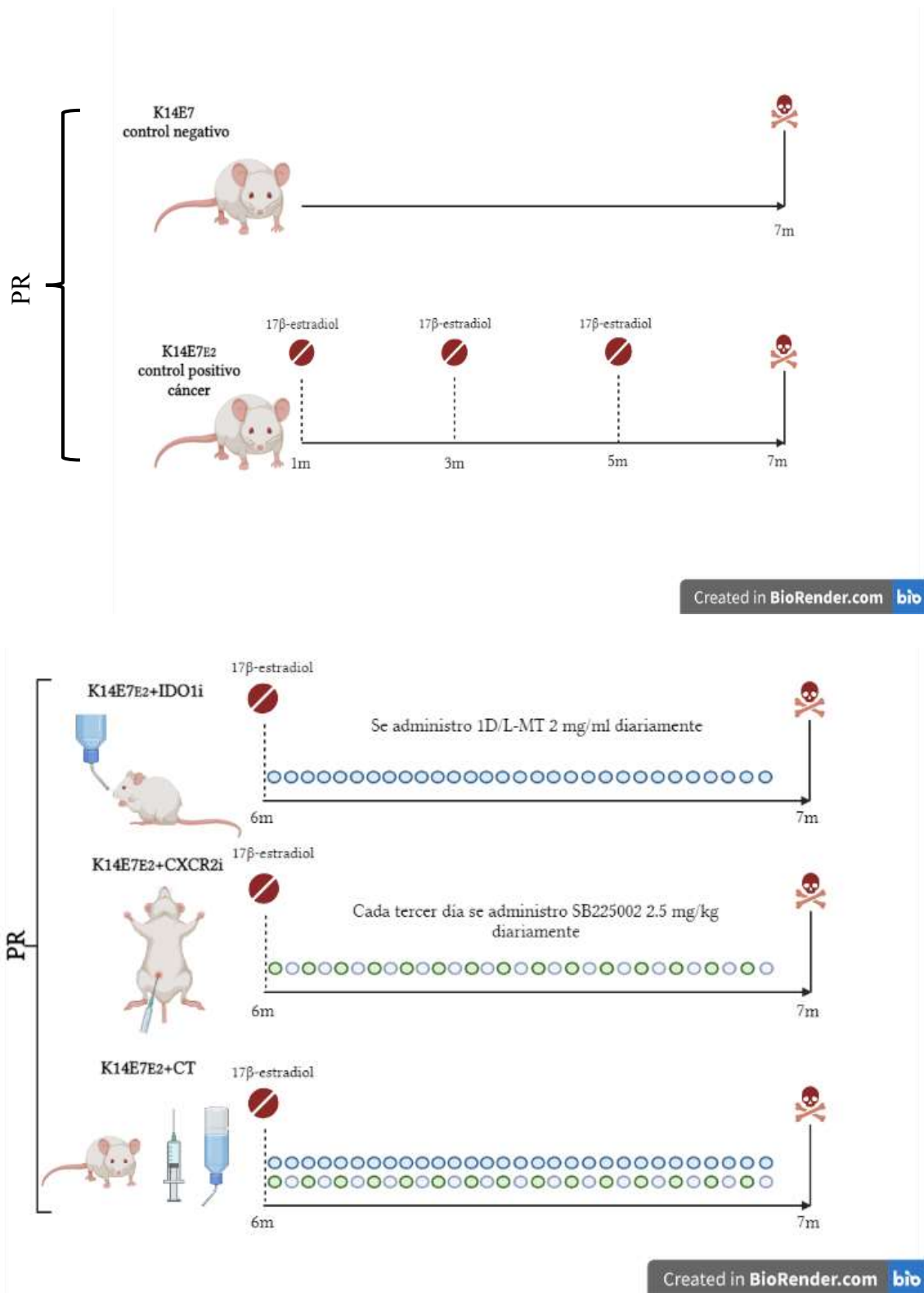


Figura 2. Representación esquemática del régimen preventivo.

✓ Régimen Terapéutico

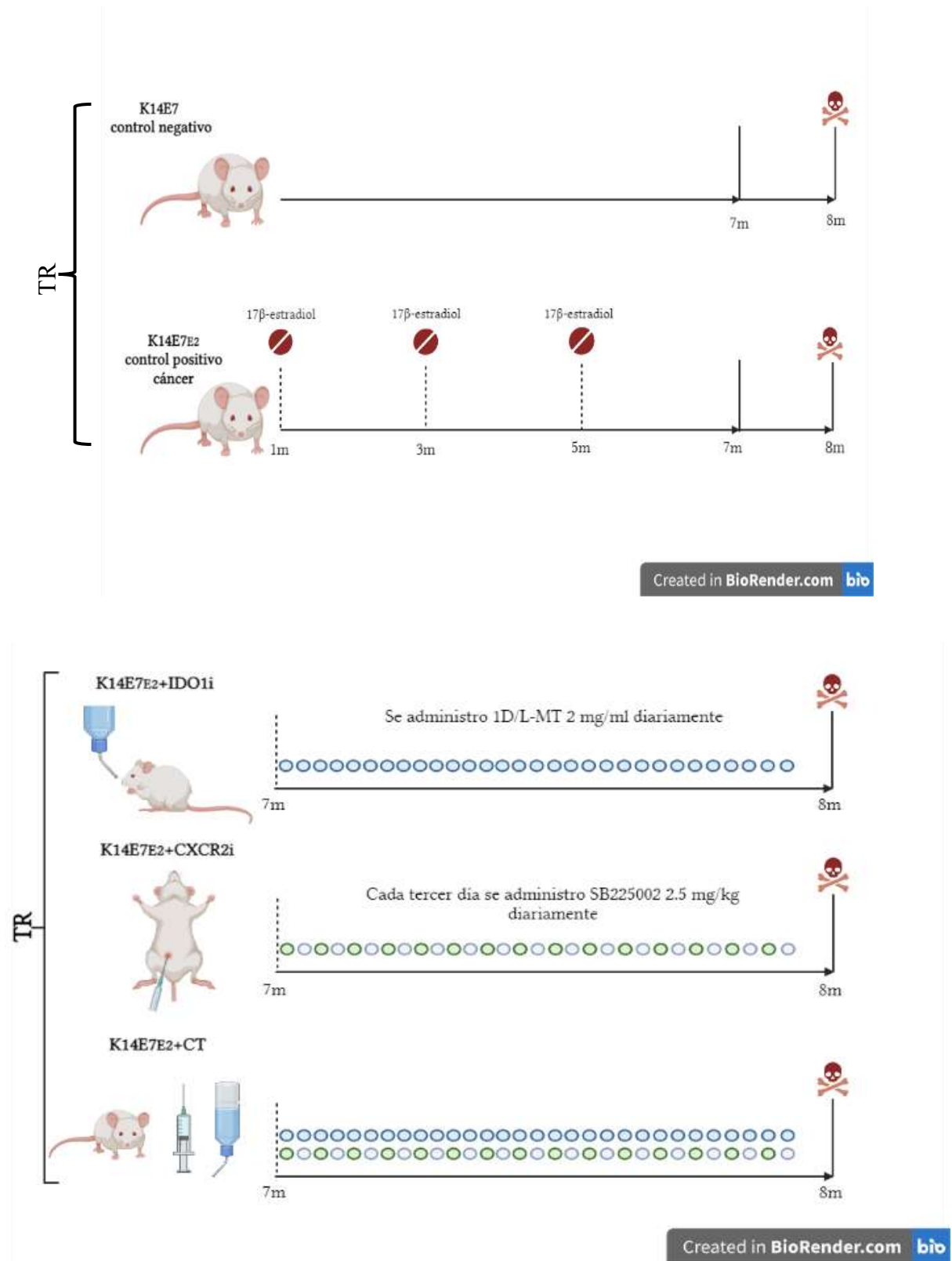


Figura 3. Representación esquemática del régimen terapéutico.

Ovariectomía

Los ratones K14E7 tratados con 17- β estradiol (E2) durante 6 meses, que desarrollaron cáncer se dejaron descansar durante un mes sin ningún tipo de tratamiento. Seguidamente estos ratones se anestesiaron y se prosiguió a retirar quirúrgicamente los ovarios, se dejaron en recuperación durante un mes y a los 9 meses de edad se sacrificaron. Como control se utilizaron ratones K14E7 de 9 meses de edad sin ningún tratamiento ni ovariectomía y como grupo de comparación se utilizaron ratones K14E7 tratados con E2 que desarrollaron cáncer y que no fueron ovariectomizados. Los ratones se sacrificaron mediante dislocación cervical y los tractos reproductivos se recolectaron y fijaron en paraformaldehído. Cabe mencionar, que se dio prioridad en recolectar la zona del cérvix.

Western Blot

Los tractos reproductivos de ratones K14E7 con cáncer de cuello uterino y los controles se maceraron con nitrógeno líquido. Las muestras obtenidas se añadieron a tubos que contenían 1ml de tampón de lisis T-PER (ThermoScientific, Waltham, MA USA) e inhibidores de proteasa, luego se centrifugaron a 10.000 g, 15 minutos a 4 °C. Se recogieron los sobrenadantes y se determinó la concentración de proteína mediante el ensayo de Bradford (BioRad, Hercules, California, EE. UU.). A continuación, se cargaron 40 μ g de proteínas, se realizó SDS-PAGE al 10% y luego se sometieron a electrotransferencia en una membrana de nitrocelulosa (BioRad, Hercules, California, EE. UU.). Las membranas se incubaron con un tampón de bloqueo (TBST 1X con leche descremada en polvo al 3% p/v) durante 1 hora a temperatura ambiente. Se añadió a la membrana el anticuerpo anti-IDO1 (1:1000) (Cell Signaling Technology, Danvers, MA, EE. UU.) y se incubó durante la noche a 4 °C. Se utilizó anticuerpo anti-conejo IgG ligado a HRP (1:3000) (Cell Signaling Technology, Danvers, MA, EE. UU.) como anticuerpo secundario. La quimioluminiscencia se detectó utilizando el kit Immun-Star WesternC (BioRad, Hercules, CAL, EE. UU.) y el escáner de transferencia C-DIGIT de acuerdo con las instrucciones del fabricante. Se utilizó como referencia el anticuerpo anti-GAPDH (1:1000) (Santa Cruz Biotechnology, Dallas, TX, EE. UU.).

Histopatología, área tumoral e inmunohistoquímica

Los ratones K14E7 utilizados en este estudio se sacrificaron por dislocación cervical y se extirparon los tractos reproductores. Todos los tejidos fueron fijados con

paraformaldehído durante 16 horas e incluidos en parafina. Se realizaron cortes seriados (5 μm de espesor) utilizando el microtomo HistoCore BioCut (Leica Biosystems; Deer Park, EE. UU.). Las laminillas fueron desparafinadas, rehidratadas, teñidas con hematoxilina y eosina (H&E) y clasificadas histopatológicamente para identificar el grado de lesión cervical y el tamaño de los tumores en cada animal, como se describió previamente (65).

Las áreas tumorales se calcularon mediante la captura de imágenes tumorales con el microscopio Zeiss Axio Imager A2 (Carl Zeiss Microscopy, White Plains, NY, EE. UU.). El análisis se realizó analizando las regiones de interés en el software ImageJ 1.46J.

Para la tinción inmunohistoquímica, las laminillas se desparafinaron e hidrataron. La detección de proteínas se realizó utilizando el sistema BioSB (Santa Bárbara, CA, EE. UU.). Los portaobjetos de tejido se incubaron durante la noche a 4 °C con anticuerpos primarios contra MCM2 (1:800), IDO1 (1:800) (Cell Signaling Technology, Danvers, MA, EE. UU.), CXCL5 (1:100) (Bioss Antibodies, Woburn, MA, EE. UU.), CD8 (1:100) PCNA (1:100) (San-ta Cruz Biotechnology, Dallas, TX, EE. UU.), MPO (1:8000) y Granzyma B (1:100) (Abcam, Waltham, MA, EE. UU.). Posteriormente, los portaobjetos se lavaron con PBS 1X y se incubaron con un anticuerpo secundario ligado a HRP (1:1000) durante 1 hora a temperatura ambiente. Las proteínas se detectaron usando cromógeno DAB. Finalmente, los tejidos se tiñeron con hematoxilina durante 1 minuto, se lavaron con PBS 1X y se cubrieron con medio de montaje Entellan para microscopía (Merck, Darmstadt, DE).

Las cuantificaciones basadas en inmunohistoquímica se realizaron capturando cinco campos en todo el tejido de cáncer de cuello uterino de cada grupo. Además, el número de células positivas se cuantificó utilizando el software Image Pro Plus 4.5.0.19.

Actividad de Indoleamina 2,3-dioxigenasa 1 (IDO1)

Para medir la actividad de IDO1 en tejidos de mamíferos, utilizamos el kit de ensayo de actividad de IDO1 (Abcam; Waltham, EE. UU.) de acuerdo con las instrucciones del fabricante. Brevemente: homogeneizamos el cérvix de aproximadamente 20mg en 500 μl de tampón de ensayo IDO1, centrifugamos (10 000 x g, 15 minutos, 4 °C) y se recogió el sobrenadante. Luego se prepararon 50 μl de premezcla de reacción (2X), se mezclaron con 15 μl de la muestra y se completaron hasta 90 μl con tampón de ensayo IDO1. A continuación, se añadieron 10 μl de la solución de sustrato IDO1 1 mM a cada pocillo de

ensayo y la placa se incubó a 37 °C en oscuridad durante 45 min. Luego se agregaron 50 µl de la solución de revelador fluorogénico, la placa se incubó a 45 °C durante 3 horas y se midió la fluorescencia (Ex/Em = 402/488 nm).

Ensayo TUNEL

El procedimiento se realizó con el kit de ensayo HRP-DAB tunel (Abcam, Waltham, MA, EE. UU.) de acuerdo con las instrucciones del fabricante. Brevemente, las laminillas se desparafinaron e hidrataron. A continuación, se añadieron 100 µl de solución de peroxidasa K, se incubó durante 20 minutos y se lavó con TBS 1X, luego se añadieron 100 µl de bloqueo de peroxidasa durante 10 minutos y se lavó con TBS 1X. Los portaobjetos se cubrieron con 100 µl de tampón de equilibrio TdT y se incubaron durante 30 minutos a temperatura ambiente. Luego se agregaron 40 µl de la mezcla de reacción de marcado con TdT, se agregaron cubreobjetos a los portaobjetos y se incubaron durante 90 minutos a 37 °C en una cámara húmeda. A continuación, se lavó con TBS 1X, se añadieron 100 µl de Stop buffer y se incubó durante 5 minutos. Luego se agregaron 100 µl de tampón de bloqueo y se incubó por 10 minutos, se eliminó el exceso y se agregaron 100 µl del conjugado y se incubó por 30 minutos en cámara húmeda. Se lavó con PBS 1X, se añadieron 100 µl de solución DAB y se tiñó con 100 µl de verde de metilo durante 3 minutos. Finalmente, los portaobjetos se cubrieron con medio de montaje Entellan para microscopía (Merck, Darmstadt, DE).

Análisis estadístico

Los datos cuantitativos del análisis estadístico se presentaron como media y desviación estándar (DE). El valor de p se calculó mediante la prueba de Student y las diferencias significativas se tomaron como $p < 0,05$. Los análisis estadísticos anteriores se realizaron con el software GraphPad Prism 9. El ARNm de IDO1, CXCL1 y CXCL8 y el análisis de supervivencia general se realizaron utilizando la base de datos GEPIA2.

RESULTADOS

La inhibición combinada de IDO y CXCR2 redujo el área tumoral y la proliferación.

La expresión de IDO1 y ligandos del eje CXCLs/CXCR2 han sido reportados como factores importantes en el desarrollo de diferentes tumores. Así mismo su sobreexpresión se correlaciona con un estadio avanzado de la enfermedad y mal pronóstico. Previamente, en nuestro grupo de trabajo se había reportado la sobreexpresión de ARNm de IDO1, CXCL1 y CXCL5 en lesiones malignas cervicales en el modelo murino K14E7 tratado con estradiol (66). Para demostrar, que la enzima IDO1 se sobreexpresa en el modelo K14E7E2 tratado con estradiol durante 6 meses, es decir un ratón con cáncer cervicouterino, se evaluó por western blot la expresión de IDO1. En la figura 4A, se pudo observar un aumento en la expresión de IDO1 en ratones K14E7E2, comparado con ratones K14E7 control. Así mismo, se evaluó por inmunohistoquímica CXCL5, donde se pudo observar un aumento significativo en el número de células positivas a CXCL5 en ratones con cáncer. Estos dos resultados, nos permitieron concluir, que efectivamente, en el modelo murino de cáncer cervicouterino se sobreexpresa IDO1 y CXCL5 y que son dos blancos terapéuticos importantes que evaluar.

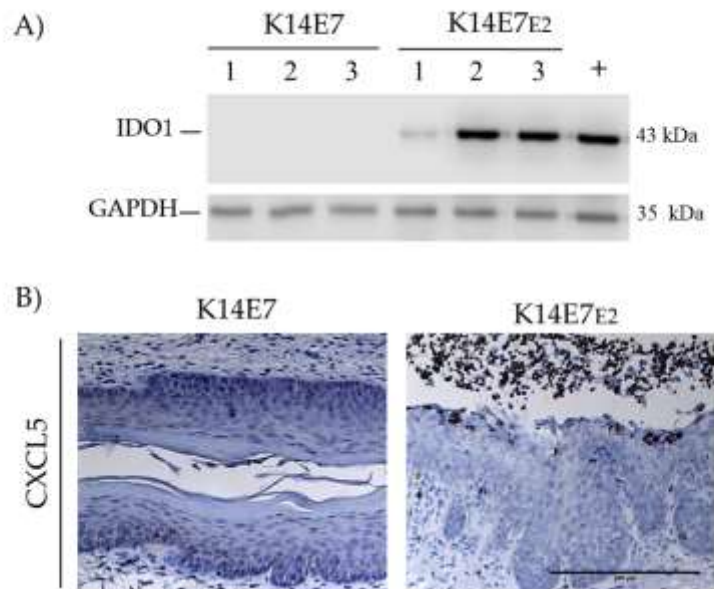


Figura 4. Expresión de IDO1 y CXCL5. A) Detección de IDO1 por WB en un modelo de ratón con cáncer de cuello uterino (K14E7E2) en comparación con el control (K14E7).

B) Inmunohistoquímica de CXCL5 en tejido cervical de K14E7E2 en comparación con K14E7. Campo visual con aumento de 20x y barra de escala de 200 μ m.

El objetivo de nuestro trabajo fue evaluar IDO1 y CXCR2 como blancos terapéuticos en cáncer cervicouterino utilizando el modelo de ratón K14E7. En la figura 5A se representan las estrategias de tratamiento, establecida en dos regímenes, preventivo (PR) y terapéutico (TR). Cuando se administró terapia combinada (IDO1i+CXCR2i) (Figura 5B, panel K14E7E2+CT), en los dos regímenes, se observó una disminución en las áreas tumorales (Figura 5C), con algunas regiones de displasia moderada y disminución en el tamaño de las papilas e inflamación, en comparación con el grupo sin terapia (Figura 5B, panel K14E7E2). Además, también se evaluó el efecto como monoterapia (Figura 5B, paneles K14E7E2+IDO1i y K14E7E2+CXC2i). El tratamiento en monoterapia en el régimen preventivo disminuyó en menor grado la hiperplasia y el área tumoral. Curiosamente, no se encontraron efectos significativos en el régimen terapéutico (Figura 5C). Todos los resultados se compararon con el control K14E7 (control negativo) y K14E7E2 (ratones tratados durante seis meses con estradiol y que desarrollaron CC). Los resultados, mostraron una reducción significativa en el área del tumor primordialmente al administrar una terapia combinada.

Para evaluar el efecto de la monoterapia y la terapia combinada sobre la proliferación celular, decidimos evaluar dos marcadores, PCNA y MCM2. En el grupo control negativo (Figura 6A, panel K14E7), se detectó PCNA, localizado principalmente en las zonas basal y parabasal. En ratones con cáncer (K14E7E2) la detección de PCNA se observó distribuida a través de todo el epitelio como se ha descrito anteriormente para el cáncer de cuello uterino (65, 67). En los regímenes con monoterapia (K14E7E2+IDO1i) y (K14E7E2+CXC2i), la distribución de PCNA es muy similar a los ratones con cáncer, pero al realizar la cuantificación se logró observar una disminución significativa en el número de células positivas a PCNA (Figura 6C). En el grupo K14E7E2+CT la tinción de PCNA se restringió principalmente en la zona basal y parabasal y se observó una disminución significativa en el número de células proliferantes, observándose en este régimen los mejores resultados terapéuticos.

Los resultados obtenidos anteriormente se corroboraron, analizando un segundo marcador de proliferación MCM2. la tinción de MCM2 fue leve y se detectó

principalmente en el área suprabasal (Figura 6B, panel K14E7). Por el contrario, en el tejido de cáncer de cuello uterino (Figura 6B, panel K14E7E2), la tinción de MCM2 fue muy similar a lo observado en la detección de PCNA. En el grupo K14E7E2+CT, la tinción de MCM2 se restringió principalmente a las células basal y parabasales, lo que indica una disminución de la proliferación. Cabe mencionar, que el tratamiento con monoterapia también ejerce un efecto significativo al disminuir el número de células positivas a MCM2, sin embargo, los efectos más significativos se obtienen cuando se administra una terapia combinada tanto en el régimen preventivo como terapéutico (Figura 6D).

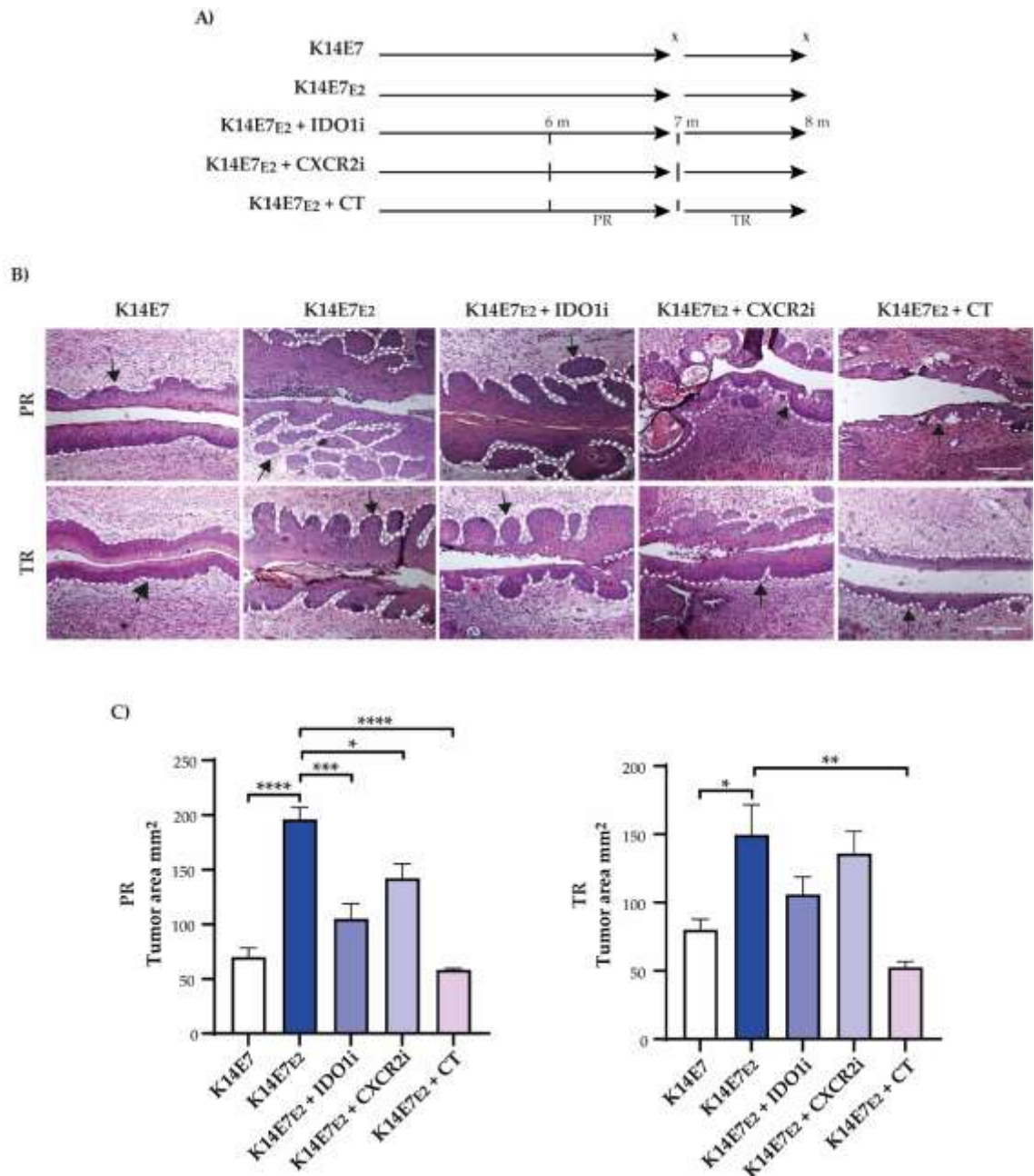


Figura 5. La inhibición combinada de IDO1 y CXCR2 redujo el área de cáncer de cuello uterino. A) Representación esquemática de los regímenes preventivo (PR) y terapéutico (TR). El PR se basó en la administración de DL-1MT (IDO1i) y SB225002 (CXCR2i) a los seis meses de edad (líneas de puntos 6 m). Los ratones se sacrificaron (x) a los siete meses de edad (líneas de puntos 7 m). TR se basó en la administración de DL-1MT y SB225002 a los 7 meses (líneas de puntos 7m). Los ratones se sacrificaron (x) a los ocho meses de edad (8 m). K14E7 representa ratones control, K14E7E2 ejemplifica ratones tratados con E2 durante seis meses que desarrollaron CC a los 7 meses de edad, K14E7E2 + IDO1i o K14E7E2 + CXCR2i representa un régimen de monoterapia y K14E7E2 + CT ejemplifica terapia combinada. B) Análisis

histopatológico del tejido cervical del modelo de ratón K14E7. Las secciones se tiñeron con hematoxilina y eosina (H&E). Barra de escala: 100 μ m. Campo visual a 10 aumentos. C) El área del tumor en el tejido cervical se cuantificó mediante tinción con H&E. Las barras representan cuatro experimentos independientes y los datos se dan como la media \pm SD ($*p \leq 0,05$, $**p \leq 0,01$, $***p \leq 0,001$ y $****p \leq 0,0001$ Prueba t de Student).

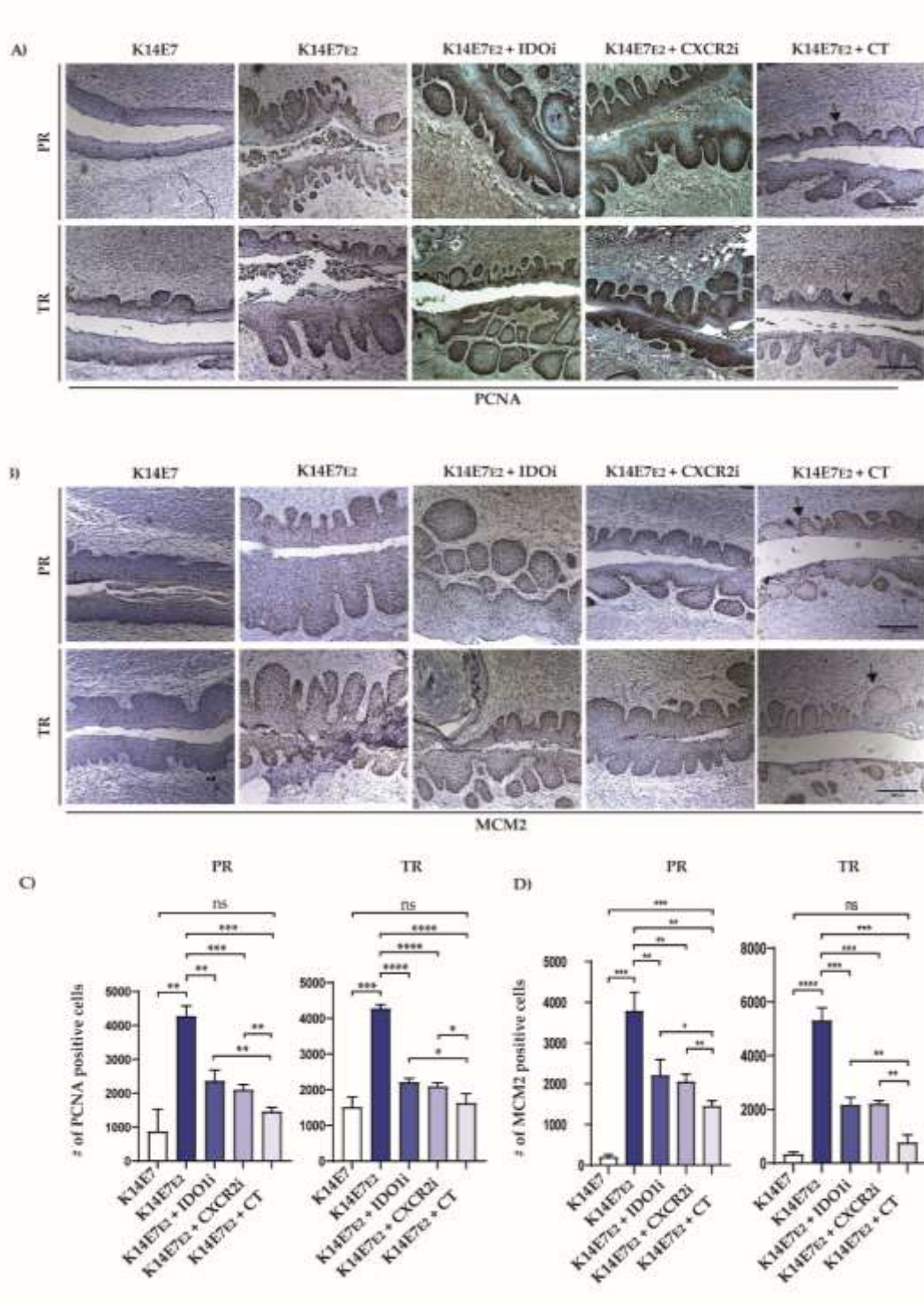


Figura 6. La terapia combinada redujo la proliferación de tejido canceroso de cuello

uterino. Imágenes representativas que muestran los resultados de la inmunohistoquímica de A) PCNA. B) MCM2. C y D) cuantificación del número de células positivas a PCNA y MCM2 en el régimen preventivo y terapéutico. Campo visual con un aumento de $10 \times$ y barra de escala de $200 \mu\text{m}$. Cada barra es un experimento representativo de tres cuantificaciones basadas en inmunohistoquímica independientes. Los datos se dan como la media \pm SD (* $p \leq 0,05$, ** $p \leq 0,01$, *** $p \leq 0,001$ y **** $p \leq 0,0001$ prueba t de Student).

La terapia combinada de IDO y CXCR2 disminuyo la expresión y actividad de IDO1 y el reclutamiento de neutrófilos.

Los resultados más significativos, se obtuvieron cuando se aplicó una terapia combinada, por tal razón los análisis posteriores se enfocaron en este régimen. Anteriormente, demostramos que los ratones K14E7 con cáncer, expresan niveles aumentados de la enzima IDO1, por tal motivo investigamos la influencia de la terapia combinada en la expresión y actividad de IDO1. Como se muestra en la figura 7A la expresión de IDO1 se limita principalmente a la infiltración celular en el cáncer de cuello uterino. Sin embargo, cuando se administró la terapia combinada, la señal inmunohistoquímica y actividad de IDO1 disminuyeron (Figuras 7A, 7B y 7C). también se evaluó el infiltrado de neutrófilos, mediante la tinción con mieloperoxidasa (MPO), en la figura 7A y 7B se observa que la terapia combinada disminuye el reclutamiento de neutrófilos en comparación con un ratón con cáncer (K14E7E2).

La terapia combinada de IDO1 y CXCR2 aumento la apoptosis y el infiltrado de linfocitos CD8+ en el régimen preventivo y terapéutico.

También nos preguntamos que efecto tenía la terapia combinada en la apoptosis y el infiltrado de linfocitos citotóxicos CD8+. Para evaluar la apoptosis celular, realizamos el ensayo TUNEL, en donde se encontró que efectivamente la terapia combinada aumenta la apoptosis en regímenes preventivo (Figura 8A y 8C, panel Tunel) y terapéutico (Figura 8B y 8D, panel Tunel) en comparación con ratones control. Así mismo evaluamos el infiltrado de linfocitos CD8+ y uno de sus mecanismos de muerte, la liberación de Granzima B, los resultados mostraron un aumento en el número de células positivas a CD8+ y Granzima B cuando se administró terapia combinada en ambos regímenes (Figura 8, paneles de CD8+ y GrB+).

Finalmente, investigamos la expresión del mRNA de los genes IDO1 y CXCLs en cáncer de cuello uterino humano, se realizó un análisis basado en datos del atlas del genoma del cáncer (TCGA) y la expresión del genotipo del tejido (GTEx) utilizando la plataforma GEPIA2. Los datos mostraron una tendencia al aumento en la expresión de ARNm IDO1, y un aumento significativo en la expresión de ARNm de CXCL1 y CXCL8 en el carcinoma de células escamosas de cuello uterino y el adenocarcinoma endocervical (CECS) (Figura 9A). Adicionalmente, se realizó un análisis de Kaplan-Meier que mostró que la expresión de CXCL1 y CXCL8 son un indicador de pronóstico desfavorable en cáncer de cuello uterino (Figura 9B).

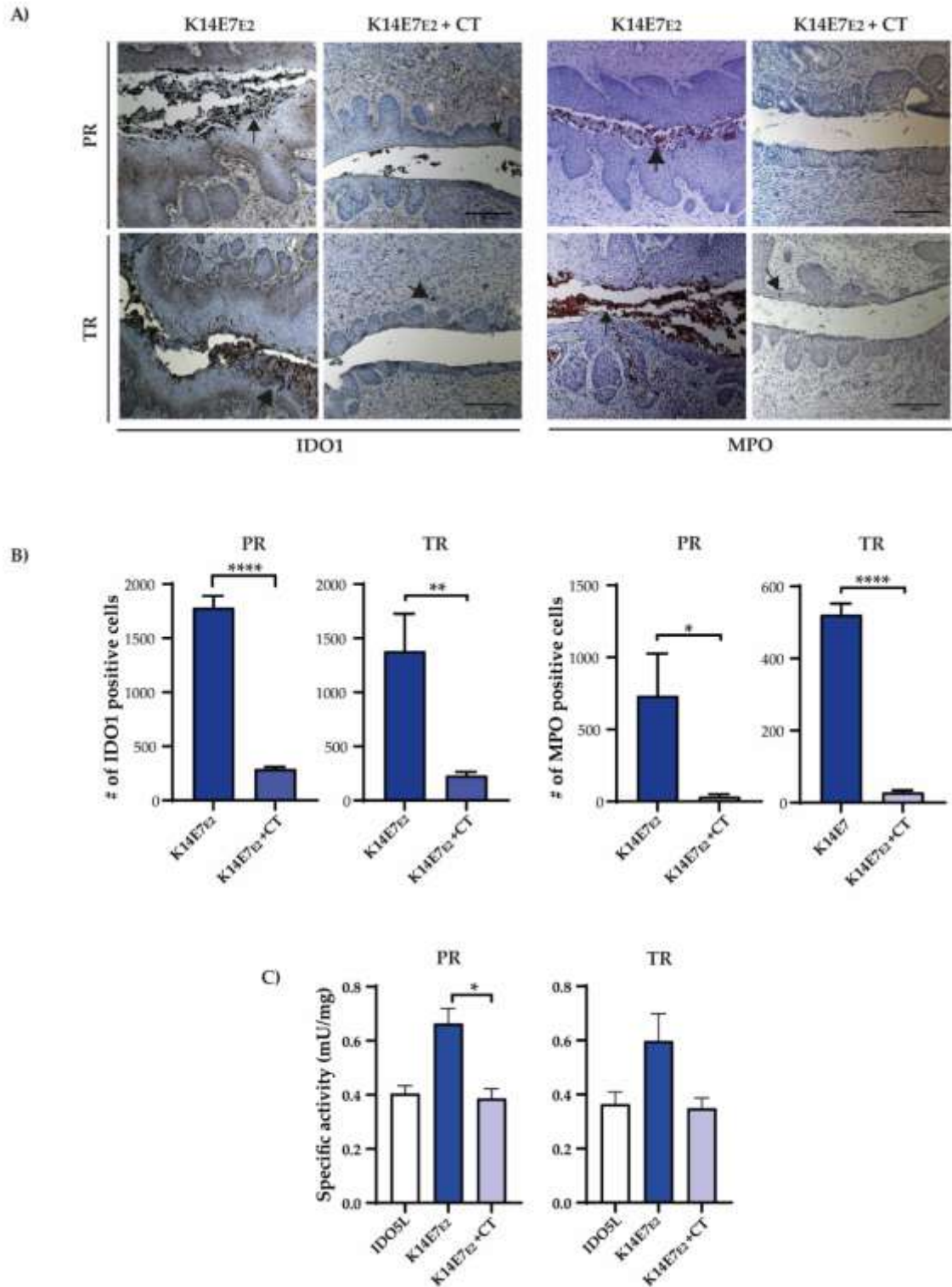


Figura 7. La terapia combinada disminuyó la expresión y actividad de IDO1 y el reclutamiento de neutrófilos. A) Análisis inmunohistoquímico de IDO1 y MPO en tejido cervical de ratones. Los núcleos se contrastaron con hematoxilina. Campo visual a 10x. Barra de escala 200 μ m. B) Cuantificación e inmunohistoquímica de IDO1 y MPO. C) Análisis de la

actividad de IDO1. Cada barra es un experimento representativo de tres ensayos independientes. Los datos se dan como la media \pm SD ($*p \leq 0,05$, $**p \leq 0,01$, $***p \leq 0,001$ y $****p \leq 0,0001$ prueba t de Student). Régimen preventivo (PR) y terapéutico (TR).

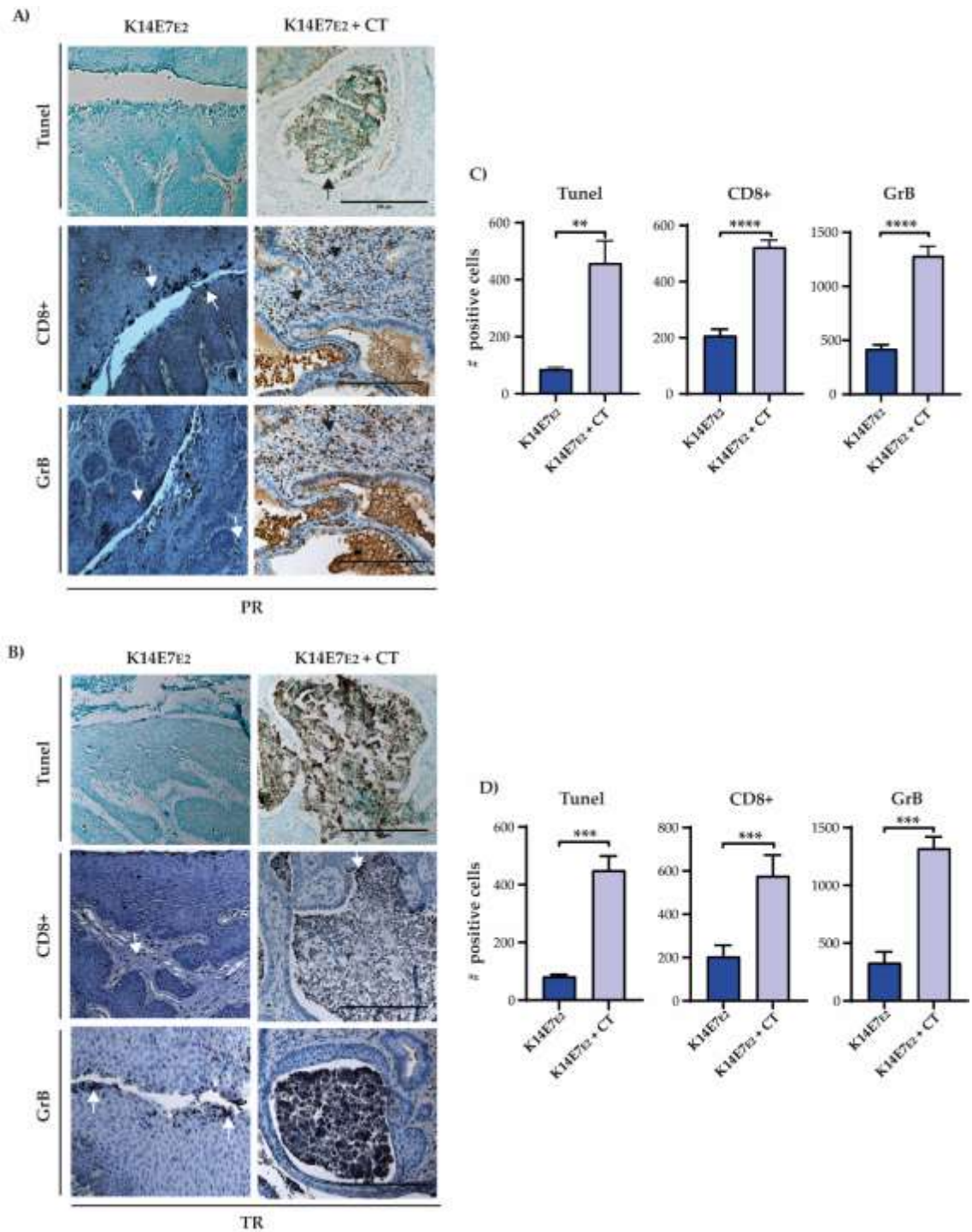


Figura 8. La terapia combinada aumento la apoptosis y el infiltrado de células T CD8+ en tumores de cuello uterino. A) y B) Representación esquemática del ensayo de apoptosis (Tunel), inmunohistoquímica de células T CD8+ y Granzima B (GrB) en regímenes preventivo

(PR) y terapéutico (TR), respectivamente. Campo visual con aumento de 20x y barra de escala de 200 μm . (C) y (D) ilustran el número de cuantificaciones de células positivas de tres ensayos independientes. Los datos se muestran como la media \pm SD ($*p \leq 0,05$, $**p \leq 0,01$, $***p \leq 0,001$ y $****p \leq 0,0001$ prueba t de Student).

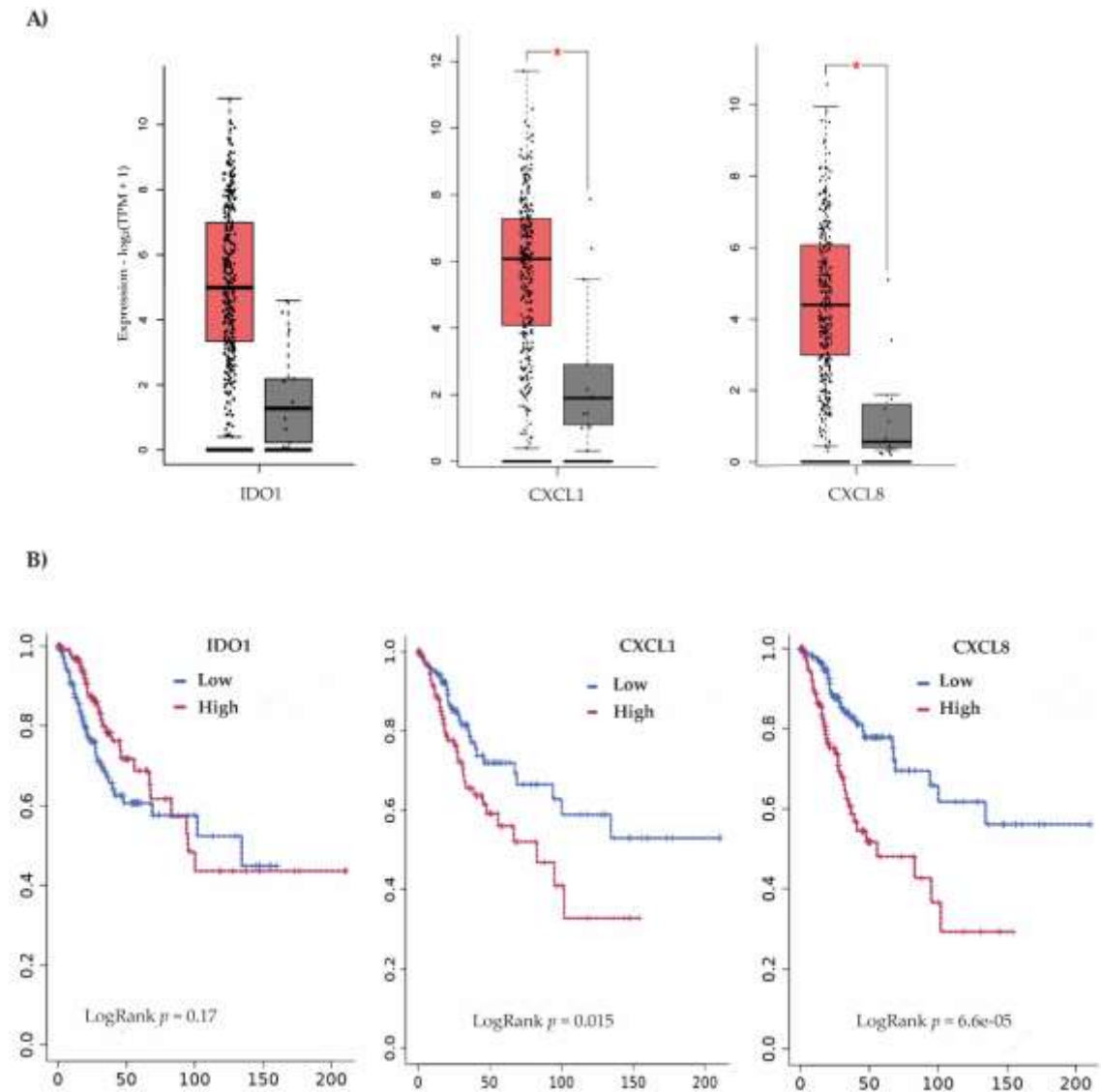


Figura 9. Expresión de IDO1, CXCL1 y CXCL8 y supervivencia global en cáncer de cuello uterino humano. A) Análisis de expresión de RNAm y B) supervivencia global en pacientes con cáncer de cuello uterino según la baja y alta expresión de IDO1, CXCL1 y CXCL8.

El modelo murino K14E7 es dependiente de la carga hormonal.

Previamente se reporto que el uso de antagonistas del receptor de estrógenos, redujo el tamaño de las lesiones en ratones K14E7 tratados con estradiol, pero que se requiere de un tratamiento prolongado para mantener estos efectos. En nuestro trabajo, se evaluo la extracción de los ovarios, para determinar si esta estrategia lograba efectos significativos en la reduccion de la lesiones y tamaño del tumor. En la figura 10A se representa la estrategia experimental y en la figura 10B, en el panel K14E7, se muestra una imagen representativa de un control, que consiste en un ratón de 9 meses de edad sin tratamiento hormonal y con ovarios, en el cual se observo una ligera hiperplasia. En el grupo K14E7E2+OVX se observo como la ovariectomía en cada uno de los tres ratones que previamente desarrollaron cáncer, disminuyo el tamaño de las lesiones de manera drastica comparada con el ratón con cáncer (figura 10B, panel K14E7E2). De esta manera se puede concluir, que el modelo K14E7, es dependiente de una fuente de hormona para la progresion y mantenimiento del cancer cervicouterino.

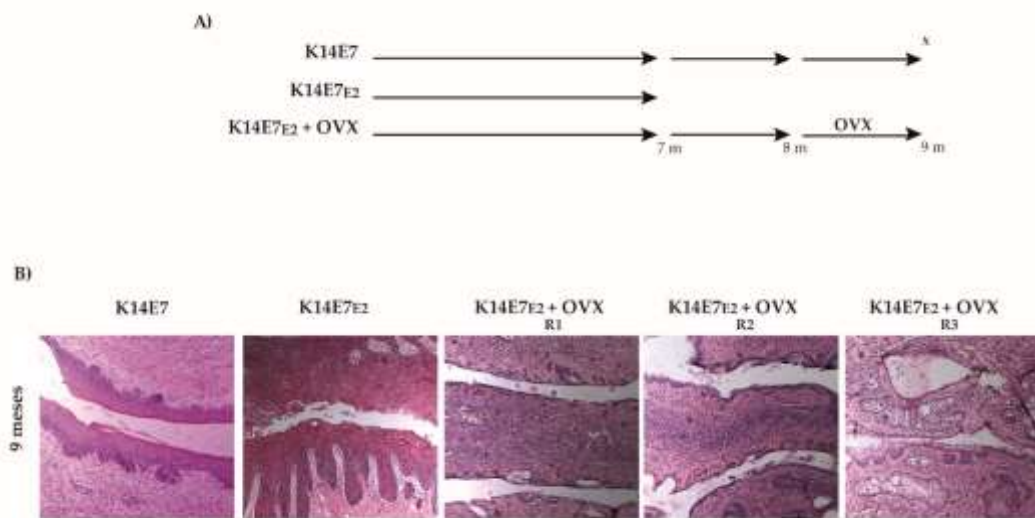


Figura 10. La ovariectomía redujo las lesiones y el cáncer en el modelo K14E7. A) Representación esquemática de los grupos, K14E7 control de 9 meses sin ningún tratamiento hormonal ni ovariectomía. K14E7E2 ejemplifica ratones tratados con E2 durante seis meses que desarrollaron CC a los 7 meses de edad, K14E7E2 + OVX representa ratones tratados con E2 durante 6 meses y posteriormente se retiraron los ovarios (ovariectomía) y fueron sacrificados a los 9 meses de edad. B) Análisis histopatológico del tejido cervical del modelo de ratón K14E7. Las secciones se tiñeron con hematoxilina y eosina (H&E), (R1, R2 y R3 representan imágenes de tres ratones).

La terapia combinada de IDO y CXCR2 promueve la regresión de las lesiones

Finalmente, en la Figura 11 se muestra la representación esquemática de los efectos obtenidos al administrar un régimen combinado de inhibición de IDO y CXCR2 en un modelo murino de cáncer cervicouterino K14E7. Demostrando que estos son dos blancos terapéuticos de gran relevancia en la prevención y tratamiento del cáncer cervicouterino.

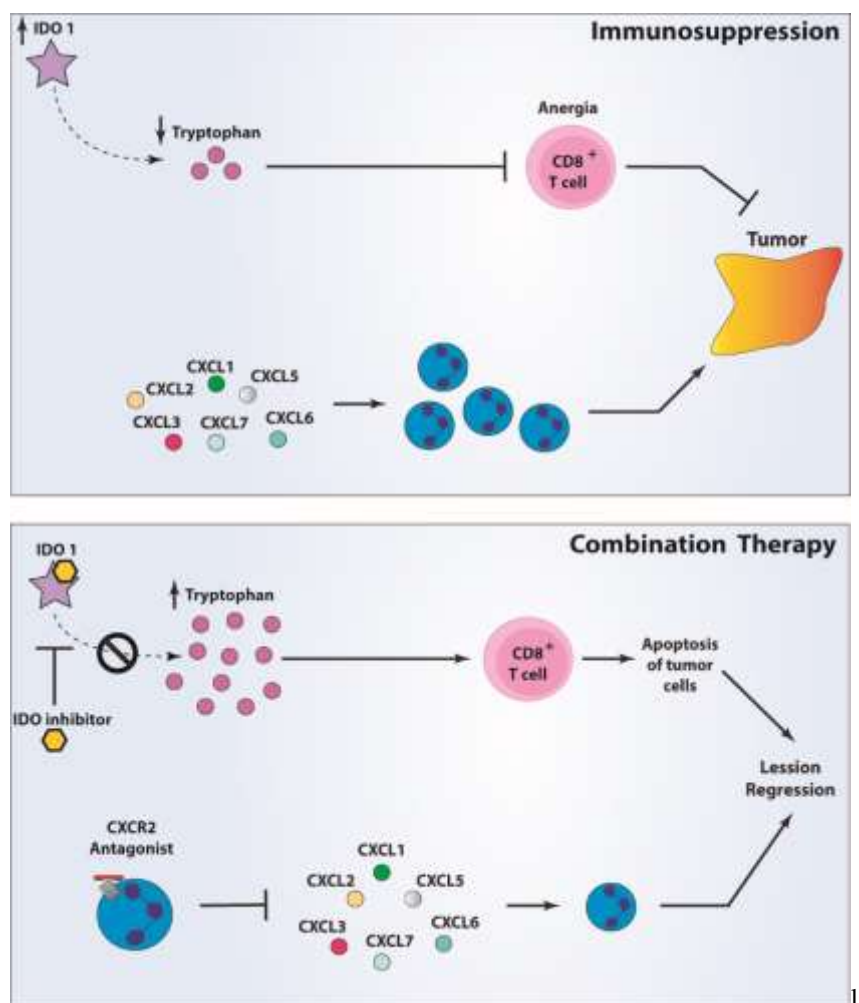


Figura 11. La inhibición combinada de IDO y CXCR2 previene y atenúa el cáncer cervicouterino. A) En el microambiente tumoral, el infiltrado de diferentes poblaciones celulares del sistema inmune y las células tumorales sobreexpresan IDO1 y el receptor de quimiocinas CXCR2, que favorecen el agotamiento de linfocitos citotóxicos CD8+ y el infiltrado de neutrófilos, promoviendo la progresión tumoral. B) La inhibición combinada de IDO1 y CXCR2, aumenta el infiltrado de linfocitos citotóxicos CD8+, la apoptosis, disminuye el infiltrado inflamatorio y reduce el tamaño de las lesiones.

DISCUSIÓN

Se han informado niveles elevados de enzima IDO1 y desregulación del eje CXCR2/CXCL en diferentes tumores, que se han asociado con un estadio avanzado de la enfermedad, un mal pronóstico y una mala respuesta a los tratamientos (68-70). Por esta razón, varios informes sugieren que la inhibición de CXCR2 o IDO1 puede ser terapéuticamente útil en muchos cánceres humanos (71, 72). En cáncer de cuello uterino, en un ensayo clínico de fase 1 (NCT02471846) se estudió la inhibición de IDO1 (Navoximod) en combinación con Atezolizumab (inhibidor de PD-L1) y se reportó que la eficacia antitumoral fue parcial (73). Recientemente, se observó que los inhibidores de IDO1 (D-1MT y DL-1MT) aumentan el efecto antitumoral de la vacuna de la oncoproteína HPV16 E7 (gDE7) (74). Referente a CXCR2, se ha informado que es esencial en el desarrollo y la persistencia de cáncer cervicouterino (75, 76); además, en pacientes con cáncer de cuello uterino que presentan leucocitosis, se ha propuesto la inhibición de CXCR2 como un objetivo terapéutico prometedor (77, 78). Sin embargo, el efecto terapéutico de la inhibición de CXCR2 en CC ha sido poco estudiado. En líneas celulares de cáncer de cuello uterino (Hela y C33A) tratadas con SB225002 disminuyó la viabilidad celular e indujo la apoptosis celular (79). Así mismo, se ha demostrado que la efectividad de la inhibición de CXCR2 incrementa cuando se combina con otros blancos terapéuticos (61, 62, 80). En este estudio, nosotros demostramos al evaluar dos marcadores de proliferación MCM2 y PCNA, que la terapia combinada es el régimen terapéutico que reduce significativamente la proliferación en tejido cervical tumoral y además disminuye el área tumoral. Estos resultados se compararon con diferentes estudios experimentales. Por ejemplo, el tratamiento con SB225002 en células de cáncer renal y células de cáncer de próstata, disminuye la proliferación celular y su administración en modelos in vivo reduce el tamaño tumoral (81, 82). También se probó la eficacia del inhibidor de IDO1 (1D/L-MT) en combinación con ciclofosfamida en un modelo de tumores ortotópicos de cáncer de mama 4T1; este tratamiento combinado disminuyó el tamaño del tumor (83). Por lo tanto, nuestros resultados sugieren que la inhibición combinada de IDO1i (1D/L-MT) y CXCR2i (SB225002) tiene un valor terapéutico significativo en cáncer de cuello uterino en comparación con la estrategia de monoterapia. También reportamos que los ratones K14E7E2 que generaron cáncer tienen un número elevado de células positivas para CXCL5 y MPO, es decir, un mayor infiltrado de neutrófilos y que la terapia combinada favorece la reducción de este infiltrado tanto en

los regímenes preventivos como terapéuticos. En líneas celulares de cáncer de pulmón, el tratamiento con SB225002 disminuyó la migración e invasión (84) y en ratones con tumores ortotópicos de células pancreáticas, suprimió el crecimiento tumoral y redujo el infiltrado de neutrófilos y la angiogénesis (85).

Otro hallazgo crucial de este estudio fue que la inhibición combinada de IDO1 y CXCR2 disminuyó la proliferación y aumentó la apoptosis. Mediante la técnica del Tunel pudimos observar un mayor número de células apoptóticas cuando los ratones recibieron la terapia combinada (K14E7E2+CT) en comparación con los ratones con cáncer (K14E7E2). Estos resultados son similares a los obtenidos tanto *in vitro* como *in vivo*. Por ejemplo, el tratamiento con el inhibidor de CXCR2 (SB225002) en células de cáncer de ovario indujo apoptosis (86) y en un modelo de glioblastoma la administración de una terapia combinada con Temozolamida y SB225002 redujo el volumen tumoral, la proliferación y aumentó la apoptosis celular (87). También, en líneas celulares de carcinoma renal de células claras, leucemia mielógena crónica y cáncer de pulmón, el inhibidor de CXCR2 (SB225002) indujo apoptosis (62, 81, 88).

Se ha informado anteriormente que el agotamiento del triptófano y los metabolitos del triptófano catalizada por IDO1 causa anergia en los linfocitos CD8, lo que les impide ejercer su efecto citotóxico (89, 90). La capacidad antitumoral de los inhibidores de IDO1 se deriva predominantemente de la regulación de las células inmunitarias, aumentando el número de linfocitos infiltrantes de tumores. En este estudio, informamos un mayor número de células T CD8+ y una expresión elevada de Granzima B debido al efecto de la inhibición combinada de IDO y CXCR2 (1D/L-MT y SB225002). Uno de los mecanismos de muerte mediados por linfocitos CD8 citotóxicos, es la liberación de perforinas y GrB para inducir apoptosis en las células blanco, entre ellas las células tumorales (91). En un estudio previo en ratones K14E7 tratados con estradiol, se reportó un incremento en la expresión del inhibidor de la proteasa 9 (PI9) un potente inhibidor de GrB (92), el cual se ha reportado que protege a las células contra la apoptosis inducida por GrB (93), por ende, este podría ser un nuevo mecanismo de evasión inmune en cáncer cervicouterino. Además, se ha reportado que la combinación de inhibidor de apo-IDO1 con apatinib (94) o sulfanato de sodio tanshinone IIA (inhibidor de IDO1) con terapia anti-PD1 (95) aumenta la infiltración de células T CD8+ en cáncer colorrectal. Además, en un estudio *in vivo* de linfocitos CD4 y CD8 aislados de pacientes con tumores de

ovario, incubados con células que sobreexpresan IDO1, se encontró que reduce la proliferación de linfocitos CD4 y CD8 y el tratamiento con el inhibidor D/L-1MT recupera su proliferación (96). Se han realizado ensayos clínicos, en los cuales recomiendan evaluar la actividad de IDO1 (P1/2 ECHO-202/KEYNOTE-037 y P3 ECHO-301/KEYNOTE-252) (97, 98) en estudios futuros. Por lo tanto, para el uso de inhibidores de IDO1 en la terapia de cáncer de cuello uterino, se debe tener en cuenta que en este tumor la tasa de positividad de IDO1 varía entre 52-100% (99), lo que sugiere evaluar dicha tasa antes de iniciar la terapia.

Tanto el modelo K14E7 como en FvB (ratones control) tratados con estradiol, hemos encontrado un aumento en IDO1, CXCL, PD-L1 y otros genes asociados con la inflamación (66). Por lo tanto, proponemos que el estradiol es el principal responsable de la desregulación de estos genes. Por lo tanto, trasladar el enfoque terapéutico que realizamos en este estudio a pacientes con cáncer cervicouterino requeriría una subclasificación que considere la expresión de estos genes y la estimulación hormonal prolongada.

También es importante mencionar, que ya se han estudiado otros enfoques terapéuticos en un modelo murino transgénico muy similar al utilizado en nuestro estudio, donde se evaluó el uso de antagonistas del receptor de estrógenos α (100, 101). Ellos reportaron que en este modelo el tratamiento hormonal es fundamental para el crecimiento y mantenimiento del tumor, y que el tratamiento con un antagonista reduce el tamaño de las lesiones, pero se requiere un tratamiento continuo para que se mantenga el efecto; además, se requieren más estudios, ya que el uso prolongado del antagonista causa menopausia temprana. Además, en ratones el cáncer cervicouterino se asocia con metaplasia escamosa atípica (ASM). Previamente se ha descrito que los ratones K14E7 requieren del receptor de estrógenos α (ER α) y del tratamiento continuo con pellets de estradiol para generar ASM, en este estudio reportaron que los ratones K14E7 con ovariectomía y no tratados con estradiol no desarrollaron ASM (102). Basándonos en estos reportes, decidimos evaluar el efecto de la extracción de los ovarios (ovariectomía) en ratones con cáncer (K14E7E2). Encontramos que en los ratones con ovariectomía se reduce el tamaño de las papilas en comparación con los ratones control. Por lo tanto, corroboramos, que este modelo es dependiente del tratamiento con estrógenos y que, en futuros estudios, el uso de antagonistas del receptor de estrógenos, podría ser una diana

terapéutica importante, pero se deben tener en cuenta los posibles efectos negativos mencionados anteriormente.

CONCLUSIÓN

La inhibición combinada de IDO1 y CXCR2 previene y atenúa el cáncer cervicouterino, por lo tanto, estos dos blancos podrían tener implicaciones clínicas inmediatas.

REFERENCIAS

1. H. Sung *et al.*, Global Cancer Statistics 2020: GLOBOCAN Estimates of Incidence and Mortality Worldwide for 36 Cancers in 185 Countries. *CA Cancer J Clin* **71**, 209-249 (2021).
2. W. H. Organization. (Online database, 2020).
3. C. Yadav *et al.*, Overview of genetic and epigenetic regulation of human papillomavirus and apoptosis in cervical cancer. *Apoptosis*, (2023).
4. A. A. McBride, Human papillomaviruses: diversity, infection and host interactions. *Nat Rev Microbiol* **20**, 95-108 (2022).
5. H. U. Bernard *et al.*, Classification of papillomaviruses (PVs) based on 189 PV types and proposal of taxonomic amendments. *Virology* **401**, 70-79 (2010).
6. A. J. Klingelutz, A. Roman, Cellular transformation by human papillomaviruses: lessons learned by comparing high- and low-risk viruses. *Virology* **424**, 77-98 (2012).
7. J. Doorbar *et al.*, The biology and life-cycle of human papillomaviruses. *Vaccine* **30 Suppl 5**, F55-70 (2012).
8. D. Bzhalava, C. Eklund, J. Dillner, International standardization and classification of human papillomavirus types. *Virology* **476**, 341-344 (2015).
9. R. L. Winer *et al.*, Condom use and the risk of genital human papillomavirus infection in young women. *N Engl J Med* **354**, 2645-2654 (2006).
10. A. G. Nyitray, M. R. Iannacone, The epidemiology of human papillomaviruses. *Curr Probl Dermatol* **45**, 75-91 (2014).
11. C. Remschmidt *et al.*, Risk factors for cervical human papillomavirus infection and high-grade intraepithelial lesion in women aged 20 to 31 years in Germany. *Int J Gynecol Cancer* **23**, 519-526 (2013).
12. S. Asthana, V. Busa, S. Labani, Oral contraceptives use and risk of cervical cancer-A systematic review & meta-analysis. *Eur J Obstet Gynecol Reprod Biol* **247**, 163-175 (2020).
13. V. Moreno *et al.*, Effect of oral contraceptives on risk of cervical cancer in women with human papillomavirus infection: the IARC multicentric case-control study. *Lancet* **359**, 1085-1092 (2002).
14. P. Appleby *et al.*, Cervical cancer and hormonal contraceptives: collaborative reanalysis of individual data for 16,573 women with cervical cancer and 35,509 women without cervical cancer from 24 epidemiological studies. *Lancet* **370**, 1609-1621 (2007).
15. N. Muñoz *et al.*, Role of parity and human papillomavirus in cervical cancer: the IARC multicentric case-control study. *Lancet* **359**, 1093-1101 (2002).
16. R. R. Riley *et al.*, Dissection of human papillomavirus E6 and E7 function in transgenic mouse models of cervical carcinogenesis. *Cancer Res* **63**, 4862-4871 (2003).

17. R. Herber, A. Liem, H. Pitot, P. F. Lambert, Squamous epithelial hyperplasia and carcinoma in mice transgenic for the human papillomavirus type 16 E7 oncogene. *J Virol* **70**, 1873-1881 (1996).
18. T. Brake, P. F. Lambert, Estrogen contributes to the onset, persistence, and malignant progression of cervical cancer in a human papillomavirus-transgenic mouse model. *Proc Natl Acad Sci U S A* **102**, 2490-2495 (2005).
19. J. M. Arbeit, K. Münger, P. M. Howley, D. Hanahan, Progressive squamous epithelial neoplasia in K14-human papillomavirus type 16 transgenic mice. *J Virol* **68**, 4358-4368 (1994).
20. L. B. Kennedy, A. K. S. Salama, A review of cancer immunotherapy toxicity. *CA Cancer J Clin* **70**, 86-104 (2020).
21. R. D. Schreiber, L. J. Old, M. J. Smyth, Cancer immunoediting: integrating immunity's roles in cancer suppression and promotion. *Science* **331**, 1565-1570 (2011).
22. G. P. Dunn, L. J. Old, R. D. Schreiber, The three Es of cancer immunoediting. *Annu Rev Immunol* **22**, 329-360 (2004).
23. Y. Zhang, Z. Zhang, The history and advances in cancer immunotherapy: understanding the characteristics of tumor-infiltrating immune cells and their therapeutic implications. *Cell Mol Immunol* **17**, 807-821 (2020).
24. G. A. Rabinovich, D. Gabrilovich, E. M. Sotomayor, Immunosuppressive strategies that are mediated by tumor cells. *Annu Rev Immunol* **25**, 267-296 (2007).
25. E. BOYLAND, D. C. WILLIAMS, The metabolism of tryptophan. 2. The metabolism of tryptophan in patients suffering from cancer of the bladder. *Biochem J* **64**, 578-582 (1956).
26. R. Yoshida, J. Imanishi, T. Oku, T. Kishida, O. Hayaishi, Induction of pulmonary indoleamine 2,3-dioxygenase by interferon. *Proc Natl Acad Sci U S A* **78**, 129-132 (1981).
27. A. L. Mellor, D. H. Munn, IDO expression by dendritic cells: tolerance and tryptophan catabolism. *Nat Rev Immunol* **4**, 762-774 (2004).
28. A. L. Mellor, D. B. Keskin, T. Johnson, P. Chandler, D. H. Munn, Cells expressing indoleamine 2,3-dioxygenase inhibit T cell responses. *J Immunol* **168**, 3771-3776 (2002).
29. M. Cavia-Saiz *et al.*, The role of plasma IDO activity as a diagnostic marker of patients with colorectal cancer. *Mol Biol Rep* **41**, 2275-2279 (2014).
30. G. Brandacher *et al.*, Prognostic value of indoleamine 2,3-dioxygenase expression in colorectal cancer: effect on tumor-infiltrating T cells. *Clin Cancer Res* **12**, 1144-1151 (2006).
31. A. Engin *et al.*, Relationship between indoleamine 2,3-dioxygenase activity and lymphatic invasion propensity of colorectal carcinoma. *World J Gastroenterol* **22**, 3592-3601 (2016).

32. T. Zhang *et al.*, Expression and Prognostic Value of Indoleamine 2,3-dioxygenase in Pancreatic Cancer. *Chin Med J (Engl)* **130**, 710-716 (2017).
33. H. Urakawa *et al.*, Prognostic value of indoleamine 2,3-dioxygenase expression in high grade osteosarcoma. *Clin Exp Metastasis* **26**, 1005-1012 (2009).
34. Z. Chinn, M. H. Stoler, A. M. Mills, PD-L1 and IDO expression in cervical and vulvar invasive and intraepithelial squamous neoplasias: implications for combination immunotherapy. *Histopathology* **74**, 256-268 (2019).
35. J. Hascitha *et al.*, Analysis of Kynurenine/Tryptophan ratio and expression of IDO1 and 2 mRNA in tumour tissue of cervical cancer patients. *Clin Biochem* **49**, 919-924 (2016).
36. D. M. Ferns *et al.*, Indoleamine-2,3-dioxygenase (IDO) metabolic activity is detrimental for cervical cancer patient survival. *Oncoimmunology* **4**, e981457 (2015).
37. T. Inaba *et al.*, Indoleamine 2,3-dioxygenase expression predicts impaired survival of invasive cervical cancer patients treated with radical hysterectomy. *Gynecol Oncol* **117**, 423-428 (2010).
38. N. Wang, Z. Wang, Z. Xu, X. Chen, G. Zhu, A Cisplatin-Loaded Immunochemotherapeutic Nanohybrid Bearing Immune Checkpoint Inhibitors for Enhanced Cervical Cancer Therapy. *Angew Chem Int Ed Engl* **57**, 3426-3430 (2018).
39. M. Yu, R. Berk, M. A. Kosir, CXCL7-Mediated Stimulation of Lymphangiogenic Factors VEGF-C, VEGF-D in Human Breast Cancer Cells. *J Oncol* **2010**, 939407 (2010).
40. B. Sharma, K. C. Nannuru, S. Saxena, M. L. Varney, R. K. Singh, CXCR2: A Novel Mediator of Mammary Tumor Bone Metastasis. *Int J Mol Sci* **20**, (2019).
41. A. Mishra, K. H. Suman, N. Nair, J. Majeed, V. Tripathi, An updated review on the role of the CXCL8-CXCR1/2 axis in the progression and metastasis of breast cancer. *Mol Biol Rep* **48**, 6551-6561 (2021).
42. A. Zlotnik, O. Yoshie, The chemokine superfamily revisited. *Immunity* **36**, 705-716 (2012).
43. P. M. Murphy, The molecular biology of leukocyte chemoattractant receptors. *Annu Rev Immunol* **12**, 593-633 (1994).
44. P. M. Murphy *et al.*, International union of pharmacology. XXII. Nomenclature for chemokine receptors. *Pharmacol Rev* **52**, 145-176 (2000).
45. C. L. Addison *et al.*, The CXC chemokine receptor 2, CXCR2, is the putative receptor for ELR+ CXC chemokine-induced angiogenic activity. *J Immunol* **165**, 5269-5277 (2000).
46. Z. Xiang *et al.*, A positive crosstalk between CXCR4 and CXCR2 promotes gastric cancer metastasis. *Oncogene* **36**, 5122-5133 (2017).
47. Z. Zhou *et al.*, A C-X-C Chemokine Receptor Type 2-Dominated Cross-talk between Tumor Cells and Macrophages Drives Gastric Cancer Metastasis. *Clin Cancer Res* **25**, 3317-3328 (2019).

48. H. Xu *et al.*, CXCR2 promotes breast cancer metastasis and chemoresistance via suppression of AKT1 and activation of COX2. *Cancer Lett* **412**, 69-80 (2018).
49. J. Zhao *et al.*, Overexpression of CXCR2 predicts poor prognosis in patients with colorectal cancer. *Oncotarget* **8**, 28442-28454 (2017).
50. P. Sui *et al.*, High expression of CXCR-2 correlates with lymph node metastasis and predicts unfavorable prognosis in resected esophageal carcinoma. *Med Oncol* **31**, 809 (2014).
51. L. Han *et al.*, High expression of CXCR2 is associated with tumorigenesis, progression, and prognosis of laryngeal squamous cell carcinoma. *Med Oncol* **29**, 2466-2472 (2012).
52. P. Saintigny *et al.*, CXCR2 expression in tumor cells is a poor prognostic factor and promotes invasion and metastasis in lung adenocarcinoma. *Cancer Res* **73**, 571-582 (2013).
53. G. Yang *et al.*, CXCR2 promotes ovarian cancer growth through dysregulated cell cycle, diminished apoptosis, and enhanced angiogenesis. *Clin Cancer Res* **16**, 3875-3886 (2010).
54. D. Di Mitri *et al.*, Re-education of Tumor-Associated Macrophages by CXCR2 Blockade Drives Senescence and Tumor Inhibition in Advanced Prostate Cancer. *Cell Rep* **28**, 2156-2168.e2155 (2019).
55. B. Sharma, K. C. Nannuru, M. L. Varney, R. K. Singh, Host Cxcr2-dependent regulation of mammary tumor growth and metastasis. *Clin Exp Metastasis* **32**, 65-72 (2015).
56. A. Ocana, C. Nieto-Jiménez, A. Pandiella, A. J. Templeton, Neutrophils in cancer: prognostic role and therapeutic strategies. *Mol Cancer* **16**, 137 (2017).
57. H. Katoh *et al.*, CXCR2-expressing myeloid-derived suppressor cells are essential to promote colitis-associated tumorigenesis. *Cancer Cell* **24**, 631-644 (2013).
58. F. Klemm, J. A. Joyce, Microenvironmental regulation of therapeutic response in cancer. *Trends Cell Biol* **25**, 198-213 (2015).
59. X. Zhang, Interactions between cancer cells and bone microenvironment promote bone metastasis in prostate cancer. *Cancer Commun (Lond)* **39**, 76 (2019).
60. H. Ijichi *et al.*, Inhibiting Cxcr2 disrupts tumor-stromal interactions and improves survival in a mouse model of pancreatic ductal adenocarcinoma. *J Clin Invest* **121**, 4106-4117 (2011).
61. B. Devapatla, A. Sharma, S. Woo, CXCR2 Inhibition Combined with Sorafenib Improved Antitumor and Antiangiogenic Response in Preclinical Models of Ovarian Cancer. *PLoS One* **10**, e0139237 (2015).
62. Y. Cheng *et al.*, Targeting CXCR2 inhibits the progression of lung cancer and promotes therapeutic effect of cisplatin. *Mol Cancer* **20**, 62 (2021).
63. D. Mittal *et al.*, Indoleamine 2,3-dioxygenase activity contributes to local immune suppression in the skin expressing human papillomavirus oncoprotein e7. *J Invest Dermatol* **133**, 2686-2694 (2013).

64. M. M. Yung *et al.*, GRO- α and IL-8 enhance ovarian cancer metastatic potential via the CXCR2-mediated TAK1/NF κ B signaling cascade. *Theranostics* **8**, 1270-1285 (2018).
65. R. R. Riley *et al.*, Dissection of human papillomavirus E6 and E7 function in transgenic mouse models of cervical carcinogenesis. *Cancer Res* **63**, 4862-4871 (2003).
66. E. M. Cortes-Malagon *et al.*, Gene expression profile regulated by the HPV16 E7 oncoprotein and estradiol in cervical tissue. *Virology* **447**, 155-165 (2013).
67. G. Bulut *et al.*, Beta-catenin accelerates human papilloma virus type-16 mediated cervical carcinogenesis in transgenic mice. *PLoS One* **6**, e27243 (2011).
68. S. L. Gui *et al.*, Overexpression of CXCL3 can enhance the oncogenic potential of prostate cancer. *Int Urol Nephrol* **48**, 701-709 (2016).
69. U. M. Litzenburger *et al.*, Constitutive IDO expression in human cancer is sustained by an autocrine signaling loop involving IL-6, STAT3 and the AHR. *Oncotarget* **5**, 1038-1051 (2014).
70. Y. Yang *et al.*, Targeting the STAT5A/IDO1 axis overcomes radioresistance and reverses the immunosuppressive tumor microenvironment in NSCLC. *Int J Oncol* **62**, (2023).
71. C. W. Steele *et al.*, CXCR2 Inhibition Profoundly Suppresses Metastases and Augments Immunotherapy in Pancreatic Ductal Adenocarcinoma. *Cancer Cell* **29**, 832-845 (2016).
72. A. J. Muller, J. B. DuHadaway, P. S. Donover, E. Sutanto-Ward, G. C. Prendergast, Inhibition of indoleamine 2,3-dioxygenase, an immunoregulatory target of the cancer suppression gene Bin1, potentiates cancer chemotherapy. *Nat Med* **11**, 312-319 (2005).
73. K. H. Jung *et al.*, Phase I Study of the Indoleamine 2,3-Dioxygenase 1 (IDO1) Inhibitor Navoximod (GDC-0919) Administered with PD-L1 Inhibitor (Atezolizumab) in Advanced Solid Tumors. *Clin Cancer Res* **25**, 3220-3228 (2019).
74. R. L. Pagni *et al.*, Interleukin-6 and indoleamine-2,3-dioxygenase as potential adjuvant targets for Papillomavirus-related tumors immunotherapy. *Front Immunol* **13**, 1005937 (2022).
75. L. Bai, N. Yao, G. Qiao, L. Wu, X. Ma, CXCL5 contributes to the tumorigenicity of cervical cancer and is post-transcriptionally regulated by miR-577. *Int J Clin Exp Pathol* **13**, 2984-2993 (2020).
76. Y. L. Qi *et al.*, CXCL3 overexpression promotes the tumorigenic potential of uterine cervical cancer cells via the MAPK/ERK pathway. *J Cell Physiol* **235**, 4756-4765 (2020).
77. S. Mabuchi *et al.*, Uterine cervical cancer displaying tumor-related leukocytosis: a distinct clinical entity with radioresistant feature. *J Natl Cancer Inst* **106**, (2014).

78. K. H. Kim, N. S. Sim, J. S. Chang, Y. B. Kim, Tumor immune microenvironment in cancer patients with leukocytosis. *Cancer Immunol Immunother* **69**, 1265-1277 (2020).
79. J. Sun, J. Yuan, Chemokine (C-X-C motif) ligand 1/chemokine (C-X-C motif) receptor 2 autocrine loop contributes to cellular proliferation, migration and apoptosis in cervical cancer. *Bioengineered* **13**, 7579-7591 (2022).
80. C. Zhou *et al.*, Cancer-associated adipocytes promote the invasion and metastasis in breast cancer through LIF/CXCLs positive feedback loop. *Int J Biol Sci* **18**, 1363-1380 (2022).
81. R. Grepin *et al.*, The CXCL7/CXCR1/2 axis is a key driver in the growth of clear cell renal cell carcinoma. *Cancer Res* **74**, 873-883 (2014).
82. M. Xu *et al.*, SB225002 inhibits prostate cancer invasion and attenuates the expression of BSP, OPN and MMP-2. *Oncol Rep* **40**, 726-736 (2018).
83. D. Y. Hou *et al.*, Inhibition of indoleamine 2,3-dioxygenase in dendritic cells by stereoisomers of 1-methyl-tryptophan correlates with antitumor responses. *Cancer Res* **67**, 792-801 (2007).
84. W. Wang *et al.*, Knockdown of CXCL5 inhibits the invasion, metastasis and stemness of bladder cancer lung metastatic cells by downregulating CD44. *Anticancer Drugs* **33**, e103-e112 (2022).
85. K. Takenaga, M. Akimoto, N. Koshikawa, H. Nagase, Cancer cell-derived interleukin-33 decoy receptor sST2 enhances orthotopic tumor growth in a murine pancreatic cancer model. *PLoS One* **15**, e0232230 (2020).
86. M. Du *et al.*, SB225002 promotes mitotic catastrophe in chemo-sensitive and -resistant ovarian cancer cells independent of p53 status in vitro. *PLoS One* **8**, e54572 (2013).
87. R. M. Urbantat *et al.*, Tumor-Associated Microglia/Macrophages as a Predictor for Survival in Glioblastoma and Temozolomide-Induced Changes in CXCR2 Signaling with New Resistance Overcoming Strategy by Combination Therapy. *Int J Mol Sci* **22**, (2021).
88. J. H. Kim *et al.*, CXCR2, a novel target to overcome tyrosine kinase inhibitor resistance in chronic myelogenous leukemia cells. *Biochem Pharmacol* **190**, 114658 (2021).
89. F. Fallarino *et al.*, T cell apoptosis by tryptophan catabolism. *Cell Death Differ* **9**, 1069-1077 (2002).
90. F. Fallarino *et al.*, T cell apoptosis by kynurenines. *Adv Exp Med Biol* **527**, 183-190 (2003).
91. I. Rousalova, E. Krepela, Granzyme B-induced apoptosis in cancer cells and its regulation (review). *Int J Oncol* **37**, 1361-1378 (2010).
92. J. A. Munguía-Moreno *et al.*, Early synergistic interactions between the HPV16-E7 oncoprotein and 17 β -oestradiol for repressing the expression of Granzyme B in a cervical cancer model. *Int J Oncol* **53**, 579-591 (2018).

93. C. H. Bird *et al.*, Selective regulation of apoptosis: the cytotoxic lymphocyte serpin proteinase inhibitor 9 protects against granzyme B-mediated apoptosis without perturbing the Fas cell death pathway. *Mol Cell Biol* **18**, 6387-6398 (1998).
94. L. Yu *et al.*, Combination of apatinib with apo-IDO1 inhibitor for the treatment of colorectal cancer. *Int Immunopharmacol* **112**, 109233 (2022).
95. R. Zhang *et al.*, Sodium Tanshinone IIA Sulfonate as a Potent IDO1/TDO2 Dual Inhibitor Enhances Anti-PD1 Therapy for Colorectal Cancer in Mice. *Front Pharmacol* **13**, 870848 (2022).
96. F. Qian *et al.*, Efficacy of levo-1-methyl tryptophan and dextro-1-methyl tryptophan in reversing indoleamine-2,3-dioxygenase-mediated arrest of T-cell proliferation in human epithelial ovarian cancer. *Cancer Res* **69**, 5498-5504 (2009).
97. T. C. Mitchell *et al.*, Epcadostat Plus Pembrolizumab in Patients With Advanced Solid Tumors: Phase I Results From a Multicenter, Open-Label Phase I/II Trial (ECHO-202/KEYNOTE-037). *J Clin Oncol* **36**, 3223-3230 (2018).
98. G. V. Long *et al.*, Epcadostat plus pembrolizumab versus placebo plus pembrolizumab in patients with unresectable or metastatic melanoma (ECHO-301/KEYNOTE-252): a phase 3, randomised, double-blind study. *Lancet Oncol* **20**, 1083-1097 (2019).
99. J. Godin-Ethier, L. A. Hanafi, C. A. Piccirillo, R. Lapointe, Indoleamine 2,3-dioxygenase expression in human cancers: clinical and immunologic perspectives. *Clin Cancer Res* **17**, 6985-6991 (2011).
100. M. E. Spurgeon, S. H. Chung, P. F. Lambert, Recurrence of cervical cancer in mice after selective estrogen receptor modulator therapy. *Am J Pathol* **184**, 530-540 (2014).
101. S. H. Chung, P. F. Lambert, Prevention and treatment of cervical cancer in mice using estrogen receptor antagonists. *Proc Natl Acad Sci U S A* **106**, 19467-19472 (2009).
102. S. H. Chung, K. Wiedmeyer, A. Shai, K. S. Korach, P. F. Lambert, Requirement for estrogen receptor alpha in a mouse model for human papillomavirus-associated cervical cancer. *Cancer Res* **68**, 9928-9934 (2008).